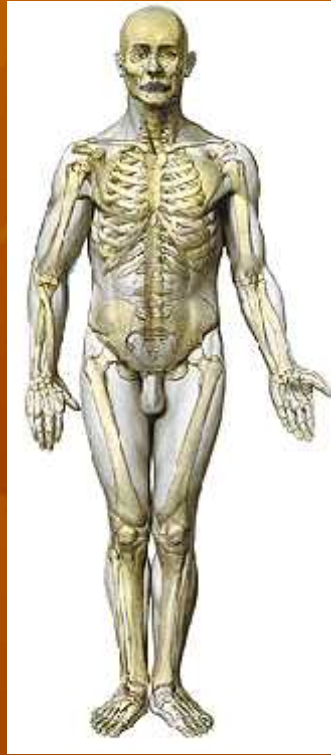

# ANATOMI EXTREMITAS INFERIOR

---

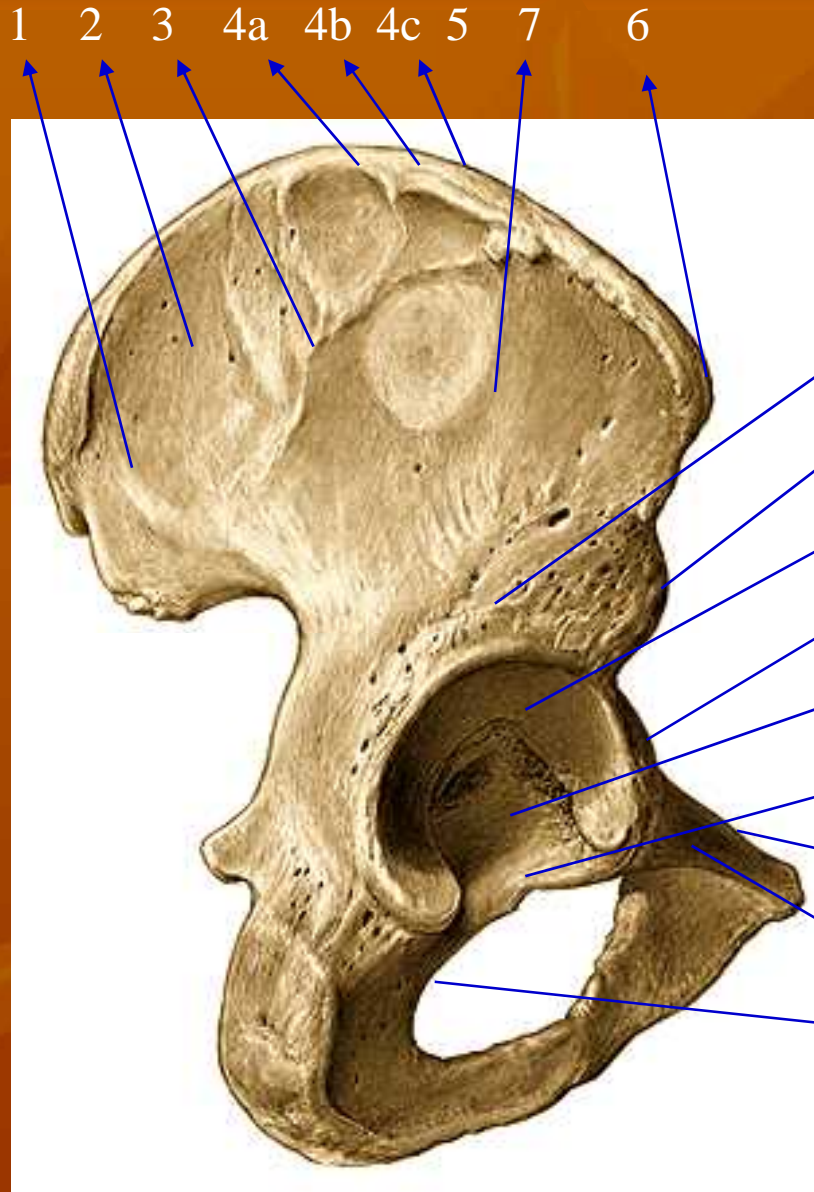
Tim Anatomi  
(Jaka Sunardi, dkk)

FIK Universitas Negeri Yogyakarta



# OSTEOLOGI

# OS COXAE



1. Linea glutea posterior
2. Ala ossis ilii
3. Linea glutea anterior
4. Cristae illiaca (a) labium externum  
(b) lab. Intermedia  
(c) lab. Internum

---

5. Facies glutea
6. SIAS

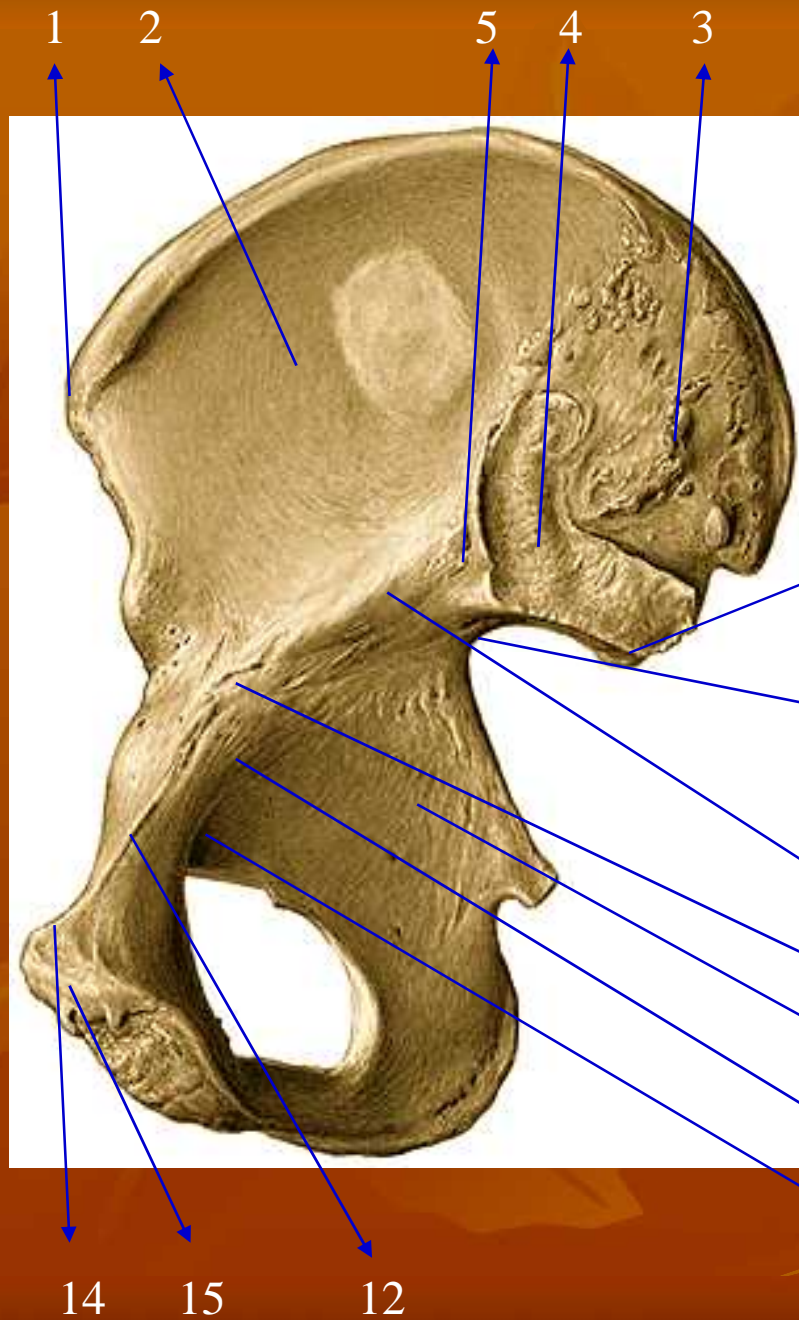
---

7. Linea glutea inferior
8. SIAI
9. Facies lunata
10. Eminentia iliopectinea
11. Fossa acetabuli
12. Incisura acetabuli
13. Corpus ossis pubis
14. Crista obturatoria
15. Pecten ossis pubis



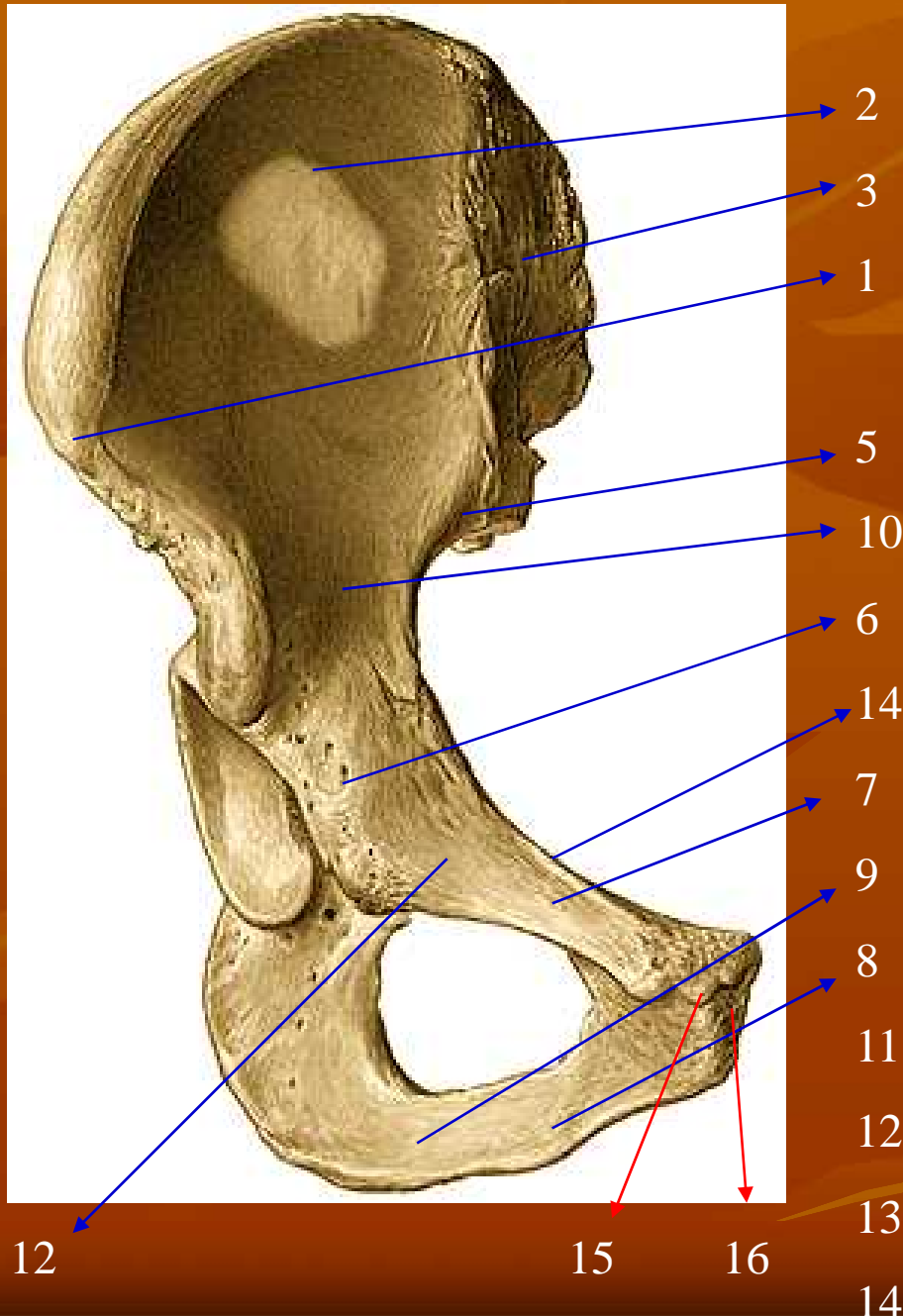


# OS COXAE



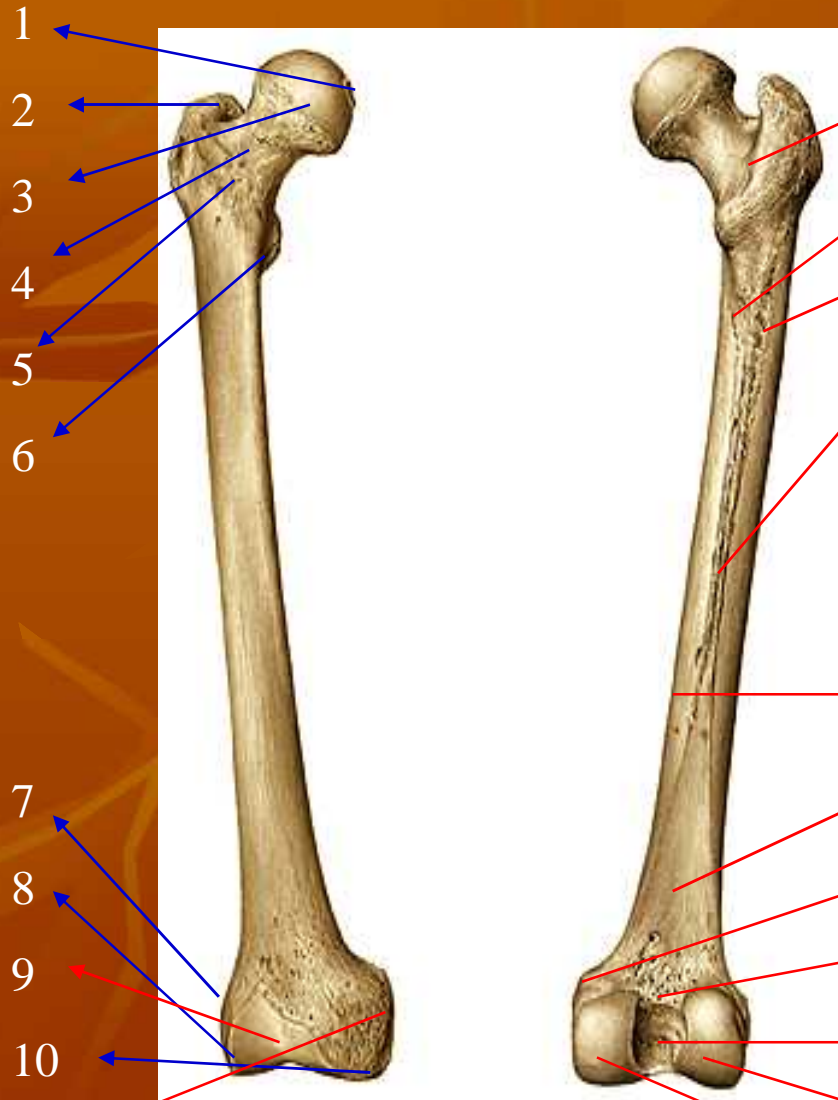
1. SIAS
2. Fossa iliaca
3. Tuberositas iliaca
4. Facies auricularis
5. Sulcus paraglenoidalis
6. SIPI
7. Incisura ischiadica major
8. Corpus ossis ilii
9. Corpus ossis ischii
10. Corpus ossis pubis
11. Linea arcuata
12. Pecten ossis pubis
13. Sulcus obturatorius
14. Crista pubica
15. Facies symphyialis

# OS COXAE



1. SIAS
2. Fossa iliaca
3. Tuberositas iliaca
4. Facies auricularis
5. Sulcus paraglenoidalis
6. Eminentia iliopectinea
7. Ramus superior ossis pubis
8. Ramus inferior ossis pubis
9. Ramus ossis ischii
10. Corpus ossis ilii
11. Corpus ossis ischii
12. Corpus ossis pubis
13. Tuberculum pubicum
14. Pecten ossis pubis
15. Crista pubica
16. Facies symphyialis

# OS FEMUR



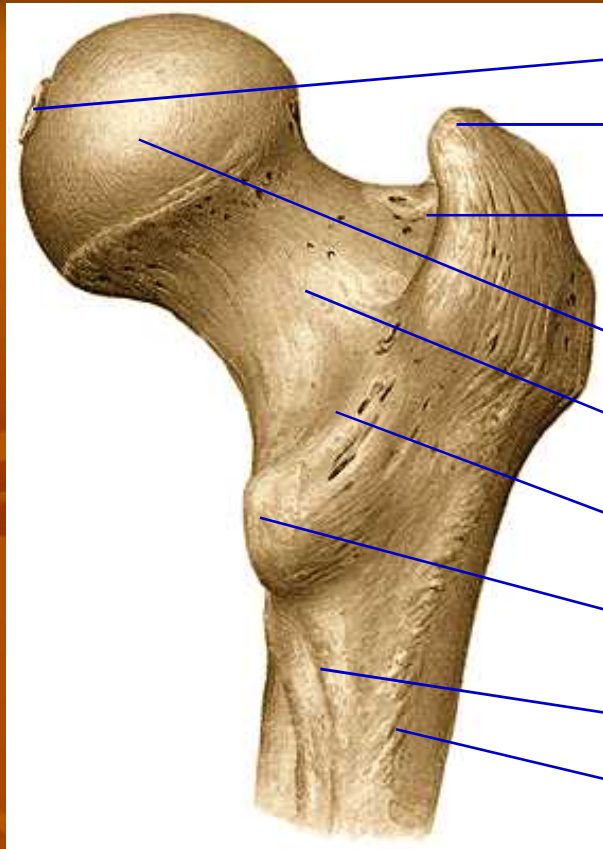
- 1
- 2
- 3
- 4
- 5
- 6

- 7
- 8
- 9
- 10
- 11

- 12
- 13
- 14
- 15
- 16
- 17
- 18
- 19
- 20
- 8
- 10

1. Fovea capitis femoris
2. Trochanter major
3. Caput femoris
4. Collum femoris
5. Linea intertrochanterica
6. Trochanter minor
7. Epicondylus lateralis
8. Condylus lateralis
9. Facies patellaris
10. Condylus medialis
11. Epicondylus medialis
12. Crista intertrochanterica
13. Linea pectinea
14. Tuberositas glutea
15. Linea aspera (labium med & lat)
16. Facies medialis
17. Facies poplitea
18. Tuberculum adductorium
19. Linea intercondylaris
20. Fossa intercondylaris

# OS FEMUR



1

2

13

3

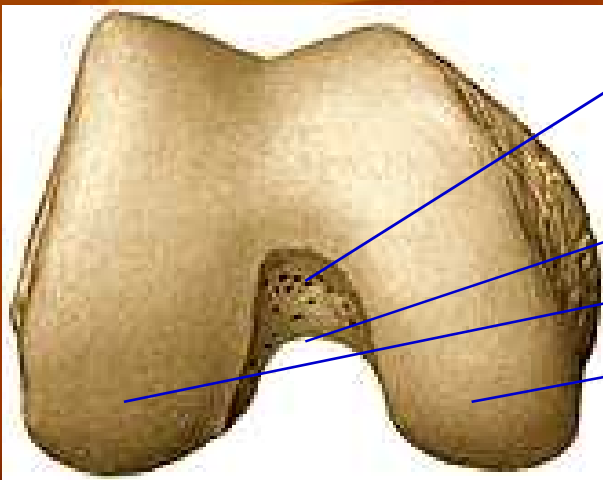
4

6

5

7

8



10

13

9

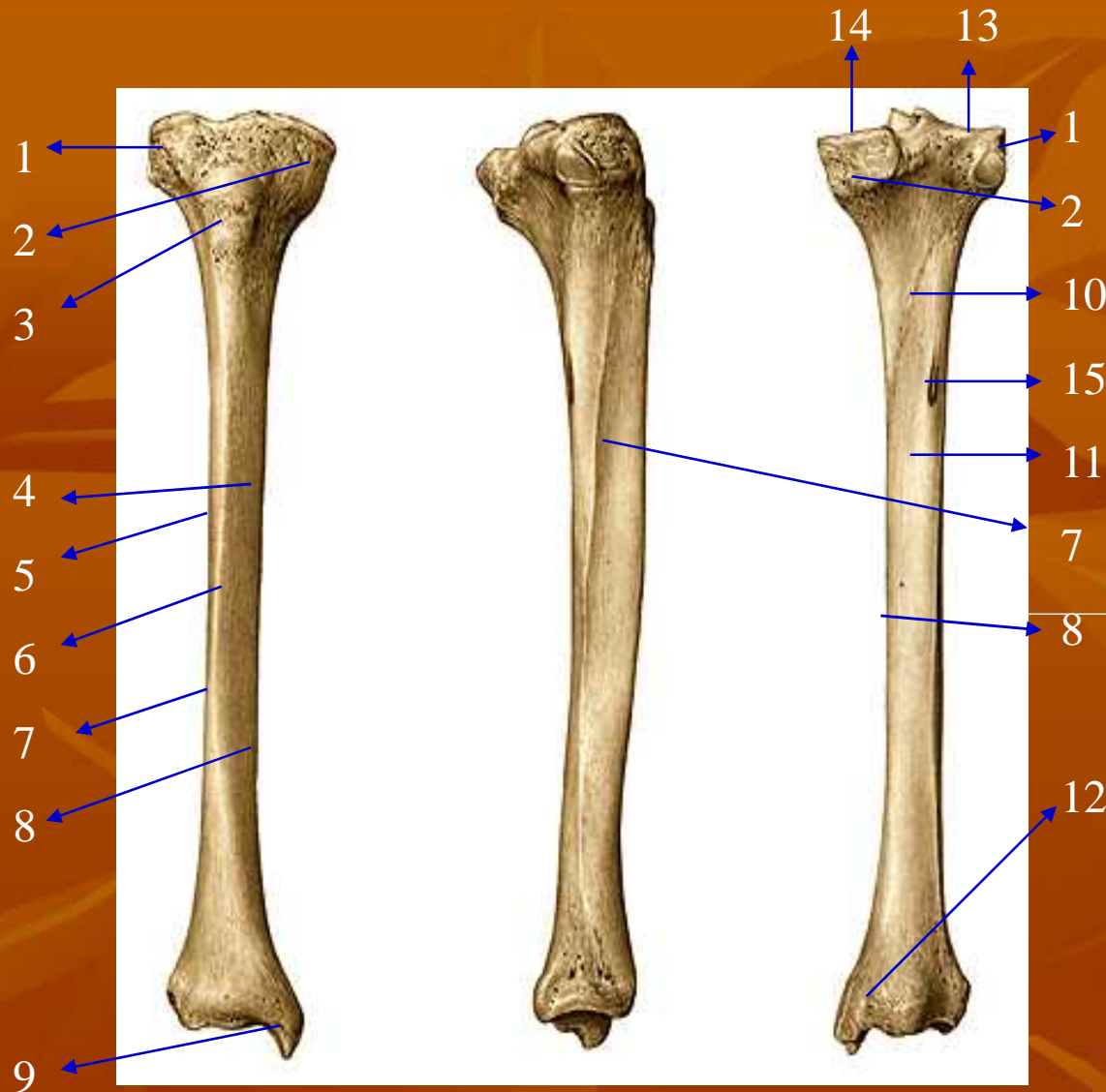
12

11

1. Fovea capitis femoris
2. Trochanter major
3. Caput femoris
4. Collum femoris
5. Trochanter minor
6. Crista intertrochanterica
7. Linea pectinea
8. Tuberositas glutea
9. Linea intercondylaris
10. Fossa intercondylaris
11. Condylus medialis
12. Condylus lateralis
13. Fovea trochanterica

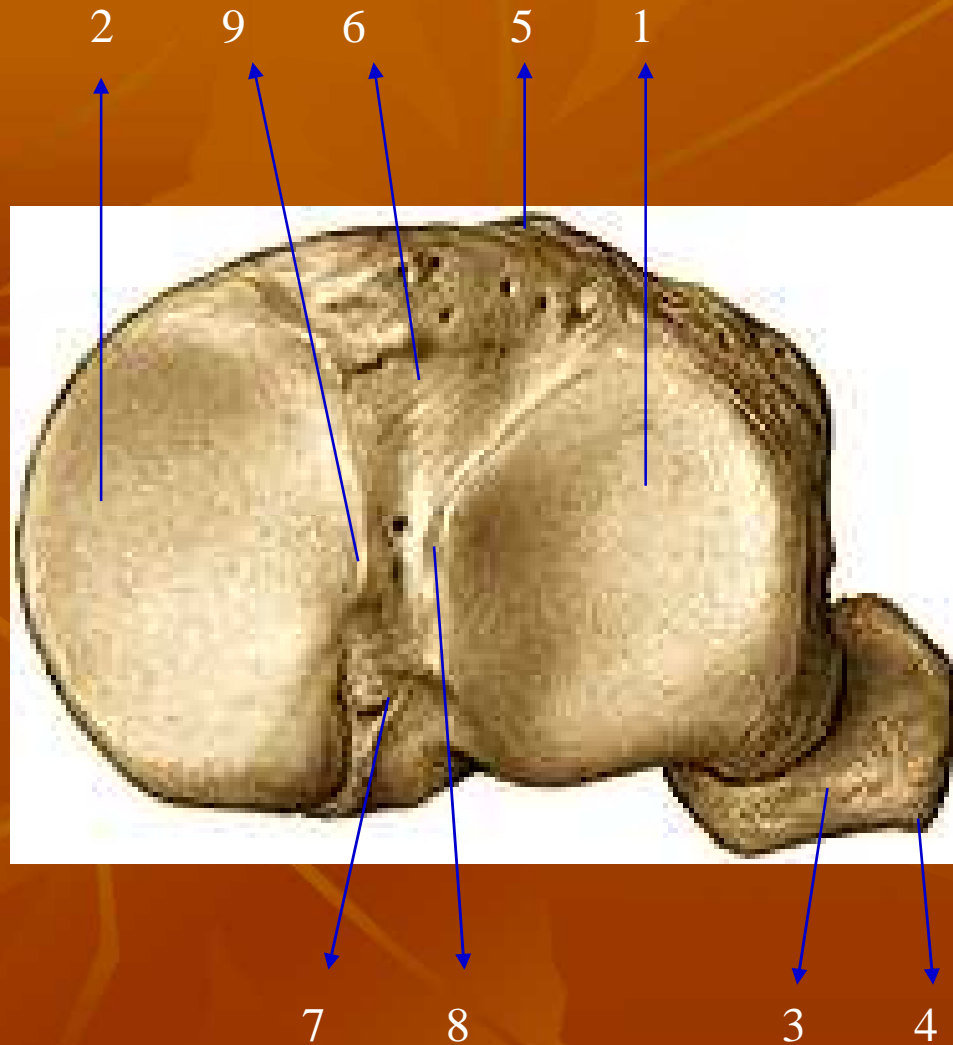


# OS TIBIA



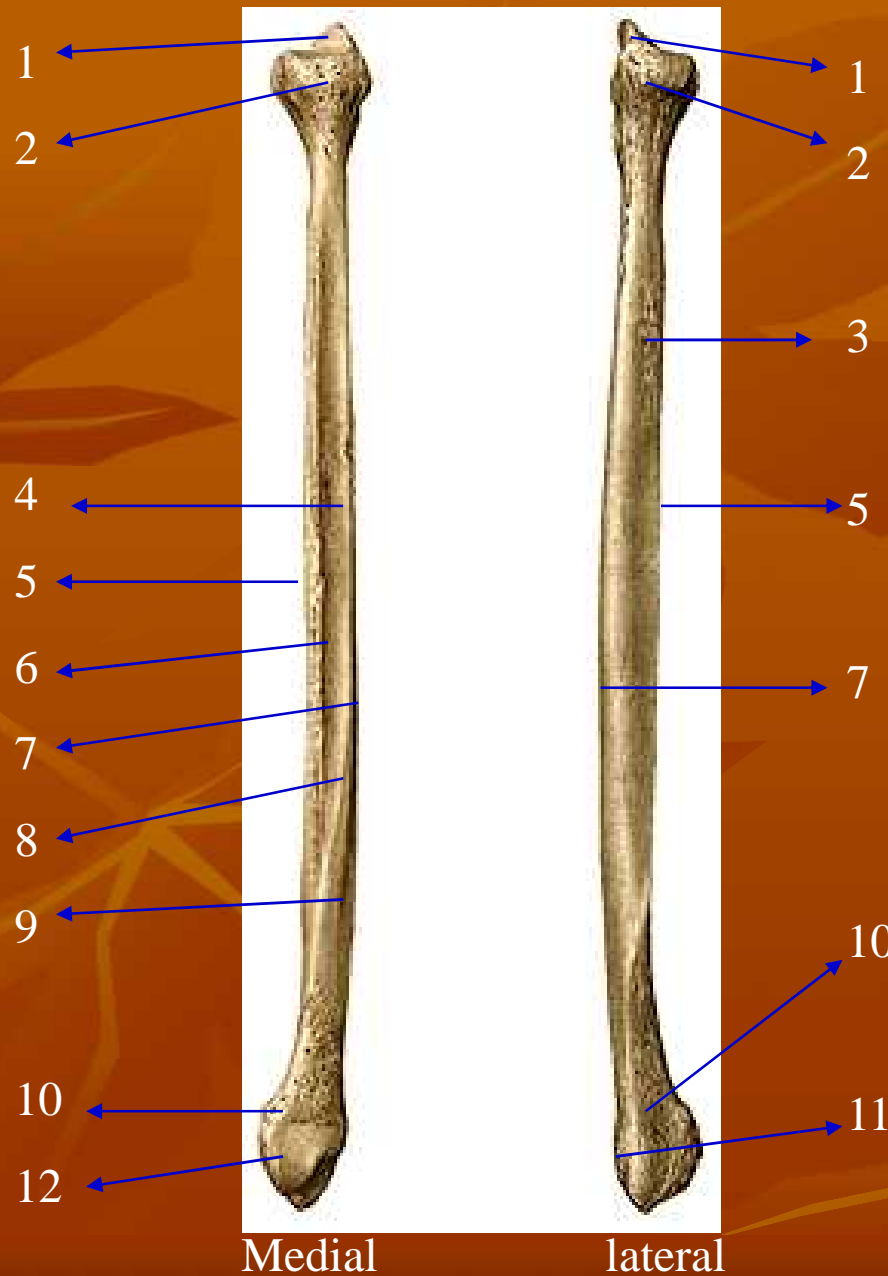
1. Condylus lateralis
2. Condylus medialis
3. Tuberositas tibiae
4. Facies medialis
5. Facies lateralis
6. Margo anterior
7. Margo interossea
8. Margo medialis
9. Malleolus medialis
10. Linea musculi solei
11. Facies posterior
12. Sulcus malleolaris
13. Facies articularis superior condyli lateralis
14. Facies articularis superior condyli medialis
15. Foramen nutricium

# HUBUNGAN OS TIBIA-FIBULA



1. Facies articularis superior condyli lateralis
2. Facies articularis superior condyli medialis
3. Caput fibulae
4. Apex capitis fibulae
5. Tuberositas tibiae
6. Area intercondylaris anterior
7. Area intercondylaris posterior
8. Tuberositas intercondylare laterale
9. Tuberositas intercondylare mediale

# OS FIBULA



1. Apex capitis fibulae
2. Caput fibulae
3. Facies lateralis
4. Facies medialis
5. Margo anterior
6. Margo interossea
7. Margo posterior
8. Crista medialis
9. Facies posterior
10. Malleolus lateralis
11. Sulcus tendo musculi peroneo-  
rum
12. Facies articularis malleoli

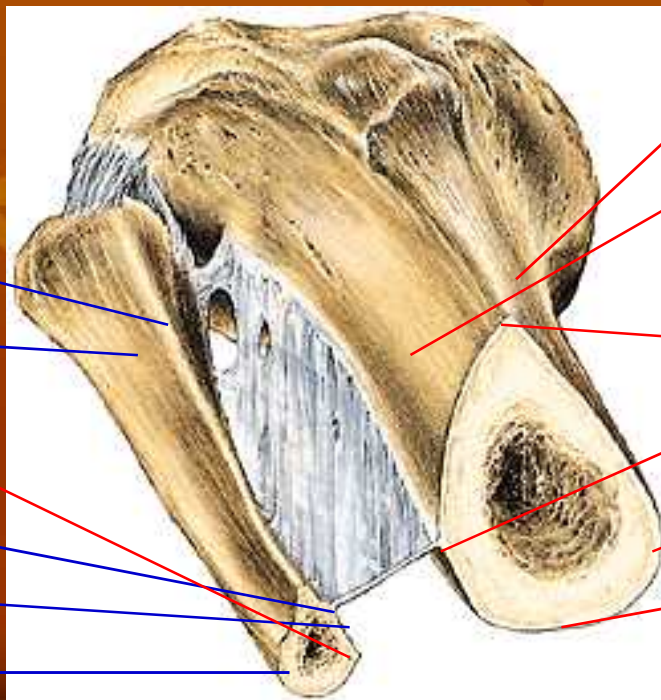
# HUBUNGAN OS TIBIA-FIBULA

## TIBIA:

1. Facies posterior
2. Facies medialis
3. Facies lateralis
4. Margo anterior
5. Margo medialis
6. Margo interossea

## FIBULA:


1. Facies lateralis
2. Facies medialis
3. Margo anterior
4. Margo interossea
5. Margo posterior
6. Crista medialis





# OS PATELLAE

1. Basis patelae
2. Apex patelae
3. Facies articularis



OS PATELA KANAN

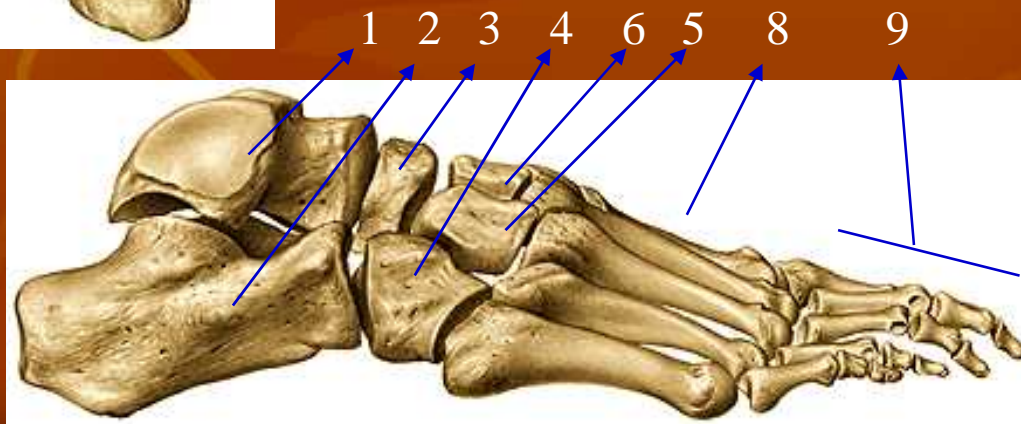
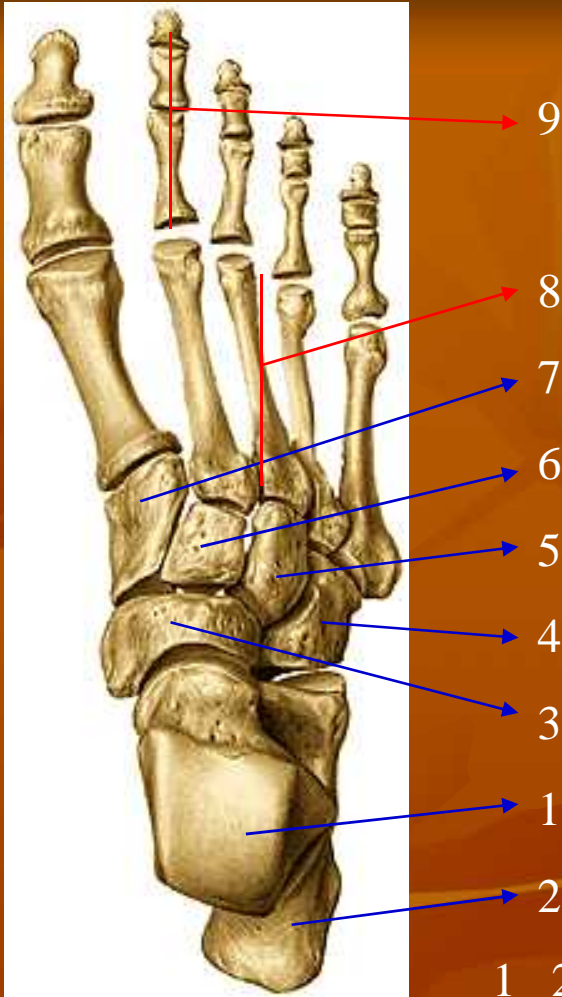
# OSSA TARSALIA

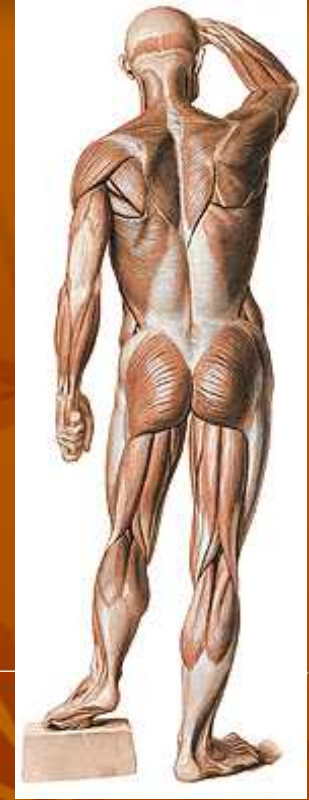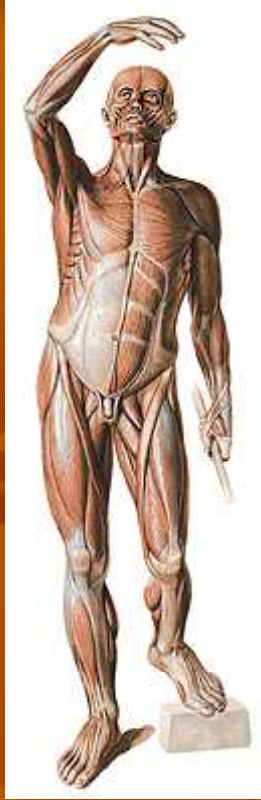1. Talus
2. Calcaneus
3. Os naviculare
4. Os cuboideum
5. Os cuneiforme laterale
6. Os cuneiforme intermedium
7. Os cuneiforme mediale

---

## 8. OSSA METATARSALIA

## 9. PHALANGES





# SISTEM ALAT GERAK ANGGOTA BADAN BAWAH

Dibedakan menjadi 2 bagian

1. Ossa cinguli Extremitas inferior  
( tulang-tulang gelang panggul)

Mis: os. Coxae → os. Ilium, os. Pubis, dan  
os. ischium

2. Ossa extremitas inferior liberae  
( tulang-tulang anggota badan bawah bebas)

Mis: os. Femur, os. Tibiae, os. Fibulae, os. Patella,  
ossa. Tarsalia, ossa. Metatarsalia,  
ossa. Digitorum pedis.

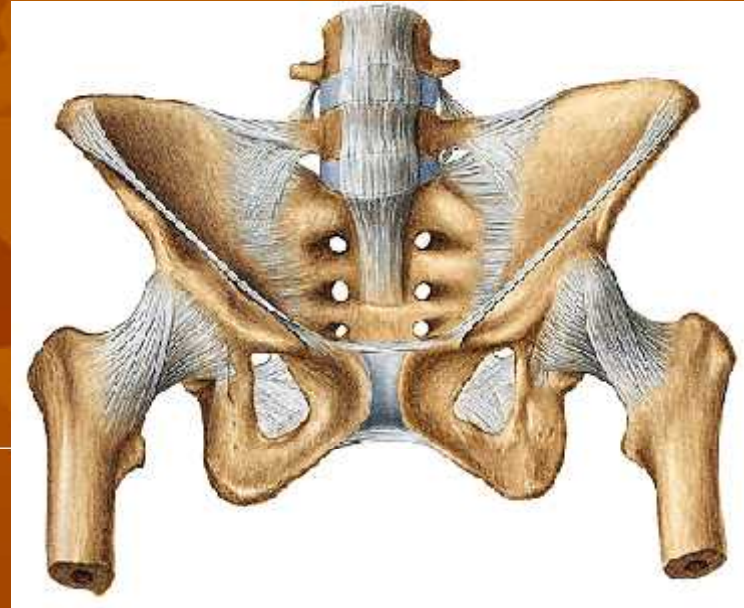


# Sendi anggota badan bawah

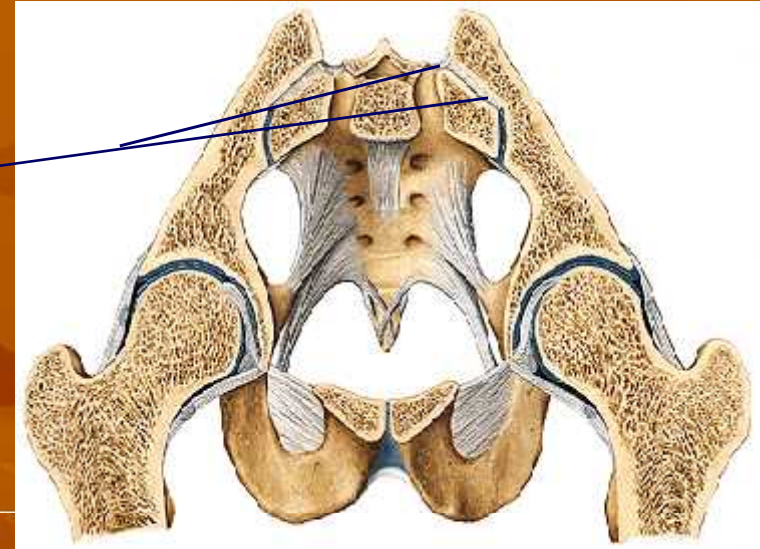
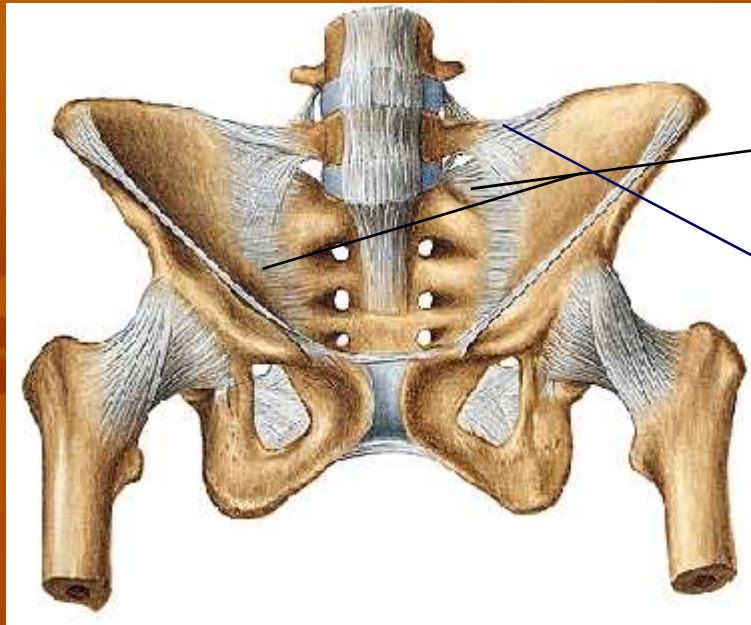
- A. Articulatio Sacro iliaca

Karakteristiknya:

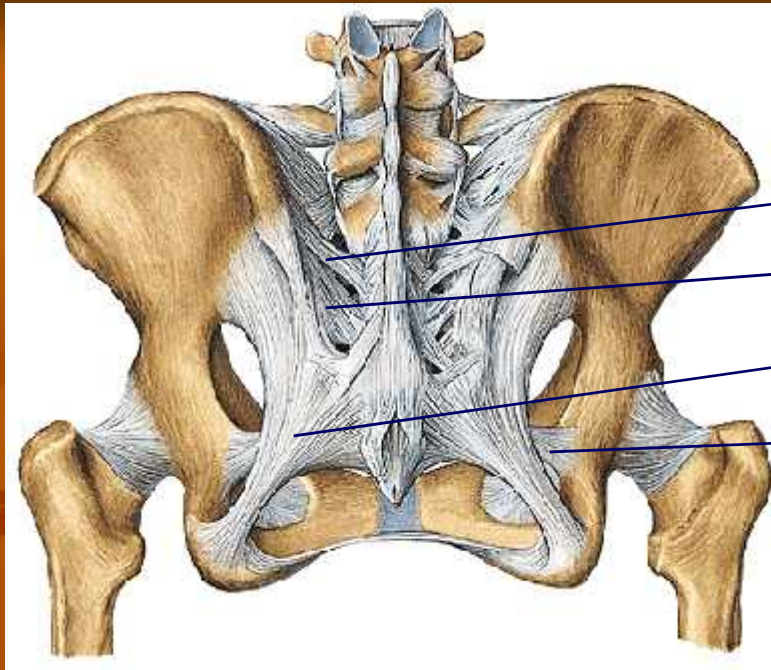
1. hubungan kuat dengan batang badan.
2. sendi dibentuk oleh os. Sacrum dan os. Coxae
3. kemungkinan gerakanya sedikit → “*amphiarthrosis*”
  - a. permukaan tulang yang bersendi tidak rata
  - b. adanya ligamentum disekitar art. sacroilliaca



## Ligamentum-ligamentum



1. Ligamentum sacroiliaca anterior  
( menghubungkan os. Sacrum dengan os.illum dan menutup rongga sendi bagian depan)
2. Ligamentum sacroiliaca interossea  
( terbentang dari tuberositas ossis sacri ke tuberositas ossis illum)
3. Ligamentum illiolumbale  
(terbentang dari crista iliaca ke processus transversus lumbalis V)

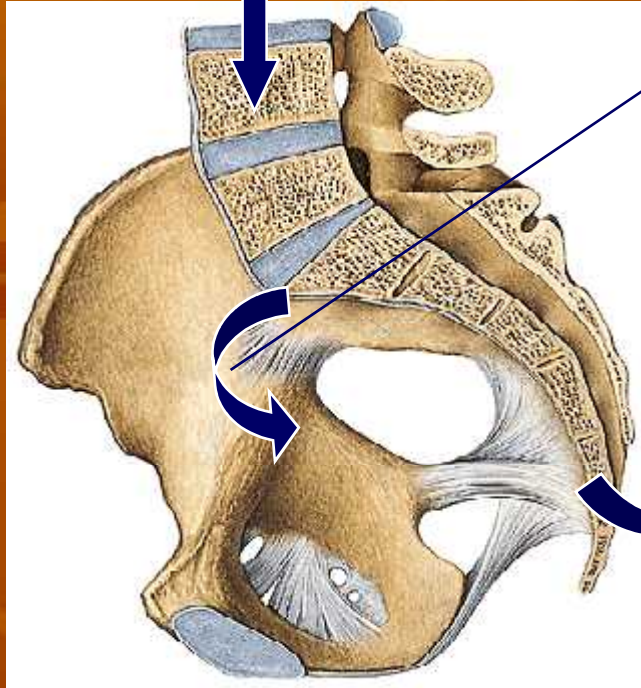


4. Ligamentum sacroiliaca posterior longgum dan breve  
( menghubungkan crista sacralis lateralis sacral I dan II (breve)  
dan sacral III dan IV (longum) dengan SIPS.
5. Ligamentum sacrotuberosum  
terbentang dari pinggir belakang os. Coxae, os. Sacrum,  
dan os. Coccygis ke tuber ischiadicum.
6. Ligamentum sacrospinosum terbentang dari os.sacrum depan  
terhadap lig. Tuberosum dan berakhir pada spina ischiadica



Berat Badan

PUTARAN SACRUM DAPAT DICEGAH OLEH :

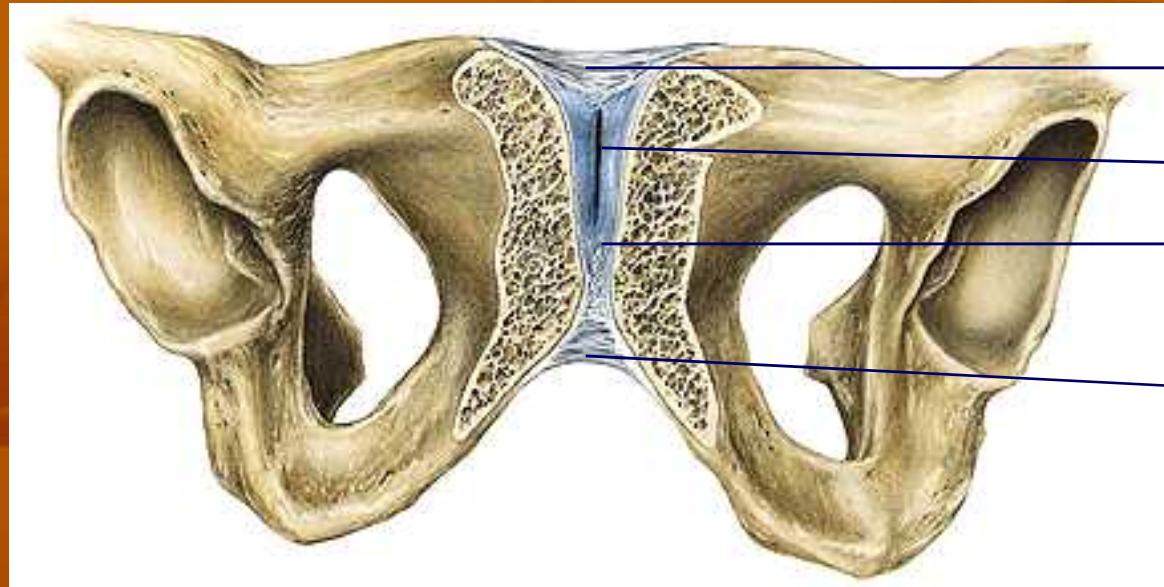


L sacroiliaca Anteriora  
L sacroiliaca posteriora  
L interossea  
L illiolumbale

L sacrotuberosum  
L sacrospinosum

- Gaya BB → batang badan (til blkng) → os sacrum
- Ligamentum2 diatas berfungsi mencegah putaran sacrum akibat gaya BB tersebut → “stabil”





1

Cavum articulare

Lamina fibrocartilaginea  
interpubica

2

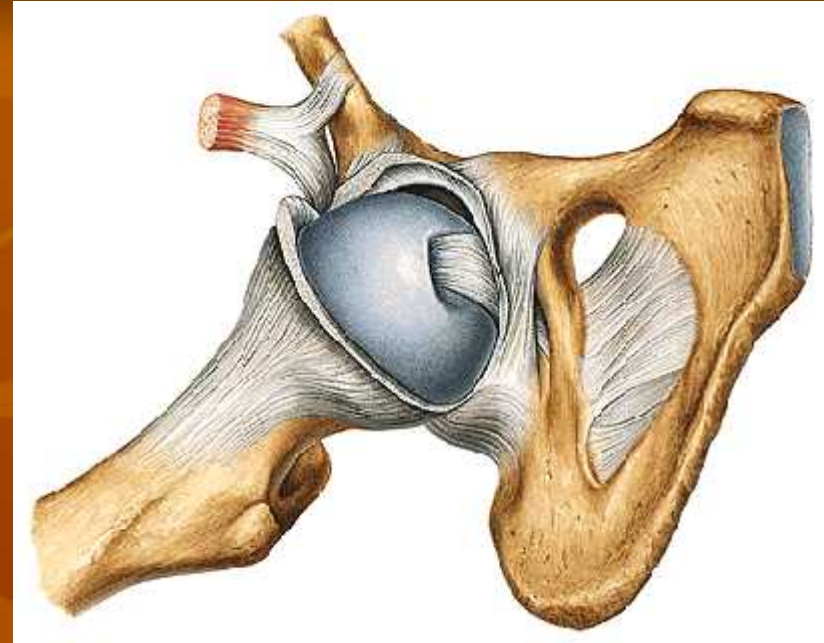
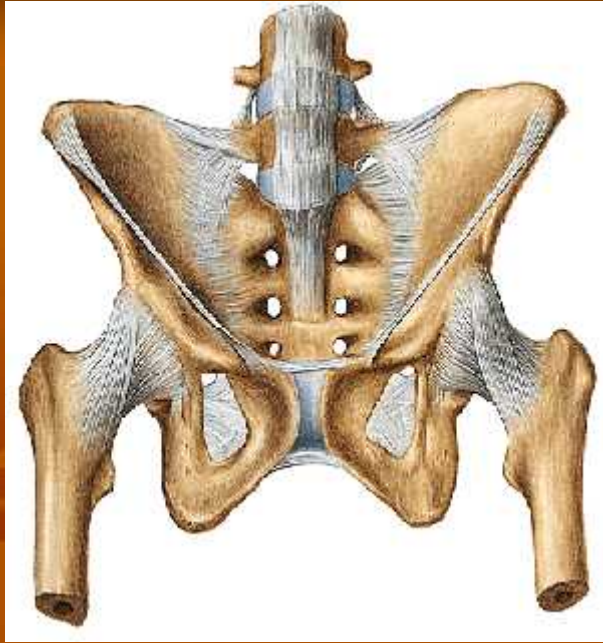## Symphysis Ossium Pubis

sendi berbentuk “sinkondrosis” antara tulang kemaluan kanan dan kiri.

Terdapat beberapa ligamentum, yaitu

1. lig. Pubicum superius

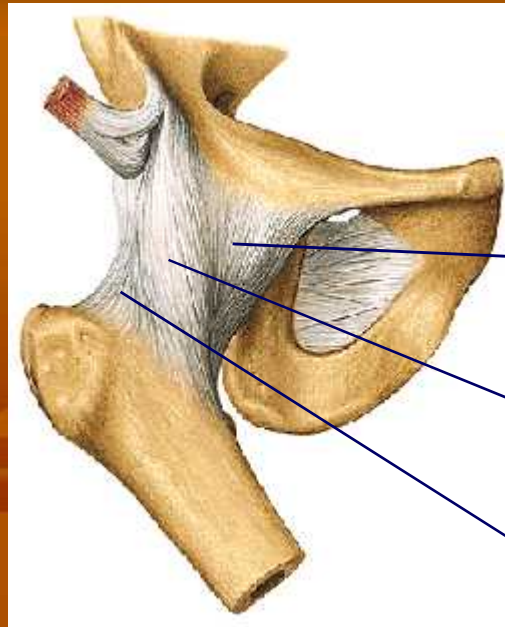
2. lig. Arcuatum pubis



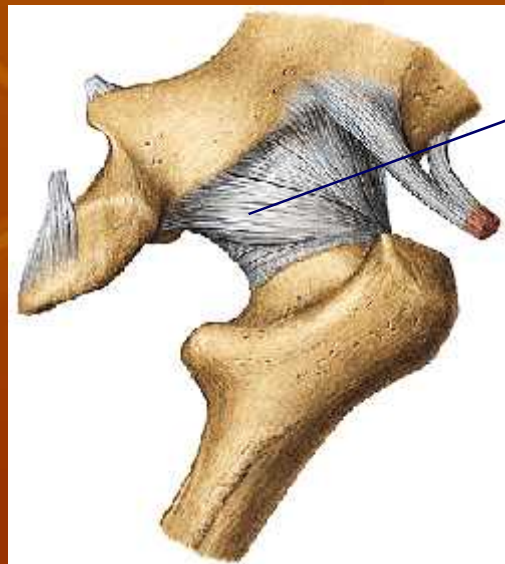
## Art. Coxae ( sendi Panggul )

- Dibentuk oleh caput femoris dan acetabulum.
- Sendi berbentuk spherioidea (sendi peluru)
- Dilewati oleh 3 axis (*sagital, transversal, dan longitudinal*).
- Sendi ini merupakan *enarthrosis spherioidea* karena > separuh caput femoris masuk dalam mangkuk sendi (*acetabulum*)
- Diklasifikasikan sebagai *articulatio simpleks*

## LIGAMENTUM-LIGAMENTUM:



Tampak depan

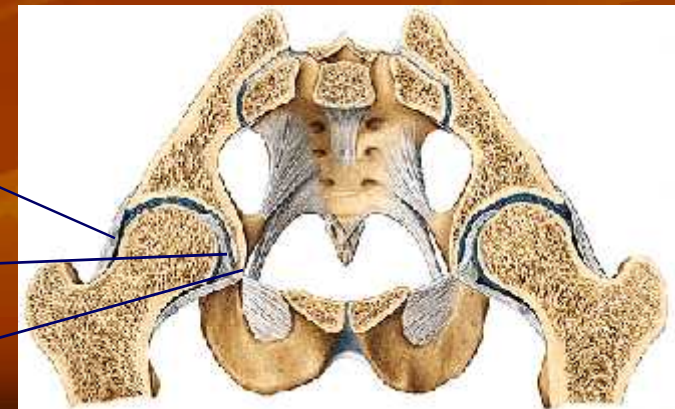


Tampak belakang

1. Lig iliofemorale (SIAI ke Linea interthrochanterica) menghambat retrofleksi tungkai:(a) superius, (b) anterius
2. Lig. Pubocapsulare (ramus sup ossis pubis ke trochanter minor) menghambat abduksi
3. Lig. Ischiocapsulare (dari corpus ossis ischi di caudal acetabulum ke lateral atas membelok ke collum femoris menuju pinggir depan trochanter mayor). Menghambat ekstensi (retrofleksi dan endorotasi)
4. Lig. Yang melingkar disekeliling kollum femoris ( zona orbicularis)

Lig. Teres femoris

Lig. Transversum femoris





TERDAPAT 2 TEMPAT LEMAH: “luksasi”

- Antara lig. Illofemorale dan lig. Pubocapsulare  
→ penguatan dari m. iliopsoas yang berada di ventralnya.
- Antara lig. Pubocapsulare dan lig. Ischiocapsulare  
→ tak terdapat penguatan → abduksi >>> → “luksasi”

Otot-otot pada anggota gerak bawah ada yang bersifat:

“monoarticular” dan “poliarticular”

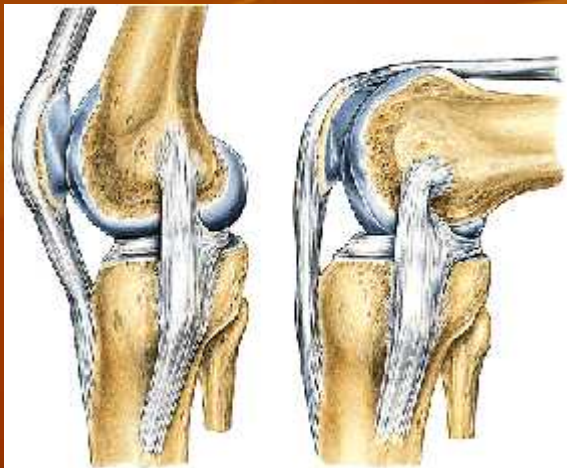→ INSUFISIENSI OTOT AKTIF

→ INSUFISIENSI OTOT PASIF

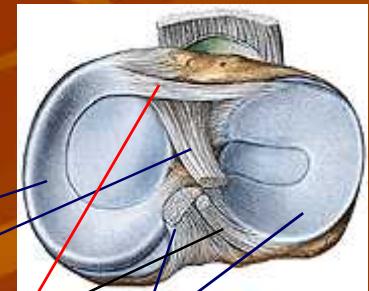
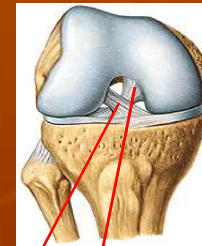
Lapisan synovia terdapat pada semua permukaan dalam sendi kecuali permukaan tulang rawan

## ARTICULATIO GENUS (SENDI LUTUT):

- Merupakan articulatio composita (femur, tibia, patella)
- Pada permukaan sendi terdapat menisci (meniscus medialis & lateralis, fungsi:
  - menyesuaikan bentuk permukaan sendi
  - ↓ diskongruensi
  - menerima tumbukan sebagai penyangga
- Mempunyai 2 aksis: transversal → fleksi-ekstensi  
longitudinal → endo-eksorotasi



Lengkung dorsoventral,  
makin ke dorsal, jari2  
semakin pendek



Meniscus medialis

Lig. Cruciatum ant.

Lig. Meniscofemoralis post

Meniscus lateralis

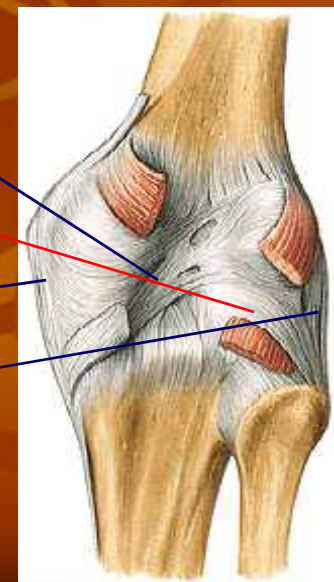
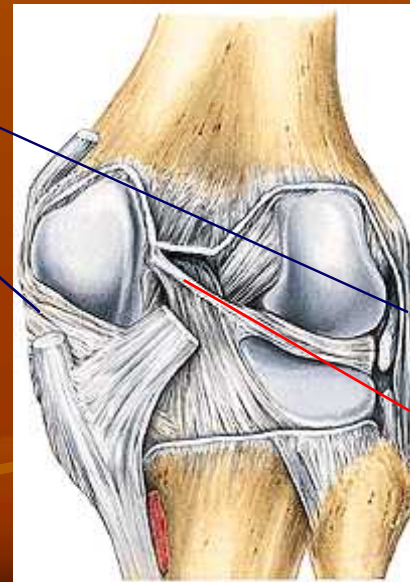
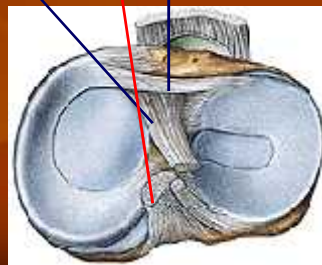
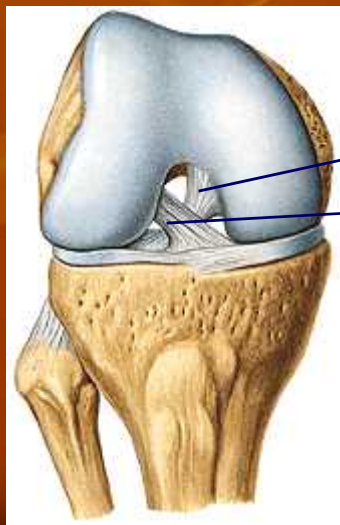
Lig. Cruciatum post.

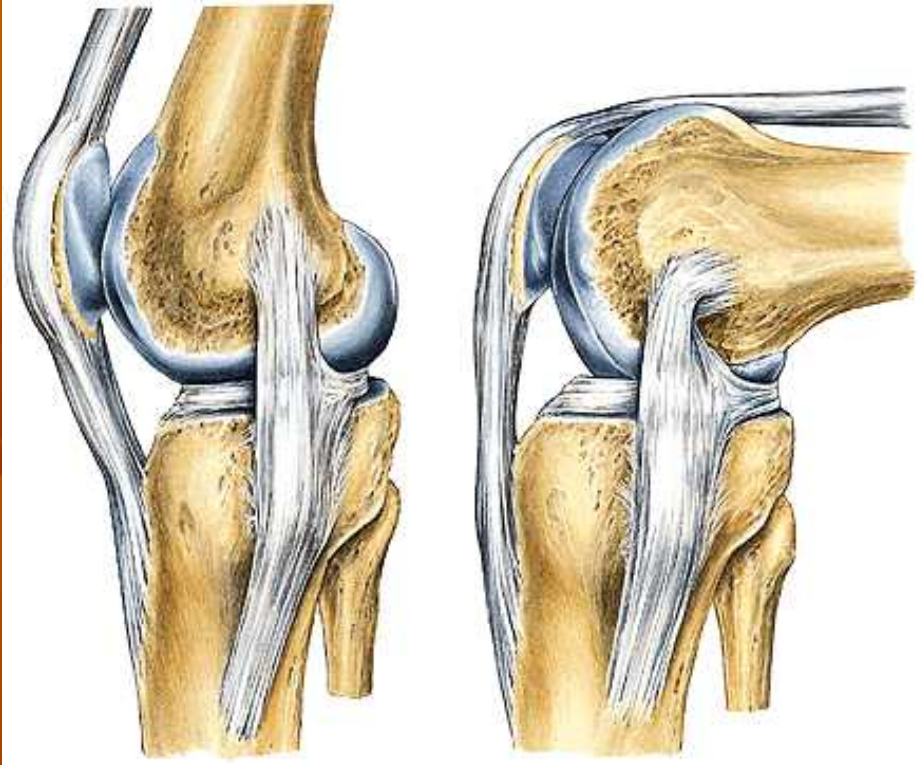
Lig. Transversum geniculare



1. *lig. Popliteum obliquum*, dari insertio m semimembranosus ke laterocranial.
2. *lig. Popliteum arcuatum*, dari lateral distal ke cranio medial
3. *lig. Collaterale mediale*, dibag medial, lebar, pipih → saat fl-ekst selalu ada bagian yg kendor
4. *lig. Collaterale laterale*, dibag lateral. Membulat → kendor saat fleksi, teregang saat ekstensi

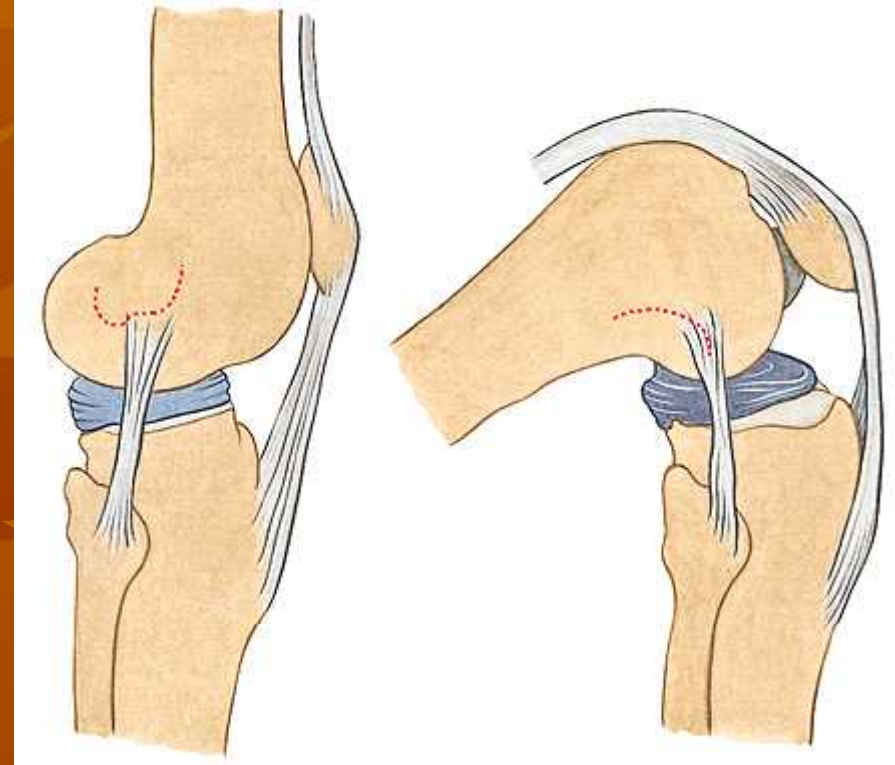
5. *lig. Cruciatum anterius*, dalam septim intercondylicum, dari kraniolateral ke kaudomedial. Fungsi mencegah pergeseran femur ke belakang/tibia ke depan
6. *lig. Cruciatum posterius*, dari kaudolateral ke kranio medial
7. *lig. Transversum genus*, di depan antara meniskus medialis & lateral
8. *lig. Menisci lateralis*, di belakang mnisc lateralis ke lig cr posterius





### Lig. Collaterale mediale:

Saat fleks & ekstensi selalu ada bagian yang kendur



### Lig. Collaterale laterale:

Saat fleksi → kendur  
ekstensi → teregang

→ terjadi karena condylus femoris berbentuk “spiral”  
shg saat lutut fleksi dpt dilakukan rotasi

# HUBUNGAN ANTARA TIBIA DAN FIBULA:

Terdapat dalam 2 bentuk:

1. Diarthrosis → artic. tibiofibularis

diperkuat oleh lig. Capituli fibulae anterior & posterior (serabut dari medial atas ke lateral bawah)

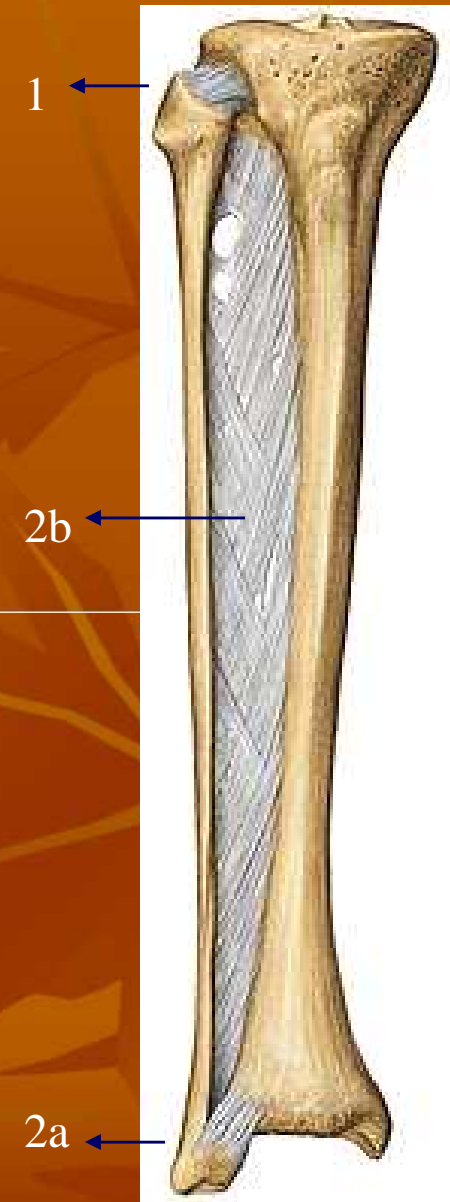
2. Synarthrosis → (2a) syndesmosis tibiofibularis & (2b) membrana interossea cruris

(2a): sendi di sebelah distal, diperkuat lig.

Tibiofibulare anterior & posterior (arah serabut dari medial atas ke lateral bawah)

(2b): arah serabut dari medial atas ke lateral bawah

semua serabut dari medial atas ke lateral bawah  
fungsi: mengimbangi gaya pada tulang fibula  
krn sebagian besar otot yg melekat menimbulkan gaya ke arah distal → fibula tdk tergeser ke distal





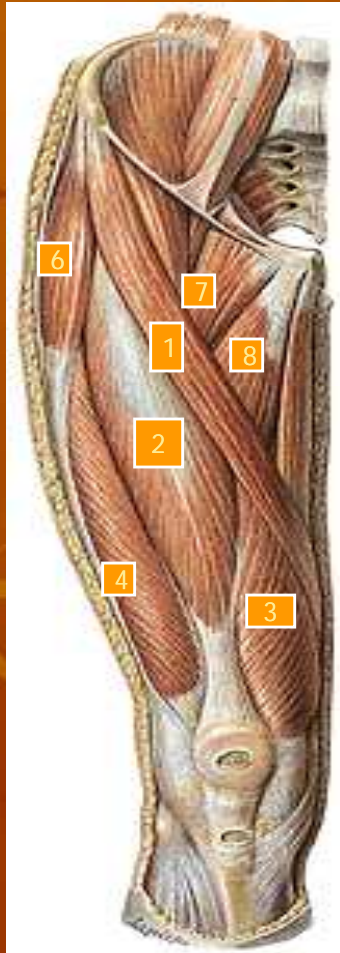
## ARTICULATIO TALOCRURALIS:

- Sendi antara tulang tungkai bawah dengan talus (tulang pergelangan kaki)
- Gerakan: dorsofleksi – plantofleksi kaki

## ARTICULATIO TALOTARSALIS:

- Gerakan: supinasi (inversio), pronasi (eversio)
-

# Muscle of the Thigh and Hip



1. *M. sartorius*:

o: SIAS

i: tuberositas tibiae

f: antefl, eksorot, abd paha; Fleksi, endorot.,  
tungkai bwh

2. *M. rectus femoris*

o: SIAI (capt rectum); tepi atas depan acetabulum  
(capt obliquum)

i : patella

f: antefl, abd, exorot. Paha

3. *Vastus medialis*:

o: lab. Mediale l aspera

4. *Vastus lateralis*

o: lab. Lateralis l aspera

5. *Vastus intermedius*

o: dataran ventral femur

→ i: patella-lig patellae-tuberositas tibiae

f: extensi tungkai bwh.

2,3,4 dan 5 → m. Quadriceps femoris





6. m. Tensor fascialatae

o: SIAS

i : mll tractus illiotibialis—condylus lat tibiae

f : antefl, endorot, abd paha

7. m. pectenius

o: pecten ossis pubis

i : l pectinea femoris

f : antefl, -add, exort paha

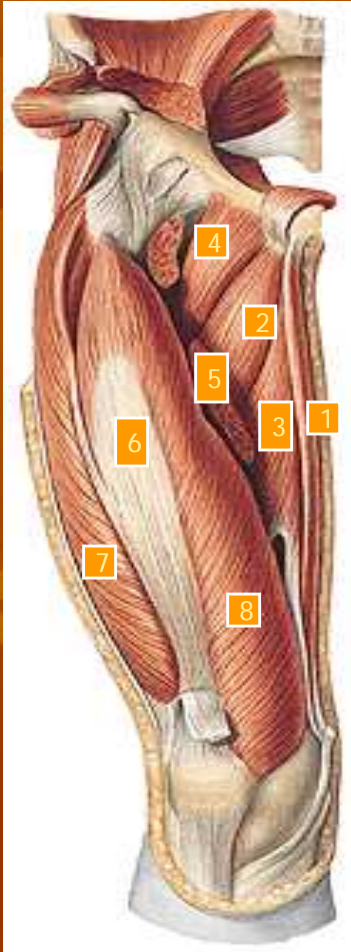
8. m. adduktor longus

o: ramus sup ossis pubis

i: lab mediale l aspera

f: antefl, add, exorot. Paha

# Muscle of the Thigh (deep layer)



## 1. M. gracilis

o: ramus inferior ossis pubis

i : tuberositas tibiae

f : antefleks, add paha; fleks, endorotasi tungkai bwh.

## 2. M. Adduktor brevis

o: ramus inf ossis pubis

i : lab mediale l aspera

f : add, antefleks, exorot paha

## 3. M. Adduktor magnus

o: ramus inf ossis pubis & ossis ischii; tuber ischiadicum

i: lab med l aspera, epicondylus med femoris

f: add, antefl paha (o: os pubis

Dorsofl paha (o: tuber isch.)

Endorot paha (o: tuber isch.)

Exorot paha (o: os pubis)

## 4. M. pectineus

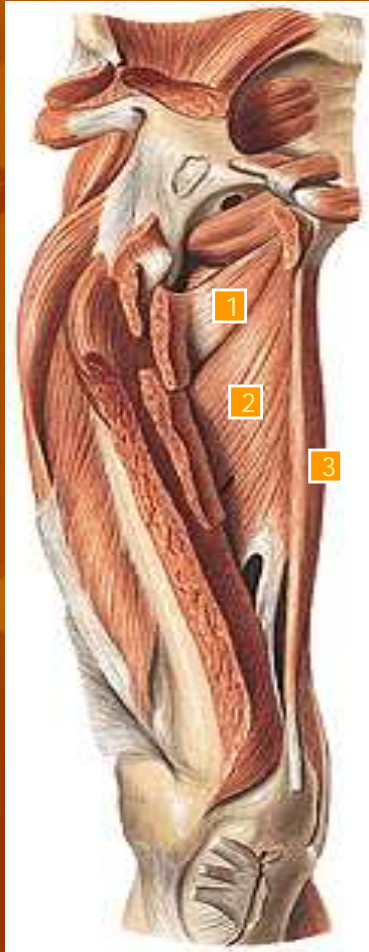## 5. M. adductor longus (potongan)

## 6. M. vastus intermedius

## 7. M. vastus lateralis

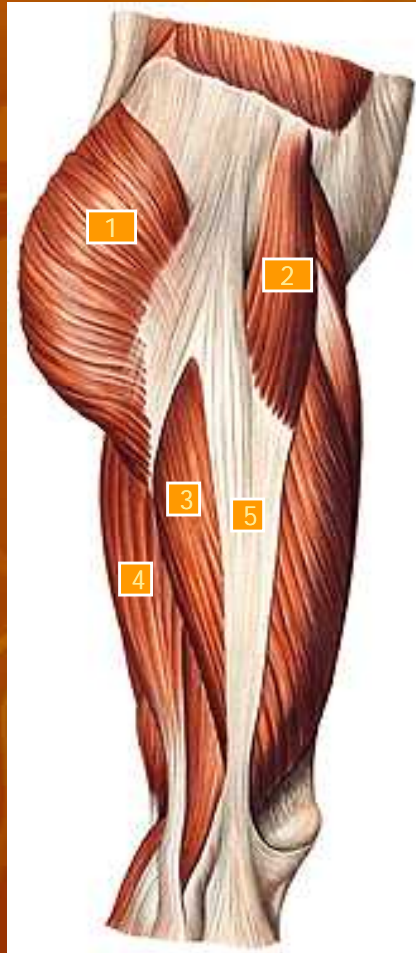## 8. M. vastus medialis

## Muscle of the Thigh (deep layer)



1. M. adduktor minimus
  2. M. adduktor magnus
  3. M. gracilis
-

# Muscle of the Thigh (lateral view)



## 1. **M. gluteus maximus**

o: l glutea sup, dataran dorsal sacrum, lig sacrotuberosum

i : tuberositas glutea, fasciae latae

f: dorsofl, exorot, abd paha

## 2. **M. tensor fasciae latae**

## 3. **M. vastus lateralis**

## 4. **M. biceps femoris**

o: tuber ischiadicum (capt longum)

l aspera lab laterale (capt breve)

i : caput fibulae

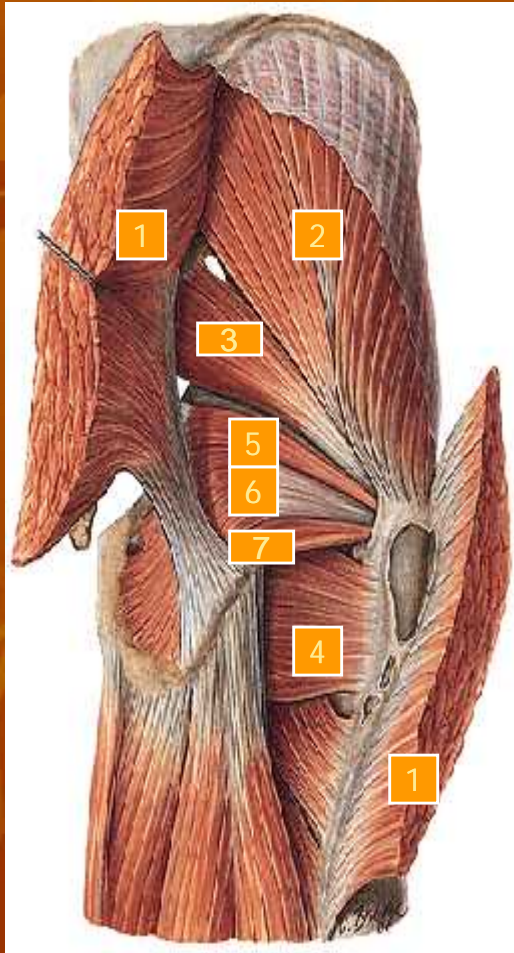
f : dorsofl, add exorot paha (capt longum)

fleks, exorot tungkai bwh.

## 5. **Tractus illiotibialis**

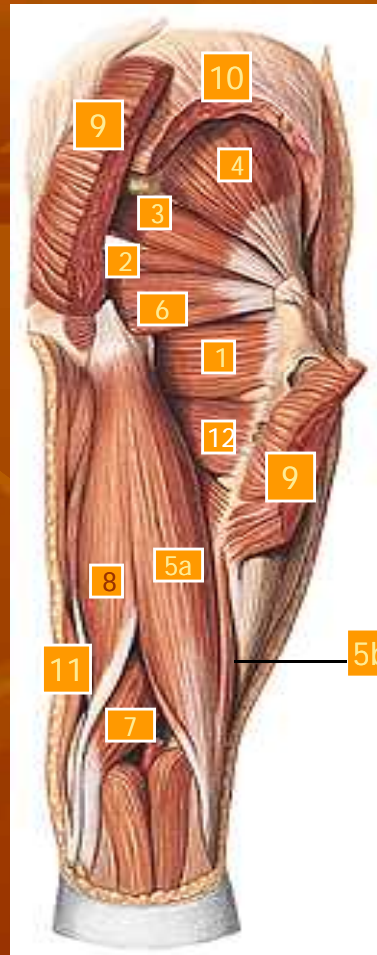


# Muscle of the Thigh (supervisual view)



1. **m. gluteus maximus** (potongan)  
2. **m. gluteus medius**  
o: l glutea ant  
i : trochanter major  
f : dorsofl, endorot, abd paha
3. **m. piriformis**  
o: dataran dalam os sacrum  
i : mll for ischiadicum majus—trochanter major  
f: exorot, abd paha
4. **m. quadratus femoris**  
o: tuber ischiadicum  
i : crista intertrochanterica  
f : exorot, dorsofl
5. **m. gemellus superior**  
o: spina ischiadica  
i : trochanter major  
f: exorot paha
6. **m. obturatorius internus**  
o: facies pelvina membr obturatoria & tlg disekitarnya  
i : fossa trochanterica  
f: exorot paha
7. **m. gemellus inferior**  
o: tuber ischiadicum  
i : trochanter major  
f: exorot paha

# Muscle of the Thigh (supervisual view)



1. **m. quadratus femoris**

2. **m. obturator internus**

3. **m. piriformis**

4. **m. gluteus minimus**

o: l glutea inf

i : trochanter major

f: antefl, endorot, abd paha

5. **m. biceps femoris**

(a) caput longum cum

(b) caput breve

6. **m. gemellus superior**

7. **m. semi membranosus**

o: tuber ischiadicum

i : condylus medialis tibiae

f : dorsofl, add paha

Fleksi, endorot tungkai bwh

8. **m. semi tendinosus**

o: tuber ischiadicum

i : tuberositas tibiae

f : dorsofl, add paha;

fleks, endorot tungkai bwh.

9. **m. gluteus maximus**

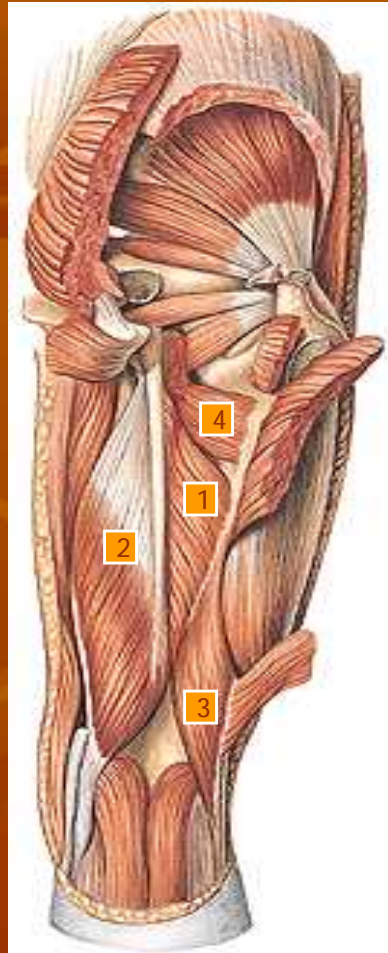
(potongan)

10. **m. gluteus medius** (potongan)

11. **m. gracilis**

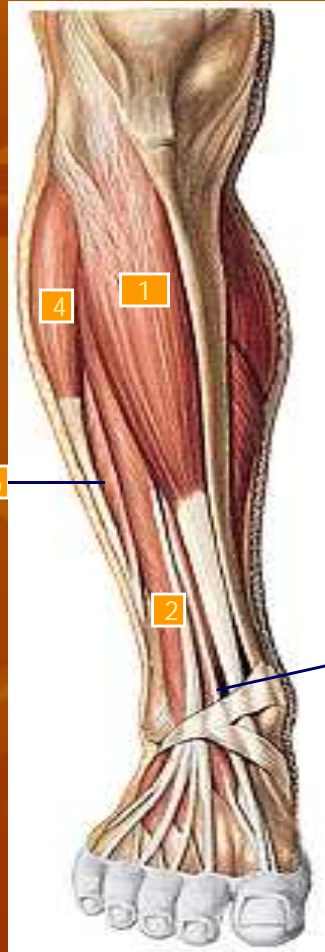
12. **m. pectineus**

# Muscle of the Thigh (deep layer view)



1. m. adductor magnus
2. m. semimembranosus
3. m. biceps brachii caput breve
4. m. pectineus

# Muscle of the crus and the foot



## 1. *m. tibialis anterior*

o: dataran lateral corp tibiae bag prox – membr interossea—condylus lat tibiae

i : os cuneiforme I basis ossis metatarsalis I

f : fleks dorsal kaki, supinasi kaki

## 2. *m. extensor digitorum longus*

o: dataran ventral fibula, bag prox capt fibulae, membr interossea

i : 4 tendo ke phalanx media & distal jari II-V

f : fleks dorsal, pronasi kaki ekst phalanx jari II-V

## 3. *m. extensor hallucis longus*

o: facies ant fibulae, membr interossea

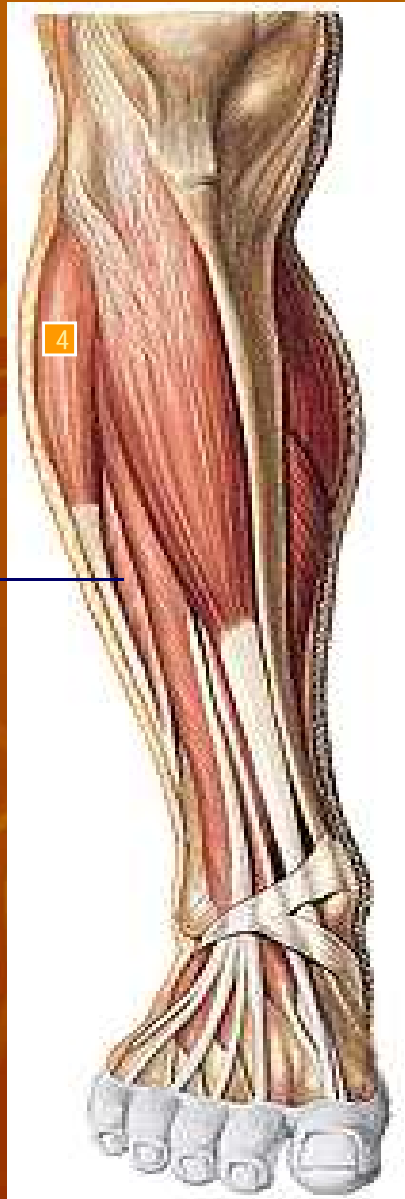
i : phalanx distalis jari I

f : fleks dorsal, supinasi kaki, extensio pgalanx jari kaki I

## 4. *m. peroneus longus*

## 5. *m. peroneus brevis*





#### 4. *m. peroneus longus*

o: capt fibulae, facies lat fib bag prox, septum intermusculare ant & post

i : jalan dorsal maleolus lat—telapak kaki—ke os cuneiforme I & basis ossis metatarsalis I

f : flex plantar, pronasi kaki

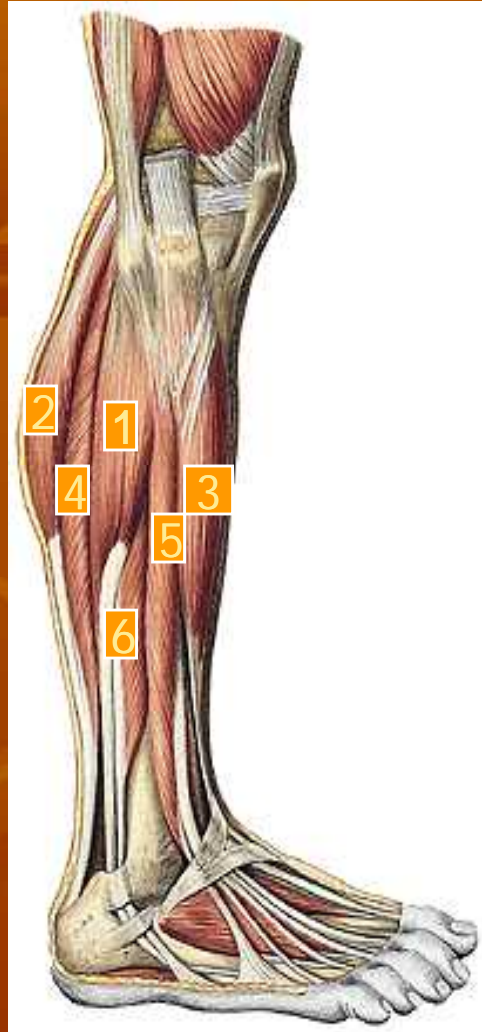
#### 5. *m. peroneus brevis*

o: dataran lateral fibula

i : tuberositas ossis metatarsalis V

f : flex plantar, pronasi kaki

# Muscle of Region of the Knee and Crus



1. **m. peroneus longus**

2. **m. gastrocnemius: (caput laterale)**

o: condylus med femoris (capt mediale)

Condylus lat femoris (capt laterale)

i : + tendo m soleus membentuk tendo calcaneus—tuber calcanei

f : flex plantar kaki, supinasi, flex tungkai bwh, exor tungkai bwh (capt med), endorts tungkai bwh (capt lat)

3. **m. extensor hallucis longus**

4. **m. soleus**

o: cap fibulae & corp fibulae bag prox, l poplitea tibiae, arcus tendineus antara origo di tibia & fibula

i : dgn tendo calcaneus ke tuber calcanei

f : fleks plantar kaki

5. **m. extensor digitorum longus**

6. **m. peroneus brevis**

# Muscle of Crus



1. Tendo achilles

2. *m. gastrocnemius caput laterale*

3. *m. gastrocnemius caput mediale*

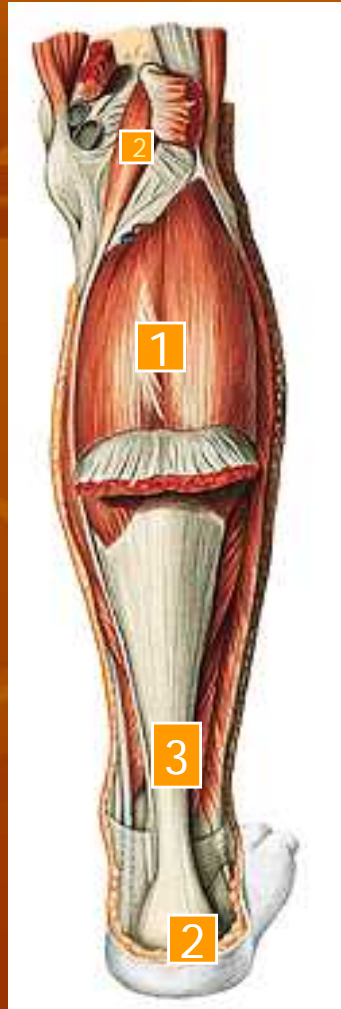4. *m. plantaris*

o: lanjutan distal lab lateralis l aspera, lig popliteum obliquum

i : bergabung disebelah medial tendo calcaneus—tuber calcanei

f : fleks tungkai bwh dan kaki

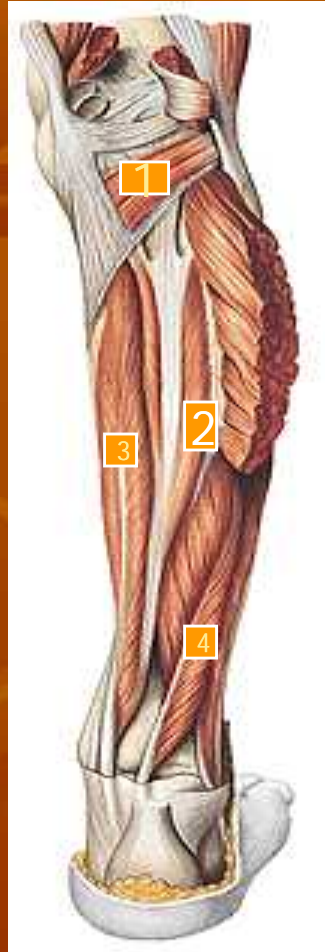# Muscle of Crus



1. m. soleus
2. Tuber calcanei
3. Tendo achilles
4. m. plantaris



# Muscle of Crus



## 1. *m. popliteus*

o: condylus lateralis  
femoris

i : l poplitea

f : fleks, endorot tungkai  
bwh

## 2. *m. tibialis posterior*

o: facies dorsalis capt  
tibiae, facies medialis  
fibulae, membr  
interossea

i : os naviculare, os  
cuneiforme 1-3, os  
cuboideum, basis ossis  
metatarsalis II-IV

f : flex plantar, supinasi  
kaki

## 3. *m. flexor digitorum longus*

o: dataran dorsal tibia

i : mll dorsal malleolus

medialis—telapak

kaki—4 tendo ke

phalanx distalis jari II-V

f: flex plantar, supinasi kaki,

flex phalanx jari II-V

## 4. *m. flexor hallucis longus*

o: dataran medial fibula bag  
distal

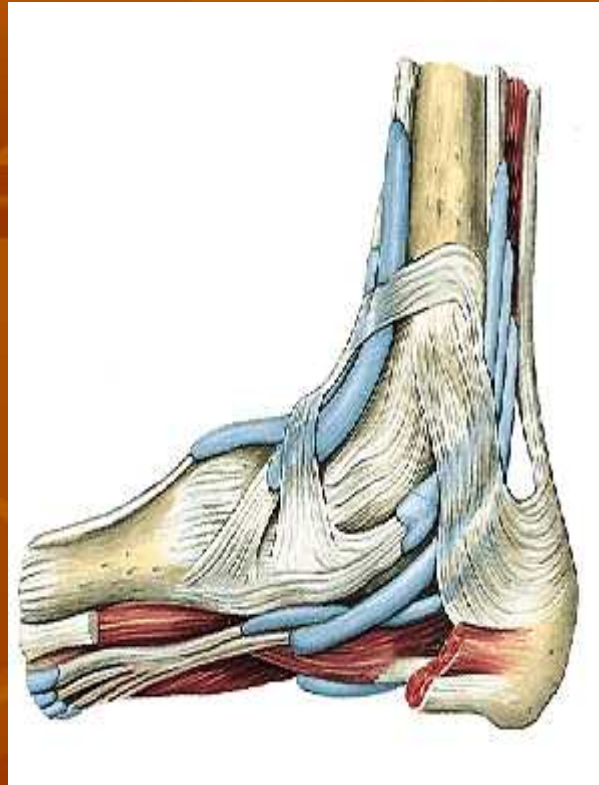
i : mll dorsal malleolus

medialis—ke phalanx

distalis jari I

f: flex plantar, supinasi kaki,

flex phalanx jari I



1. m. extensor digitorum brevis

