Anatomia Funcional do Sistema Digestório das Aves

Cristina Fotin
Especialização Anclivepa-SP

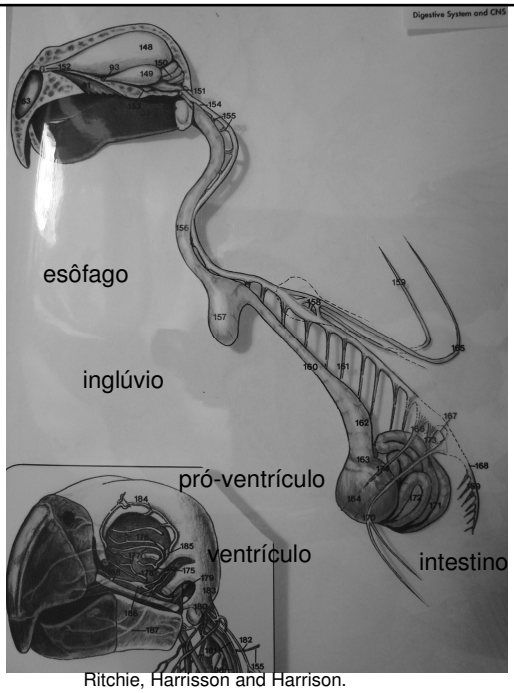

Ritchie, Harrisson and Harrison.
Avian Medicine:principles and application, 1994

Bico

- Estrutura dinâmica
  - osso
  - vasos sanguíneos
  - derme e epiderme (queratina)
  - articulações

Bico

- Camada queratinizada (córnea) – ranfoteca
  - queratina maxilar – rinoteca (contém as narinas)
  - queratina mandibular – gnatoteca

- Reposição de queratina variável segundo a espécie e uso

- Narinas
  - porção rostral do bico
  - cêra ou carúncula

- Cêra ou carúncula – pele queratinizada na base da maxila
- Presente em algumas espécies
- Indicador do estado de saúde da ave

Bico

- Funções

  - apreensão de alimentos
  - preparo físico do alimento
  - manipulação de objetos
  - locomoção – psitacídeos
  - nutrição de filhotes
  - limpeza das penas (“grooming”)
  - atrativo sexual/ defesa

Cavidade Oral

- **Cavidade oral** = orofaringe (ausência de separação entre cavidades oral e faringeana)
- **Ausência de dentes**
- **Presença de glândulas salivares**
  (muco, amilase- algumas sps, substâncias adesivas-ninhos)
- **Coana**: abertura no pálato – conexão da glote com os seios nasais
- **Fissura infundibular** – abertura para os ductos auditivos
- **Língua**

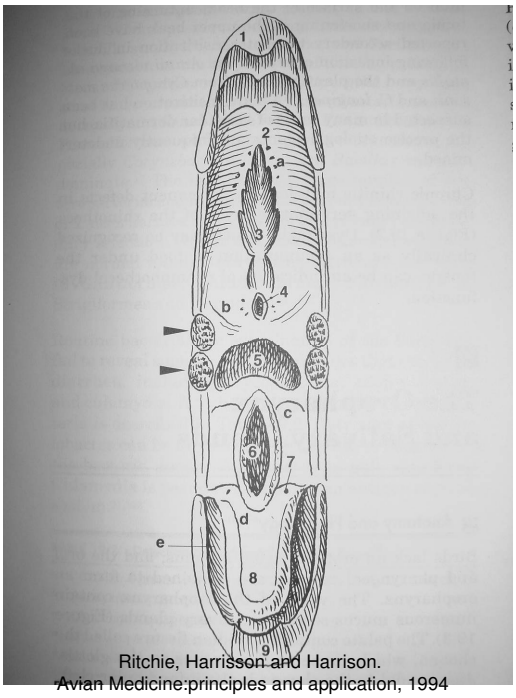

Ritchie, Harrisson and Harrison.
Avian Medicine:principles and application, 1994

Cavidade Oral

- Língua
- Diversas formas anatômicas
- Mecanismo de deglutição
- Demais funções

Esôfago

- Localização
- Camada interna com fibras longitudinais (distensão)
- Glote → esôfago → pró-ventrículo
- Papo ou inglúvio: dilatação do esôfago em algumas espécies

Foto: Cristina Fotin

Inglúvio

- Diversas formas
  (espécie, tipo e quantidade de alimento)

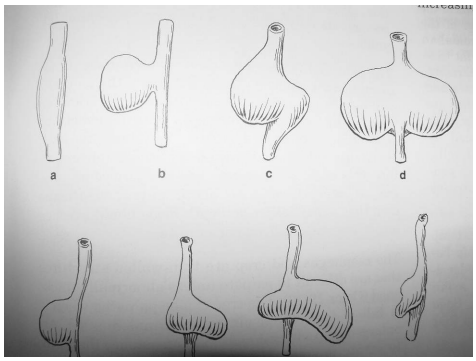

Ritchie, Harrisson and Harrison.
Avian Medicine:principles and application, 1994

Inglúvio

- Galiformes e falconiformes – dilatação ventral na entrada do tórax

- Psitacídeos – transverso à região cervical

- Canários e patos – ausente

- Pombas – 2 saculações laterais

Inglúvio

- Função de armazenagem do alimento (quando ventrículo estiver cheio)

- Epitélio queratinizado e epitélio secretor (muco)

Inglúvio

- Pombos – secreção – “leite do papo”
- Descamação do epitelio estratificado
- Controle por prolactina
- ↑ gordura e proteína (ausência de carboidrato e cálcio)
- Similar em psitacídeos e canários, pinguim imperador e flamingos

Inglúvio

- Regurgitação em alguns psitacídeos – reprodução
- Vibração por ressonância – algumas corujas

Pró-ventrículo e ventrículo

- Porção glandular (cranial) – pró-ventrículo
- Porção muscular (caudal) – ventrículo (moela)
- Localização

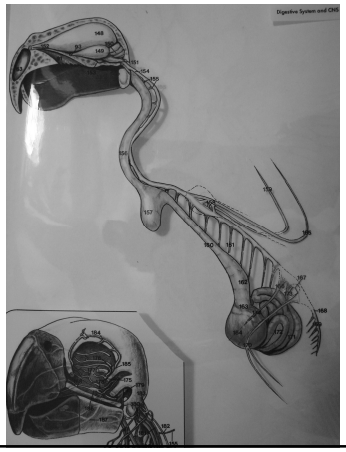

Ritchie, Harrisson and Harrison.
Avian Medicine:principles and application, 1994

Pró-ventrículo e ventrículo

- Divisão entre 2 porções – istmo (constricção)
- Pró-ventrículo – enzimas e ácido clorídrico
- Ventrículo - camada muscular bem desenvolvida (granívoros, insetívoros e herbívoros)

- palpação do ventrículo possível em aves granívoras (abaixo do esterno- lado E)

- camada interna (coelina) – complexo carboidrato-proteína – consistência dura

Intestinos

- Duodeno – porção estreita em forma de U
- Pâncreas – rosa claro ou amarelo/ lobulado
- Ductos bileares e pancreáticos desembocam na porção caudal do duodeno
- Vesícula bilear: presente em algumas espécies (ausente em pombos, papagaios e avestruzes)
- Jejuno e íleo - lado direito da porção abdominal

Intestinos

- Divertículo vitelínico
- Ducto do saco vitelínico desemboca no intestino delgado
- Saco da gema
  5-10 % PC em filhotes precociais
  10-25 % PC em filhotes altriciais
- Reabsorção rápida em altriciais
- Não mais de 8-9 dias
- Coloração amarelada do fígado em filhotes – pigmentos do saco da gema

Intestinos

- Intestino grosso pareado
- Anatomia variada
- Ceco vestigial - columbiformes, passeriforme e alguns psitacídeos
- Ceco - contém aglomerados de tecido linfóide
- Função: reabsorção de água – comprimento proporcional
- Reto

Cloaca

- 3 compartimentos
  - *coprodeum*
  - *urodeum*
  - *proctodeum*

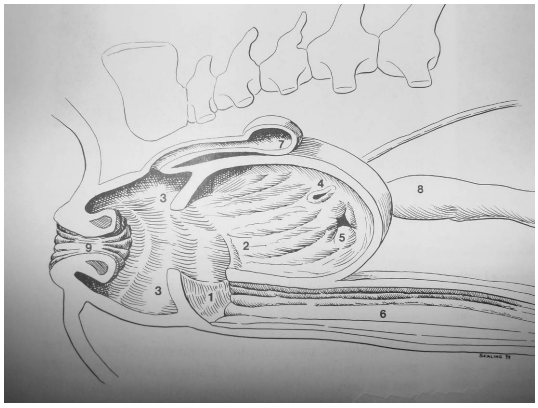

Ritchie, Harrisson and Harrison.
Avian Medicine:principles and application, 1994

Cloaca

- **Bursa de Fabricius**

- Divertículo da parede da cloaca
- Diferenciação dos linfócitos B
- Regressão do volume com evolução do filhote

Pleuro-peritoneo

- **Cavidade celomática subdividida por:**

- membrana peritoneal (5 cavidades peritoneais)
- membrana pleural (2 cavidades pleurais)
- membrana pericárdica