

Basal Osteosynteseteknik

Sundhedstyrelsens specialespecifikke kursus

Traumatologi og Frakturbehandling

28. september—2.oktober 2009

www.a-kursus.dk

Kompendium redigeret af
Henrik Grønberg
Ortopædkirurgisk Klinik
Rigshospitalet

Indhold

Introduktion, begreber og principper	Side 4
Valg af osteosyntese metode	Side 6
Skruedesign (alment)	Side 9
Skruer og skinner til "Basic Instrument Set"	Side 10
Skruer og skinner til "Small Fragment Set"	Side 13
Selvskærende corticalis skruer	Side 15
Kanylerede skruer	Side 16
Kompressions skrue (lag skrue)	Side 18
Kompressionsskinner (DCP)	Side 23
Lagskrue i skinne	Side 25
Repositionstab	Side 25
Interne fiksatorer	Side 26
"Shaft Screw"	Side 25
Locking Compression Plate (LCP)	Side 28
Skruer og skinner til "LCP Large Fragment Set"	Side 29
S skinner til "LCP Small Fragment Set"	Side 30
MIPO (LISS-DF og LISS-PLT)	Side 31
Hvor lang skinne, hvor mange skruer ?	Side 32
Skruetilbehør	Side 32
Formning af skinner	Side 33
Overbøjning af skinner	Side 33
Lag skrue, kliniske applikationer	Side 36
"Syndesmose skrue"	Side 39
Lag skrue og neutralisationsskinne	Side 40
Funktionelle skinnetyper	Side 42
DCP, klinisk applikation	Side 43
"Reponering på skinnen"	Side 44
"Buttress Plate" (støtteskinne)	Side 45
Dynamisk kompression	Side 46
Tension band - patella	Side 48
Tension band - olecranon	Side 49
Marvsøm	Side 50
Reponering	Side 52
Entry point	Side 53
Kompression og sikring af længde	Side 53
Sikring af rotation	Side 54
Sikring af akse	Side 55
Skruer som reponeringsværktøj "Poller Screws")	Side 56
Ekstern fiksatation	Side 57
Pintyper og diameter	Side 58
Radial preload	Side 59
Faktorer bestemmende for stabilitet af den eksterne fiksatation	Side 59
Reponering	Side 60
Damage control	Side 60
Sikre zoner ("safe zones")	Side 61
Litteratur	Side 62

Introduktion

Nærværende kompendium er tænkt som en kortfattet introduktion til den operative frakturbehandling for såvel yngre læger som ortopædkirurgiske operationssygeplejersker.

Kompendiet uddeles på kurser for netop disse grupper, f.eks. AO-kurser (www.ao-kursus.dk) samt Sundhedstyrelsens specialespecifikke kursus i "Traumatologi & Frakturbehandling" (www.a-kursus.dk).

Begreber og principper

Frakturbehandling kan inddeles i to overordnede grupper:

- Operativ behandling
- Ikke-operativ behandling (=konservativ behandling).

For at forstå forskellene mellem de behandlingsmuligheder, er det meningsfyldt også at indplacere de kirurgiske behandlingsmetoder på en skala med to forskellige yderpunkter:

- Absolut stabilitet
- Relativ stabilitet

Absolut stabilitet opnås ved solid og urokkelig operativ frakturbehandling, typisk med anvendelse af skinner og skruer.

Relativ stabilitet kan opnås ikke-operativt ved gipsbehandling eller anden bandagering, eller operativt ved anvendelse af ekstern fiksatoren, marvsøm eller skinner.

Som det ses af skemaet, så opnås den absolutte stabilitet kun ved en kirurgisk frilæggelse af knoglen og en direkte reponering af frakturen, efterfulgt af osteosyntese med lag skrue og/eller kompressionsskinne. Ved disse metoder, der anvendes ved intraartikulære frakturer og antebrachium frakturer, opnås der direkte knogleheling, dvs. heling uden callus.

Forskellige principper for fraktur fiksatation				= mulig med LCP
Mekanisk stabilitet	Høj = Absolut stabilitet		Lav = Relativ stabilitet	
Metode	Kompression		Støtte	
	Statisk	Dynamisk	Låst	Ulåst
Teknik & implantater	Lag skrue (almindelig skrue)	Tension band (cerclage)	Ekstern støtte (Ekstern fiksatation)	Ekstern støtte = konservativ behandling (gips, stræk)
	Lag skrue & neutralisations skinne (DCP, LCP)	Tension band skinne (DCP, LCP)	Intramedullær støtte (marvsøm)	Intramedullær støtte (elastisk søm, K-tråd)
	Kompressions skinne (DCP, LCP)		Intern ekstramedullær støtte	
		Støtteskinne (DCP, LCP)	Bridging med standard skinne (DCP, LCP) & konventionelle skruer	
		Bridging med låst intern fixator (LISS, LCP, LHS)		
Reponering	Direkte		Indirekte	
Knogleheling	Direkte		Indirekte	

I den anden ende af skalaen findes den indirekte, ikke-operative reponering af en fraktur, der efterfølgende behandles med gips eller anden bandage. Her vil frakturen hele op med indirekte heling, dvs. heling med callus dannelse. Denne metode kan f.eks. anvendes ved mange frakturer af humerus skaftet.

Kompendiet gennemgår principperne for absolut stabile osteosynteser med såvel statisk som dynamisk inter-

fragmentær kompression og desuden låste, relativt stabile osteosyntesemetoder med marvsøm, eksterne fiksatører og interne fiksatører (=vinkelstabile skinner).

Valg af osteosyntese metode

Intraartikulære frakturer

For at genskabe leddets funktion samtidig mindske risiko for senere udvikling af slidgigt, så er anatomisk korrekt reponering af ledfladen efterfulgt af en absolut stabil osteosyntese nødvendig.

Ligeledes skal den anatomiske akse af metafysen samtidig sikres.

Osteosyntese af intraartikulære frakturer sker ved osteosyntese med lagskruer og skinner (absolut stabilitet), ofte kombineret med samtidig metafysær skinneosteosyntese (absolut eller relativ stabilitet).

Diafysære frakturer

For at genskabe funktion af ekstremiteten, skal diafysære frakturer behandles med en metode der sikrer korrekt længde, akse og rotation. Men reponeringen behøver, i modsætning til de artikulære frakturer, ikke nødvendigvis at være anatomisk korrekt.

Valget af behandlingmetode afhænger af:

- Hvilken knogle
- Frakturmønstret (simpel eller kompleks fraktur)
- Bløddelenes tilstand

Tre operative metoder kan anvendes:

- Skinner og skruer (absolut eller relativ stabilitet)
- Marvsøm (relativ stabilitet)
- Ekstern fikstion (relativ stabilitet)

Graden af ønsket og nødvendig stabilitet ved frakturen for at opnå heling afgøres af:

- Hvilken knogle
- Frakturmønstret (simpel eller kompleks fraktur)
- Valg af osteosyntesemetode

Simple frakturer er lettere at reponere anatomisk korrekt og osteosyntere med absolut stabilitet.

Komplekse frakturer er vanskeligere at reponere anatomisk korrekt og indirekte reponering samt osteosyntese med relativt stabil metode er ofte nødvendig for at undgå yderligere bløddelsskade og sikre frakturhelingen.

For de respektive knogler gælder følgende principper:

Radius og ulna kan pga deres indbyrdes bevægelighed, hvor den krumme radius diafyse roterer omkring den lige ulna diafyse, sammenlignes med et led. Antebrachium frakturer kræver ligeledes anatomisk korrekt osteosyntese for at opnå et godt funktionelt resultat med korrekt positionering af hånden samt normal pronation og supination. Der er fyldige bløddele som tillader brug af skinneosteosyntese (absolut stabilitet).

Humerus er ligeledes vigtig for positionering af hånden. På grund af den store bevægelighed i selve skulderledet, tolereres selv forholdsvis store fejlstillinger og forkortninger. Korrektion af akse, længde og rotation er

derfor ikke et absolut krav. Kirurgi er derfor ofte ikke nødvendigt, men kan om nødvendigt udføres med f.eks. marvsøm (relativ stabilitet), men også skinneosteosyntese er en mulighed (absolut eller relativ stabilitet).

Femur bærer kropsvægten og der er store aksilale belastningskræfter samt stærkt muskulært træk ved bevægelser i hofte og knæ. Præcis reponering er ikke absolut nødvendig. Marvsøm (relativ stabilitet) kan sikre akse, længde og rotation samt muligheden for hurtig mobilisering og dermed bevarelse af knæfunktionen.

Tibia bærer ligeledes kropsvægten og positionerer foden. Der er sparsomt anterior bløddelsdække og bløddelsskade kan medføre frakturhelingsproblemer. Præcis reponering er ikke absolut nødvendig, når blot akse, længde og rotation sikres. Osteosyntesemetoder i form af ekstern fikstion eller marvsøm (relativ stabilitet) er derfor de hyppigst anvendte.

Skruer

En skrues design kan beskrives ved hjælp af flere parametre:

Skrue-længde

Gevind-længde (fuldt eller delvist gevind)

Gevind-type (selvskærende / ikke-selvskærende)

Kærne-diameter

Gevind-diameter

Gevind-stigning

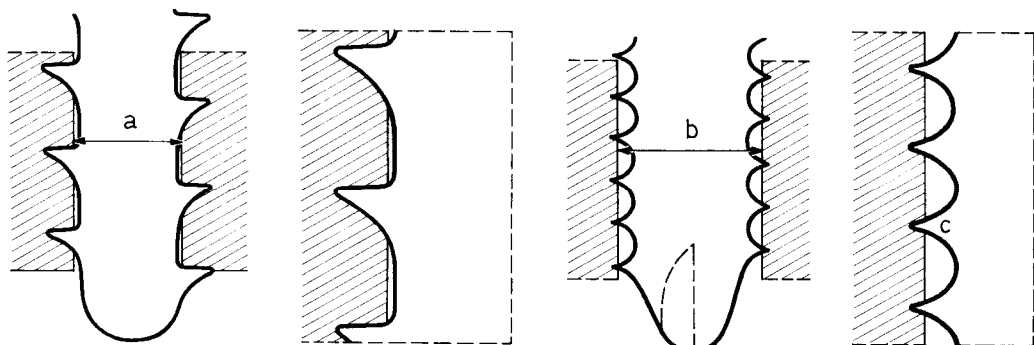
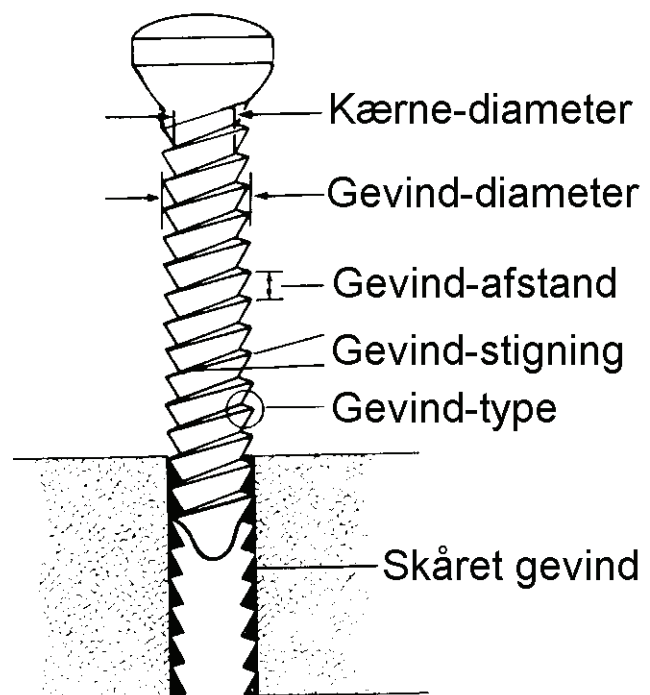
Hoved-diameter

Hexagonal-størrelse

[Bor-diameter (gevind)]

[Bor-diameter (glidehul)]

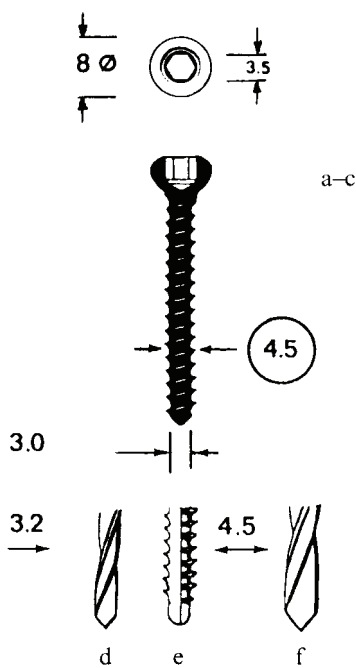
[Gevindskærer-diameter]



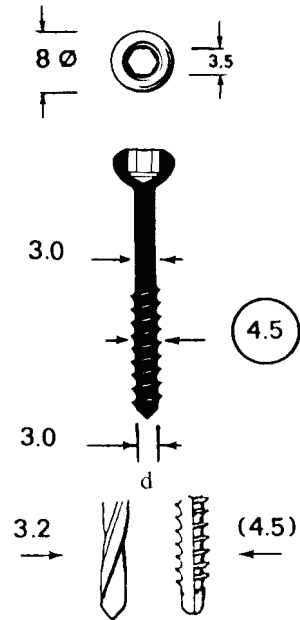
Ikke-selvskærende

Selvskærende

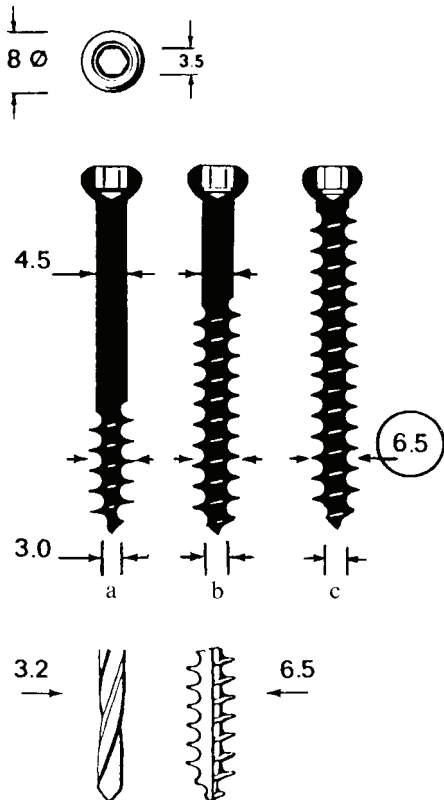
Skruer til "Basic Instrument Set"



Corticalis skrue
(ikke-selvskærende)



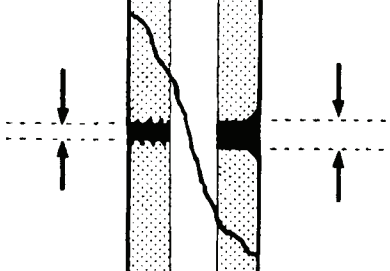






Malleol skrue



Spongiosa skruer med
16mm gevind, 32mm gevind
og fuldt gevind

Sammenfattende oversigt over størrelser på bor og gevindskærere til "Basic Instrument Set".

Gevindskærer  Ø	Gevind- eller Forankringshul  Ø		Glidehul  Ø
4.5	3.2	 4.5	4.5
(4.5)	3.2	 4.5	—
6.5	3.2	 6.5	(4.5)

Malleol skrue:

Intet glidehul, da kærnen er 3.0mm og gevindhullet er 3.2mm. Oftest er det ikke nødvendigt at skære gevind.

Spongiosa skrue:

I hård knogle kan det være nødvendigt at bore et 4.5mm glidehul, da det ellers kan være vanskeligt (og medføre komplikationer) at få 4.5mm skaftet ind i et 3.2mm gevindhul.

Skinner til "Basic Instrument Set"
(4.5mm og 6.5mm skruer)

DCP (Dynamic Compression Plate)

Smal DCP (12mm bred, 3.6mm tyk)
(2-18 huller)

TIBIA: Neutralisation + tension band

Bred DCP (16mm bred, 4.5mm tyk)
(6-18 huller)

FEMUR: Tension band

HUMERUS: Pseudarthrose

"FORM PLATES"

TIBIA:

Spoon Plate

T-Plate

T-Buttress Plate

L-Buttress Plate

Lateral Tibial Head Buttress Plate

FEMUR:

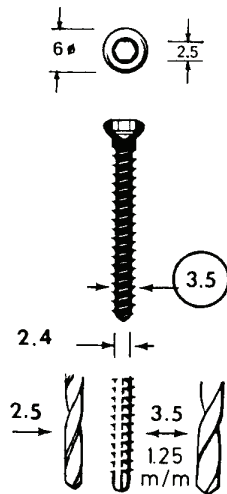
Condylar Buttress Plate

ANDRE SKINNER

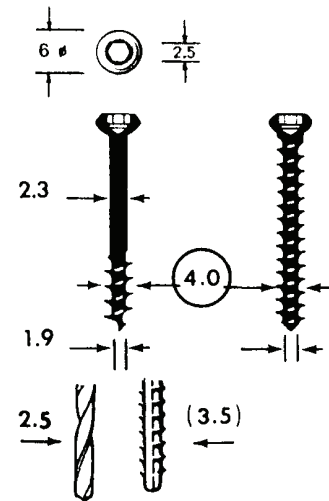
Osteotomi skinner, arthrodese skinner mm.

Skruer til "Small Fragment Set" ("Kleinfragment")



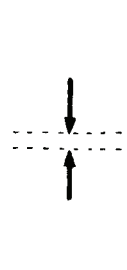



Corticalis skrue (ikke-selvskærende)



Spongiosa skrue



Sammenfattende oversigt over størrelser på bor og gevindskærere til "Small Fragment Set"

Gevindskærere	Gevind- eller Forankringshul		Glidehul
 Ø	 Ø		 Ø
3.5/1.25mm	2.5	 3.5	3.5
4.0 /1.75mm	2.5	 4.0	—

Bemærk, at der findes ældre gevindskærere med samme diameter (3.5mm) til henholdsvis corticalis- og spongiosaskrue. Disse har dog også forskellig gevindstigning (1.25mm og 1.75mm).

Skinner til "Small Fragment Set" ("Kleinfragment")
(3.5mm og 4.0mm skruer)

DCP (Dynamic Compression Plate)

(10mm bred, 3mm tyk)

(2-12 huller)

RADIUS OG ULNA

"ONE-THIRD TUBULAR PLATE", ("drittel-röhr")

(9mm bred, 1 mm tyk) (2-12 huller)

FIBULA, (RADIUS, ULNA)

BUTTRESS PLATES

T-SKINNE (10mm bred, 1 mm tyk)

DISTALE RADIUS (Smith, Smith-Barton)

VINKLET T-SKINNE

(10mm bred, 1.5mm tyk, højre+venstre)

DISTALE RADIUS (Smith, Smith-Barton)

KLØVERBLADSKINNE, ("cloverleaf plate")

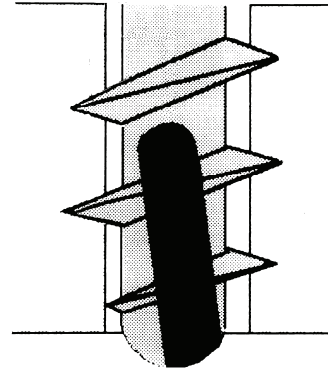
(15.2mm bred, 2mm tyk)

DISTALE TIBIA (Intraarticulære frakturer)

Selvskærende corticalis skrue til "Basic Instrument Set" og "Small Fragment Set"

Den selvskærende corticalis skrue har det samme grundliggende design som de ikke-selvskærende corticalis skruer og desuden to særlige karakteristika:

1) Tre korte, skærende riller ved skruens spids. Disse riller kan rumme det corticale debris, der således ikke skal transporteres bort som ved anvendelse af gevind-skærer.



2) Skruens spids har en let konisk kærnediameter.

Fordele

Der skal ikke skæres gevind og skruerne skal indsættes med boremaskine monteret med hexagonal skruetrækker. Dette giver en stabil indsættelse. Indsætning med maskine medfører ikke temperaturstigning i den omgivende knogle. Skruen sidder ligeså solidt som en ikke-selvskærende corticalis skrue (samme "pullout force"). Vridningsmoment ved indsættelse ("insertion torque") er ens for de to skruetyper.

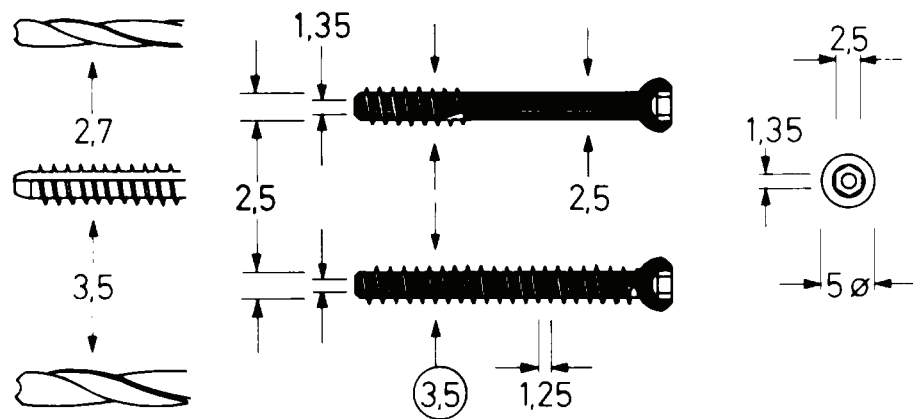
Specielle forholdsregler

Pga. rillerne og den koniske kærnediameter ved skruespidsen, skal skruelængden være 2mm større end udmålt. Re-inserering af en fjernet skrue skal ske med håndkraft for ikke at skære nyt gevind med maskinen.

Kanylerede skruer

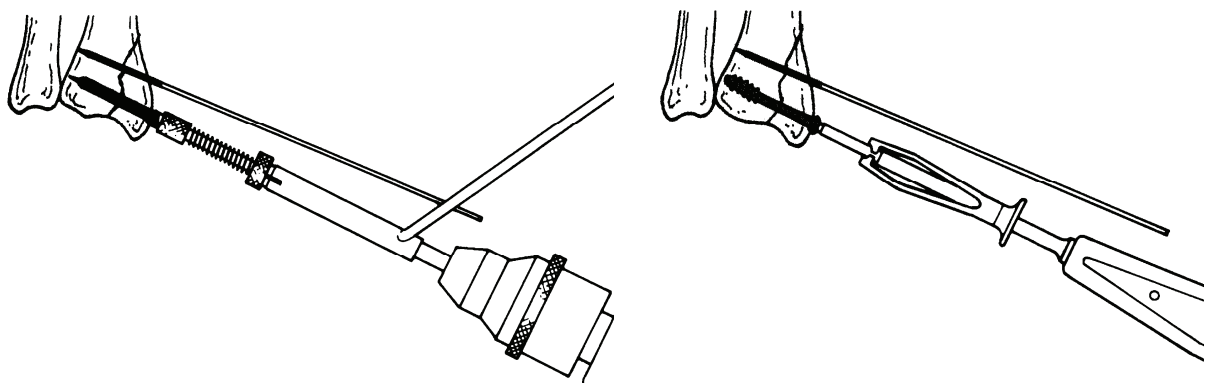
Når det drejer sig om mindre frakturer i f.eks. hånd- og ankelled, der er retineret med Kirschner tråde, så er det ofte et problem at få placeret skruer i fragmina, idet Kirschner tråden sidder netop der, hvor skruen ønskes placeret. Dette problem er søgt løst med kanylerede skruer, der fås med fuldt og delvist gevind. Dybde-måler, bor, skruetrækker og gevindskærer er alle kanylerede.

3.5mm

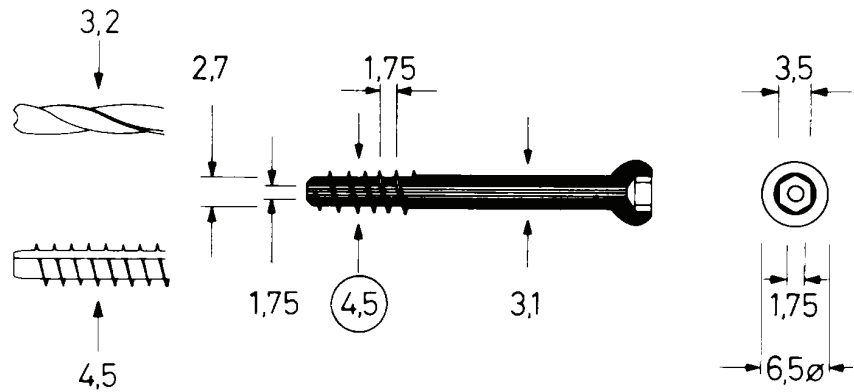


Applikation

Fraktur af processus styloidei radii. Osteosynteret med 3.5mm kanylerede skrue med delvist gevind, dvs. som lag skrue.

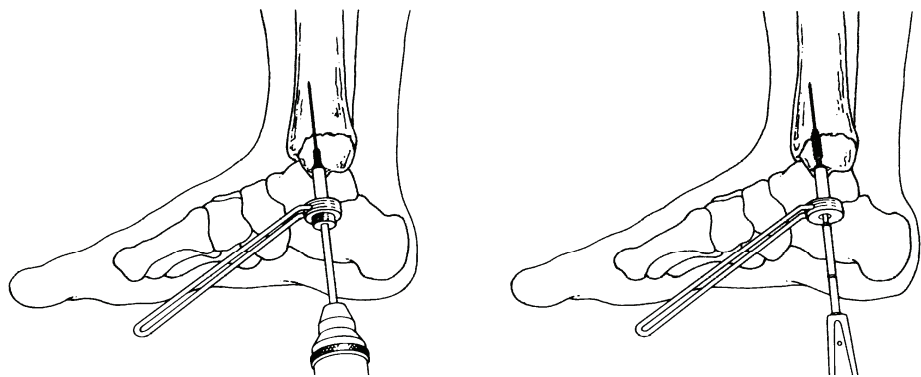


4.5mm

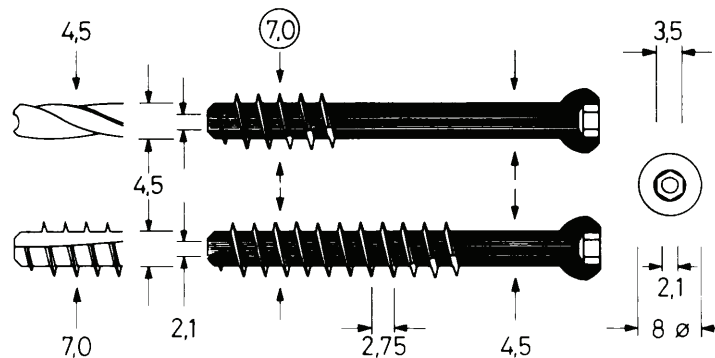


Applikation

Velegnet til malleol frakturer samt frakturer i distale humerus.



7.0mm



Applikation

Tre parallelle skruer med delvist gevind kan anvendes som lag skruer til osteosyntese af collum femoris frakturer. Desuden velegnet til ilio-sacrals bækken frakturer samt frakturer i tibia plateauet.

Til collum femoris frakturer findes også en 7.3mm kanyleret, selvskærende skrue.

Kompressions Skrue ("Lag Skrue")

Definition:

En skrue som i kraft af design eller applikationsmetode kan komprimere to knoglefragmenter mod hinanden.

Metoder:

På samme måde som en skinne kan komprimeres mod knogle, fordi skinnehullets diameter er større end diameteren af skruen, således kan to knoglestykker komprimeres mod hinanden, såfremt:

A)

Skruen har et glat, gevindløst stykke under skruehovedet, således at den uhindret kan glide i hullet nærmest skruehovedet (glidehullet). [Spongiosaskrue med delvist gevind, Shaft Screw eller Malleol Skrue].

eller

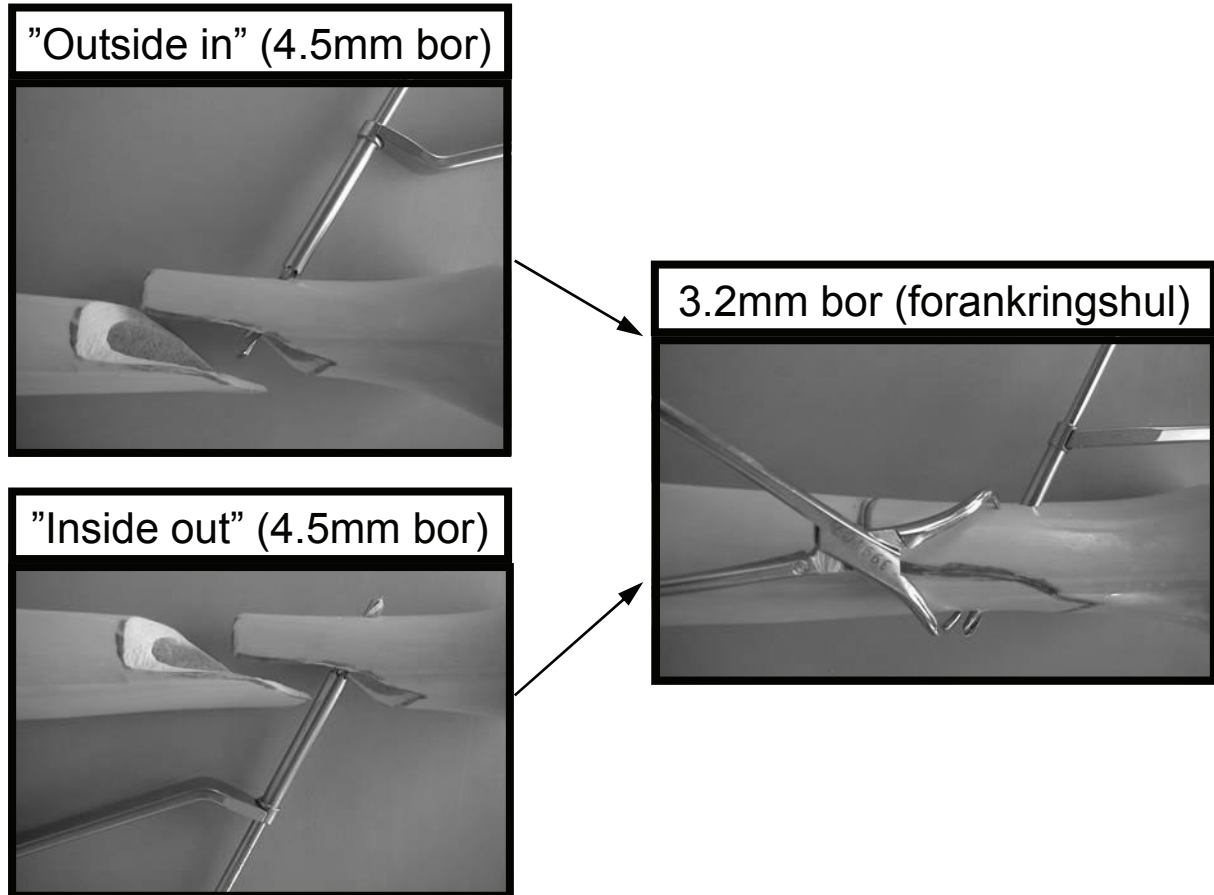
B)

Hullet i knoglefragmentet nærmest skruehovedet (glidehullet) er større end skruediameteren og hullet længst væk fra skruehovedet (forankringshullet). Denne metode kan kun anvendes med corticalis skruer (der alle har fuldt gevind). Afhængig af frakturs type og fragminas tilgængelighed kan man vælge at bore til glidehul eller forankringshul først. Operativt findes der tre forskellige teknikker:

- 1) Glidehul først ("Outside in")
- 2) Glidehul først ("Inside out")
- 3) Forankringshul først

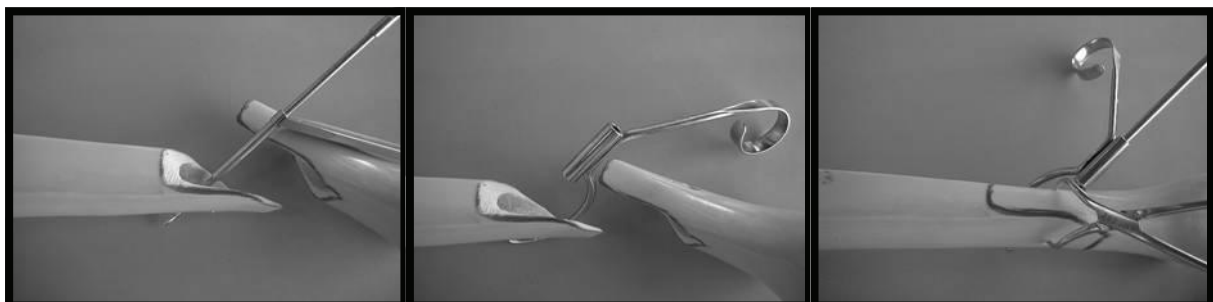
Teknikker:

1) og 2) Glidehul først:
(her vist med "Basic Instrument Set")



3) Forankringshul først:
(her vist med "Basic Instrument Set")

Forankringshul (3.2mm) bores før reponering af frakturen. Efter reponering bores glidehul (4.5mm) med anvendelse af retrograd borlære.



Samlet gælder følgende grundregler:

A)

Både corticalis-, spongiosa- og malleol skrue kan fungere som lag skrue.

B)

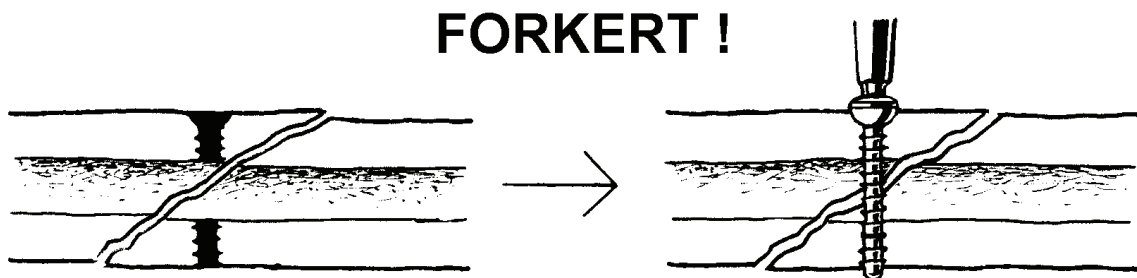
Skrue designet til anvendelse som lag skrue fungerer kun som sådan, hvis de anvendes korrekt.

C)

Enhver skrue, der krydser en frakturlinie, skal være en lag skrue.

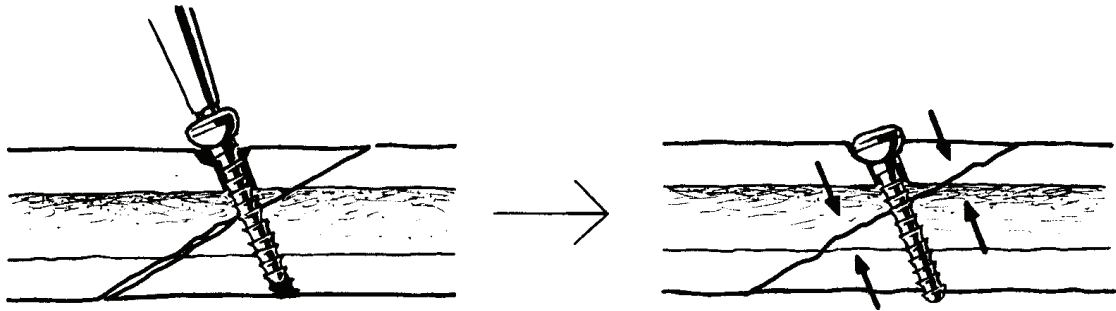
D)

Hvis der ikke er glidehul, må der ikke være gevind i frakturlinien.

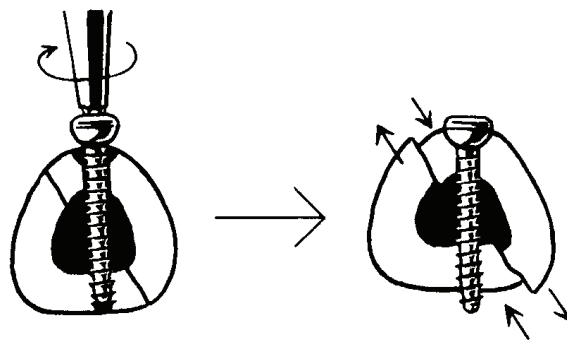
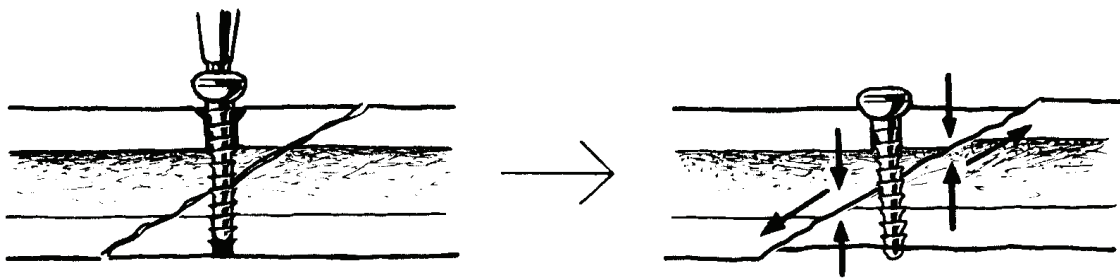


Vinkling af lag skruen

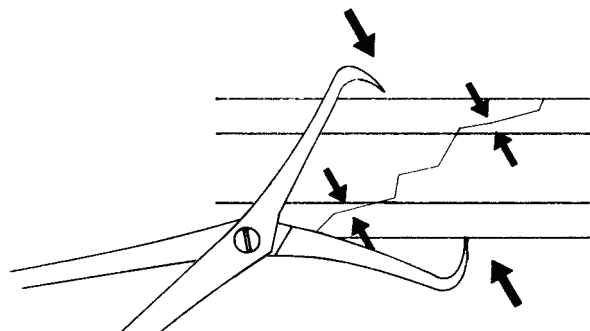
Lag skruens vinkel i forhold til frakturlinien bør optimalt være 90 grader. Desuden bør afstanden fra de to borehuller til frakturlinien være ens.



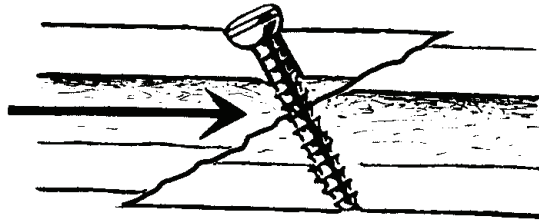
Såfremt disse regler ikke overholdes, kan der opstå skred af en reponeret fraktur, når skruen strammes.



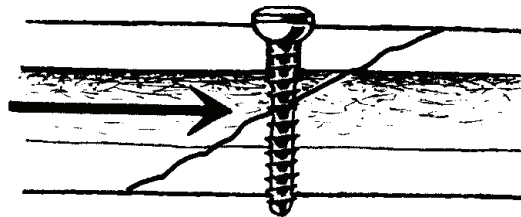
I praksis kan man lade sig vejlede af den vinkel af knoglelusen, der medfører optimal reponering af frakturen.



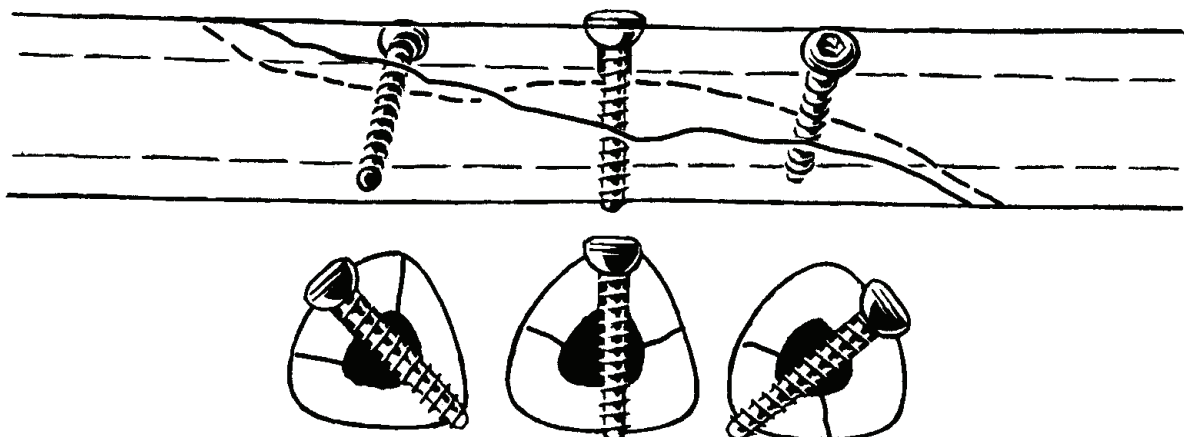
En korrekt vinklet lag skruer giver maksimal interfragmentær kompression, men minimal aksial stabilitet. Under aksial belastning vil fragmenterne glide på hinanden, hvorved reponering og fiksaton ophæves.



Dette kan undgås ved at sætte lag skruen vinkelret på knoglens længdeakse. Herved bliver kompressionen dog mindre og der er risiko for frakturskred (se s. 16).



Derfor: Ved osteosynteser med mere end to lag skruer er det hensigtsmæssigt at have den midterste lag skruer vinkelret på knoglens længdeakse (aksial stabilitet) og de øvrige skruer vinkelret på frakturlinien (interfragmentær kompression).



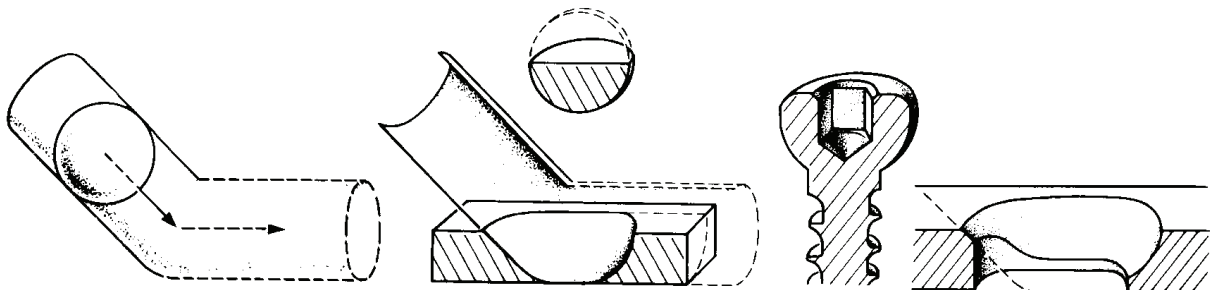
Kompressionsskinner

Der findes to designmæssigt forskellige typer:

- 1) Dynamic Compression Plate (DCP)
- 2) Locking Compression Plate (LCP) (se side XX)

DCP

Den dynamiske kompressionsskinne er en selvkomprimerende skinne, der i kraft af skinnehullets og skruehovedets design ("The Spherical Gliding Principle") muliggør aksial kompression.




"The Spherical Gliding Principle":

En kugle (skruehovedet) glider skråt nedad gennem et cylinderrør (skinnehullet) og fortsætter gennem et vandret cylinderrør. Dette design medfører, at skruens lodrette bevægelse fremtvinger en vandret bevægelse af skinnen og det knoglefragment, til hvilket skinnen allerede er fikseret. Herved fremkommer kompression i frakturen.

Kompression med DCP

Når DCP benyttes som kompressionsskinne skal den dobbelte DCP-borlære anvendes, evt. suppleret med almindelig borlære.



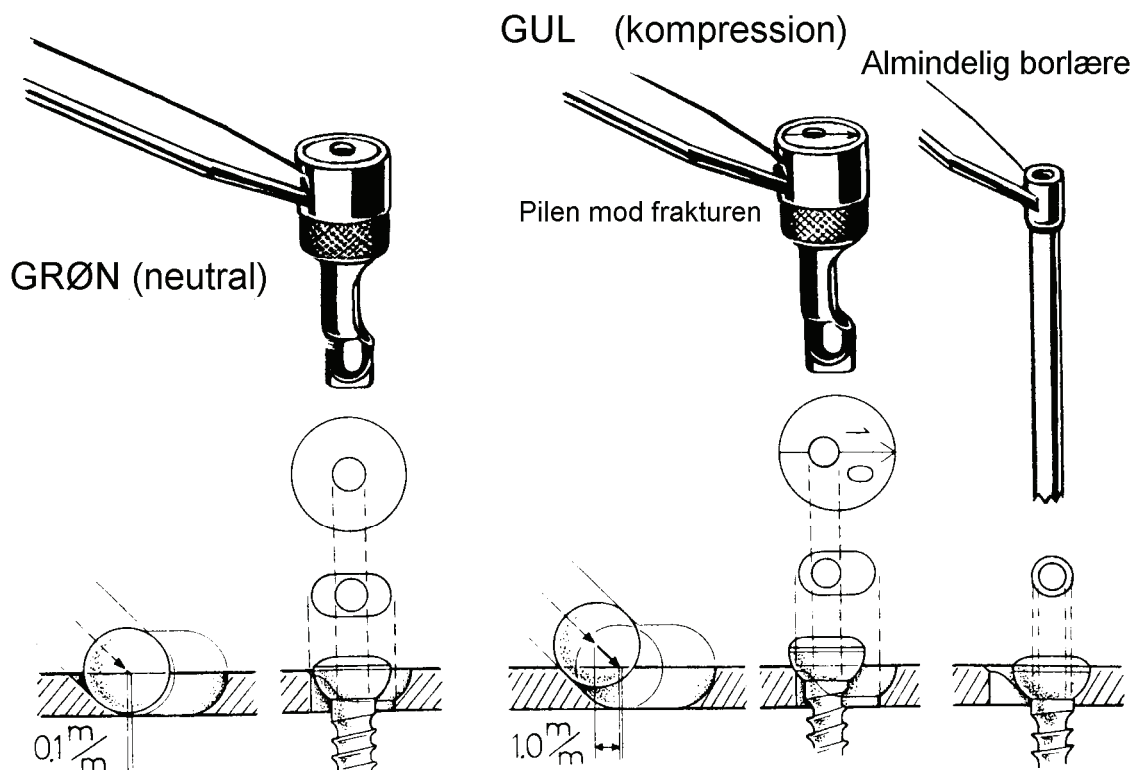
Kompressions borlære (GUL):

Medfører 1.0mm forskydning og aksial kompression på op til 50-80 kilopond.

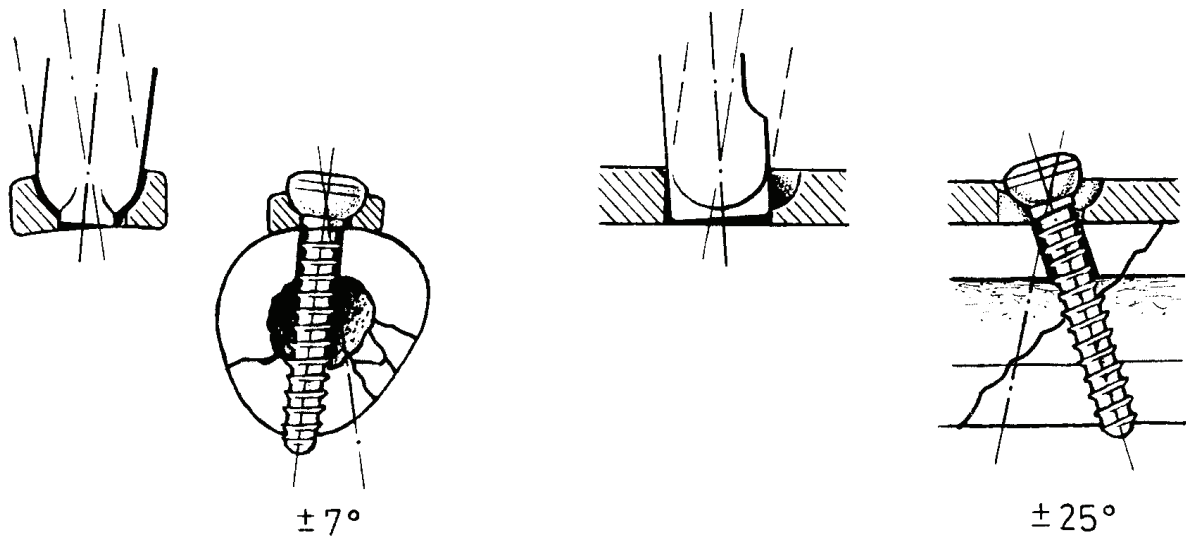
Neutral borlære (GRØN):

Medfører 0.1 mm forskydning og altså let aksial kompression.

Hvis der slet ingen kompression skal være, så er det nødvendigt at anvende almindelig borlære.



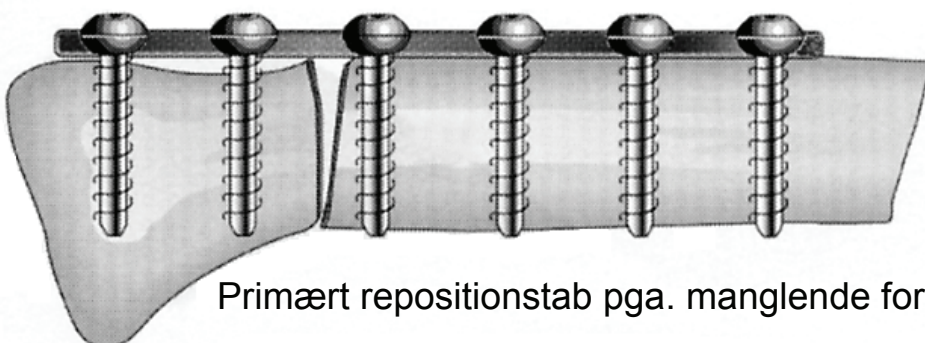
Lagskrue i skinne



Det specielle design af DCP skinnehul og skruehoved gør det muligt at vinkle skruer +/- 25 grader i skinnens længderetning og +/- 7 grader på tværs af skinnen. Dette muliggør isætning af lag skrue gennem skinnehullet

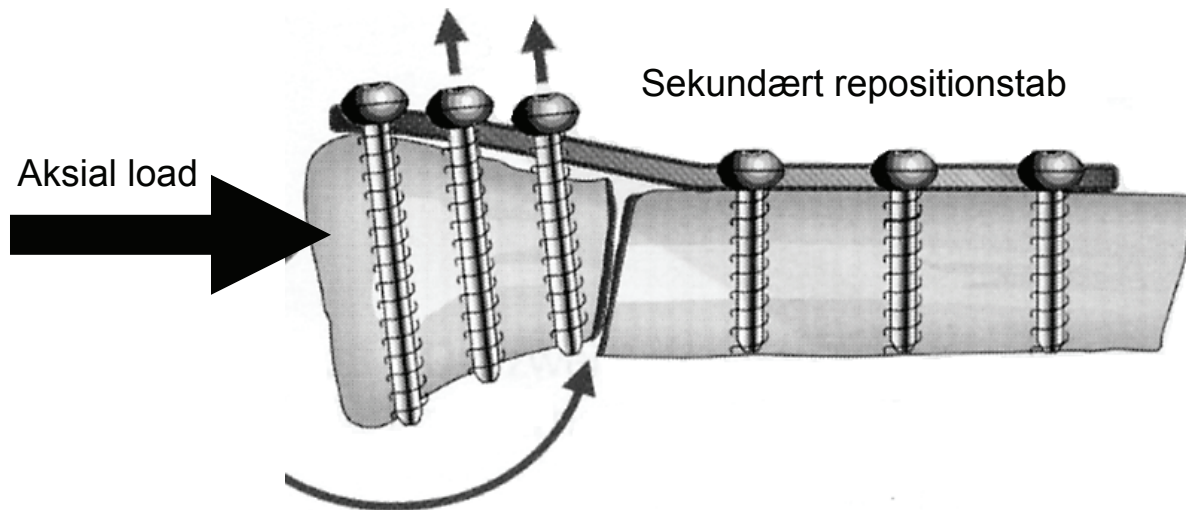
Repositionstab

Primært repositionstab kan forekomme ved manglende tilpasning af en DCP skinne, når de corticale skruer strammes.



Primært repositionstab pga. manglende formning af skinne

Et sekundært repositionstab kan opstå ved aksial belastning og ledbevægelser. Frakturkred og repositionstab medfører løsning af skruer og dermed yderligere repositionstab.




Interne fiksatorer (vinkelstabile skinner)

Den interne fiksator er en skinne, der grundliggende er designet som en ekstern fiksator (se side XX).

Dvs. at vinklen mellem skinne og skrue er fastlåst, ligesom vinklen er det mellem den eksterne fiksators barre og pin. Ligeledes behøver skinnen, ligesom barren i den eksterne fiksator, ikke at være præcist formet og tilpasset knoglen.

Den låste skinne er karakteriseret ved, at skinnehullet



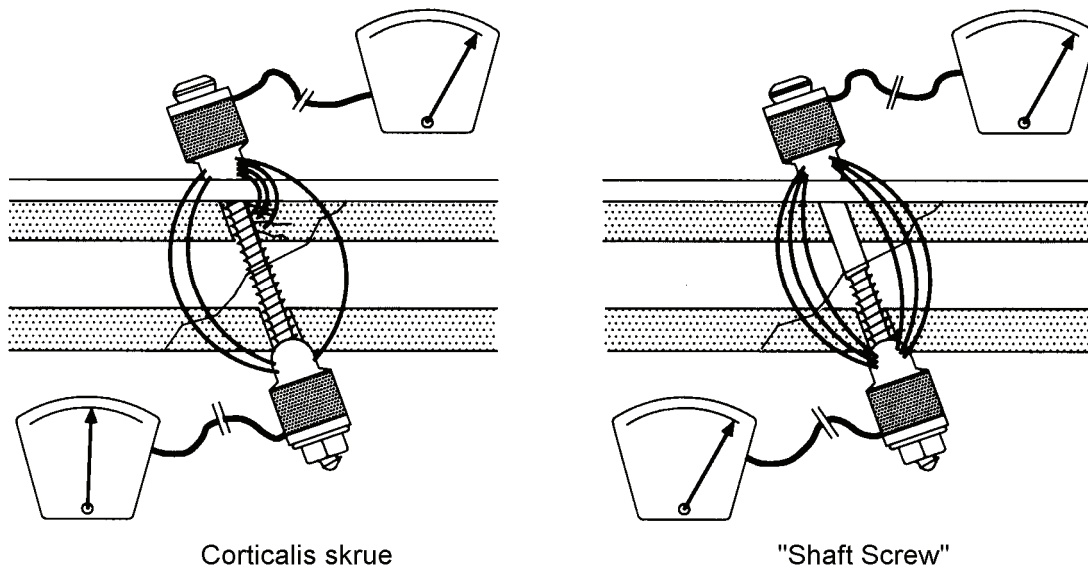
har gevind ligesom også skruehovedet på den tilhørende „locking screw“ har det. Herved fastlåses skruen til skinnen. Vinklen mellem skinne og skrue bliver derfor stabil. Man får på den måde et modulært, rigidt implantat.

Den fastlåste vinkel mellem skinne og skrue sikrer mod både primært og sekundært tab af reposition. Derfor er in intern fiksator også særlig velegnet til metafysære, lednære frakturer og ostepoerotisk knogle.

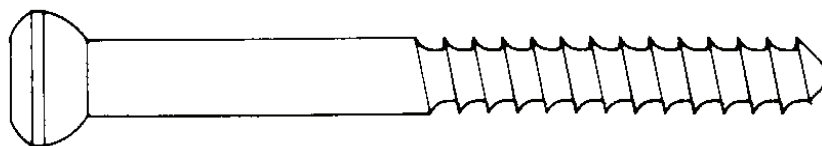
"Shaft Screw"

På grund af den øgede mulighed for vinkling af en lag skrue i LCP, kan der opstå problemer ved aksial belastning, idet gevindet fanges på skinnekanten eller mases ind i glidehullets væg. I begge tilfælde mindskes lag skruens kompressionseffekt.

Dette problem er søgt løst med "Shaft Screw", der er en corticalis skrue med delvist gevind, som mht. interfragmentel kompression er op til 60% mere effektiv end en vanlig corticalis skrue.



Bemærk, at diameter af "shaft" og gevind er den samme.




Ved anvendelse af "Shaft Screw" bores glidehul af større diameter end forankringshullet, præcis som når en almindelig corticalis skrue anvendes som lag skrue (se side XX).

LCP (Locking Compression Plate)

Locking Compression Plate kombinerer de fordele der er ved DCP kompressionsskinnens mulighed for frit og individuelt at kunne vinkle skrueerne i skinnehullet, med de fordele der er ved en vinkelstabil låsning af skruen i skinnehullet.

LCP skinnens kombinationshul giver mulighed for anvendelse af både konventionelle corticalis, spongiosa og shaft-skrue samt locking screws i samme skinne og skinnehul (dog ikke flere skrue i samme hul).

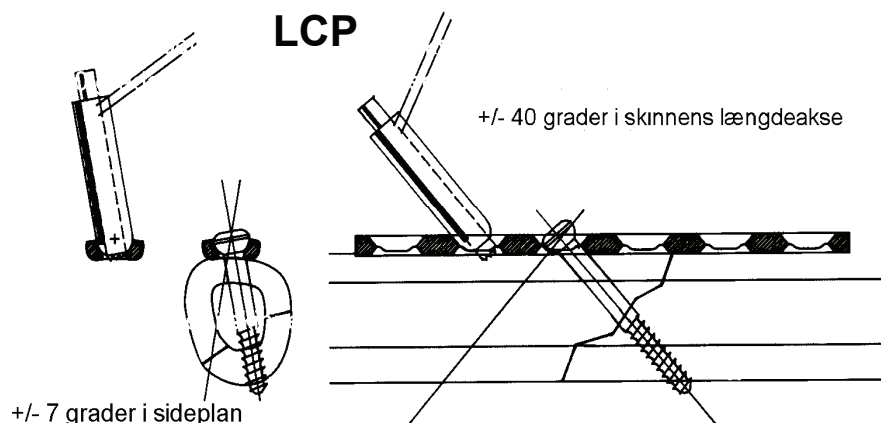


Kombinationshul

Konventionel skrue

"Locking screw"

LCP giver altså også mulighed for at beskytte osteosyntesen mod primært og sekundært repositionstab, lige som det ikke er noget absolut krav, at skinnen er fuldstændigt tilpasset knoglen.



Skinner til "LCP Large Fragment Instrument Set"
(4.5mm corticalis/shaft-skruer og 5mm locking-skruer)

LCP (Locking Compression Plate)

Smal LCP (Combihuller på én række)
(2-24 huller)

Bred LCP (Combihuller forskudt i to rækker))
(6-24 huller)


LCP Reconstruction Plate (3-16 huller)

LCP T-Plate (3-8 skaft-huller)

LCP T-Buttress Plate (4-6 skaft-huller)

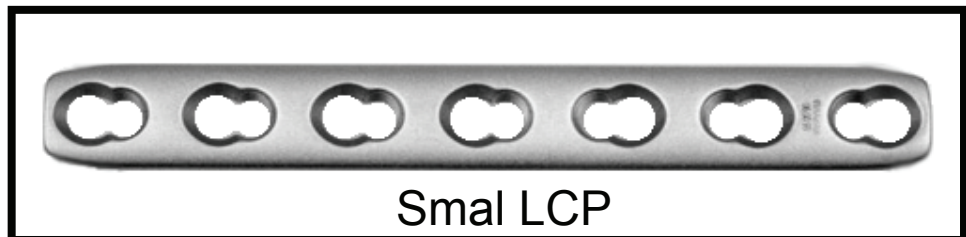
LCP L-Buttress Plate

(højre eller venstre) (3-6 skaft-huller)



Spacer

LCP Reconstruction Plate



Smal LCP



Selvborende locking head screw



Konventionel corticalisskrue



Selvborende locking head screw



Spacer

Skinner til "LCP Small Fragment Instrument Set"

(2.7mm corticalis-skruer* og
3.5mm corticalis/shaft/locking-skruer)

* (Kræver speciel 2.7mm/3.5mm skive i skinnehullet).

LCP (Locking Compression Plate)

LCP (2-16 huller)

LCP Reconstruction Plate (5-22 huller)

Reconstruction Plate (- combi-hul) (5-22 huller)

LCP T-Plate (lige) (3-6 skaft-huller)

LCP T-Plate (skrå, hø/ve) (3-5 skaft-huller)

LCP Kløverblads skinne (3-6 huller)

PHILOS (3 + 12 skaft-huller)

= (Proximal Humeral Internal Locking System)

Eksempler på andre LCP skinner

Når LCP skinner anvendes som interne fiksatorer, bortfalder kravet til en præcis formning af skinnen. Der kan derfor i stedet anvendes anatomisk forbøjede skinner, der i langt de fleste tilfælde ikke kræver yderligere

korrektion. Forbøjede skinner, hvortil der anvendes ekstern guide til indsættelse af skruer (f.eks. LISS) , må ikke bøjes yderligere.



Spacer og
2.7mm/3.5mm
skive



LCP Distal Tibia Plate

MIPO

(Minimal Invasive Plate Osteosynthesis)

Osteosyntese med begrænset kirurgisk frilægning mindsker risiko for læsion af bløddele og periost. MIPO-teknik anvendes bl.a. ved følgende skinnetyper:

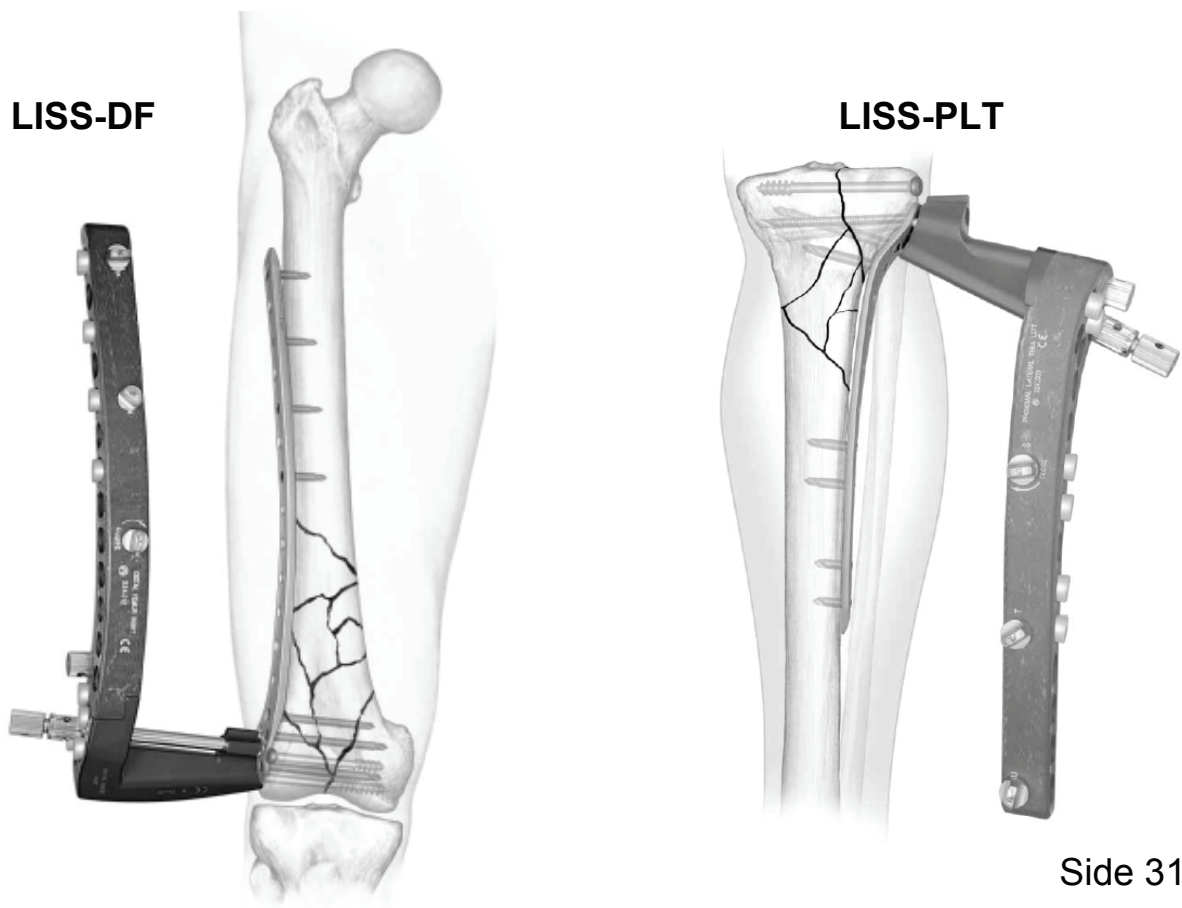
LISS-DF =

(Limited Invasive Stabilisation System - Distal Femur)

LISS-PLT =

(Limited Invasive Stabilisation System - Prox. Lat. Tibia)

Begge disse skinner er låste skinner, men ikke kompressions-skiner. De indsættes via mindre incisioner ved henholdsvis laterale femur-kondyl og laterale tibia-plateau. De i skinnen låste skruer indsættes gennem eksterne guides og små stik-incisioner.



Hvor lang en skinne ? Hvor mange skruer ?

Det nødvendige antal varierer fra knogle til knogle og afhænger bl.a. af patientens størrelse og vægt samt knoglens størrelse og kvalitet.

Grove retningslinier for antallet af cortex-forankringer på hver side af frakturen ved anvendelse af DCP (en skrue kan have fæste i to cortices):

FEMUR: 7

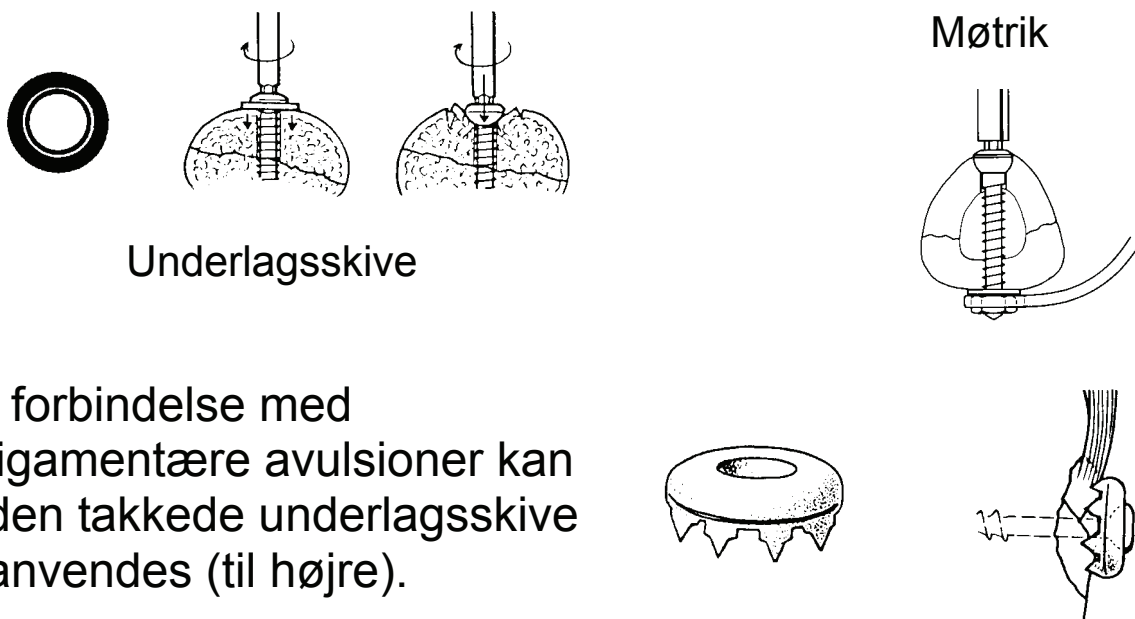
TIBIA: 6

HUMERUS: 6

RADIUS og ULNA: 5

Det er ikke nødvendigt at udnytte alle skinnens skruenhuller. Osteoporose kan nødvendiggøre øget antal skruer samt anvendelse af diverse skrue tilbehør.

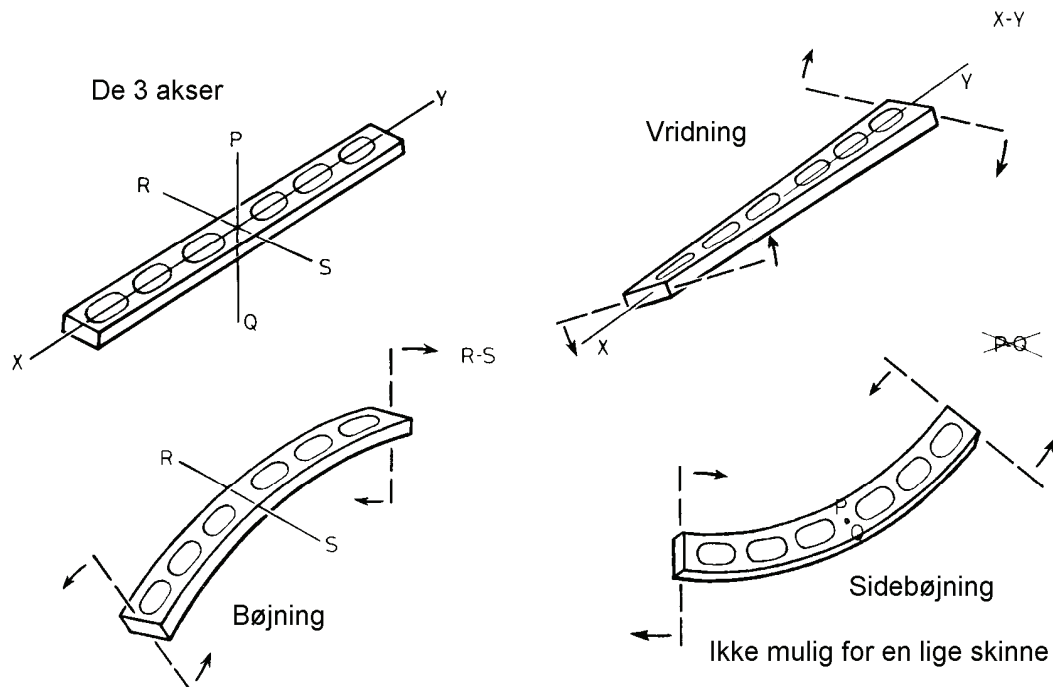
Skrue tilbehør



I forbindelse med ligamentære avulsioner kan den takkede underlagsskive anvendes (til højre).

Formning af skinner

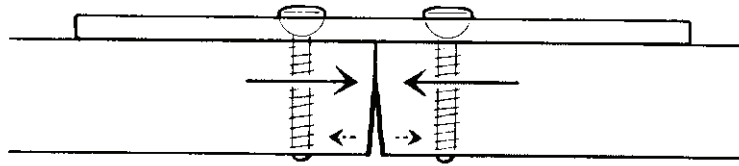
Ved anvendelse af DCP, samt ved anvendelse af LCP som kompressionsskinne, er det en forudsætning, at skinnen tilpasses knoglens form, således at skinnen kan komprimeres mod knoglen. Ved hjælp af aluminium skabelon bestemmes den endelige form af skinnen, der bøjes og vrides ved hjælp af "bøjejern". Kompressionsskinner (DCP og LCP) kan kun bøjes omkring 2 af de 3 akser:



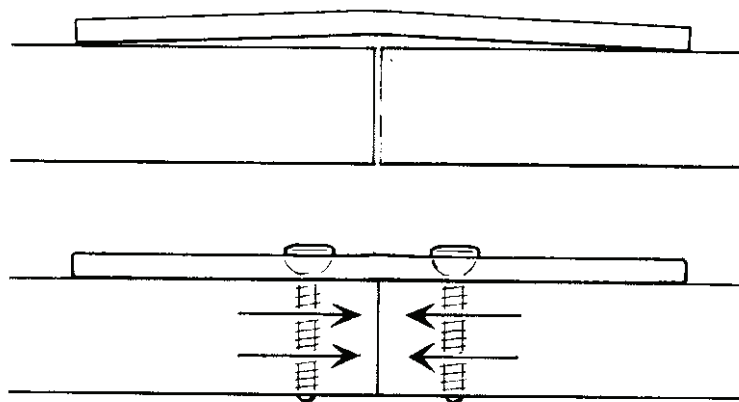
"Rekonstruktionsskinner" kan bøjes omkring alle tre akser.

Overbøjning af skinner - Hvorfor ?

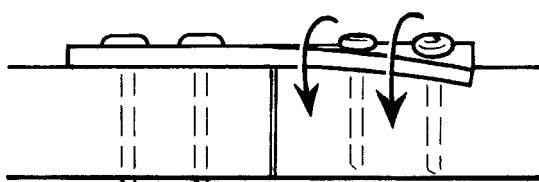
Når en skinne, der er nøje tilpasset ved hjælp af skabelon, fastgøres på knoglen, så er det kun den nærmeste cortex, som komprimeres. Frakturen vil gabe i den modsidige cortex.



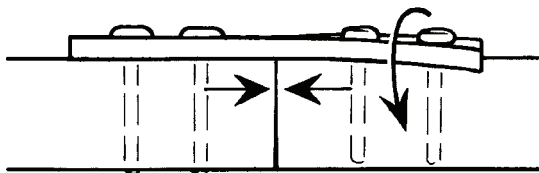
Dette fænomen kan forhindres ved at overbøje skinnen således, at den midterste del af skinnen løftes fra knoglen. Skinnen vil da virke som en fjeder og derfor også komprimere midsidige cortex.



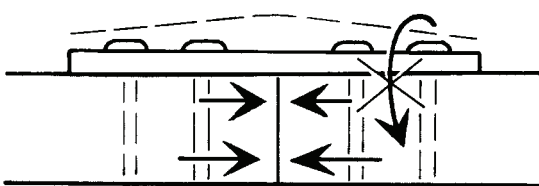
Overbøjning og aksial kompression



Ingen knoglekontakt i frakturen. Vrid i skinnen.



Ineffektiv aksial kompression (kun i nærmeste cortex).



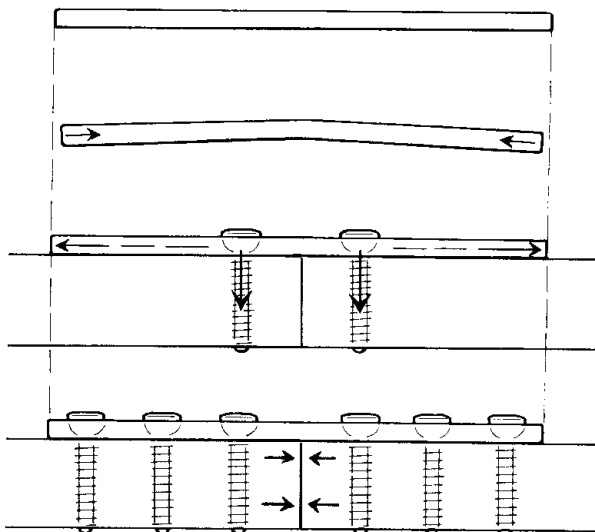
Stabil pga. kompression i modsidige cortex.

Overbøjning af skinner - Hvordan ?

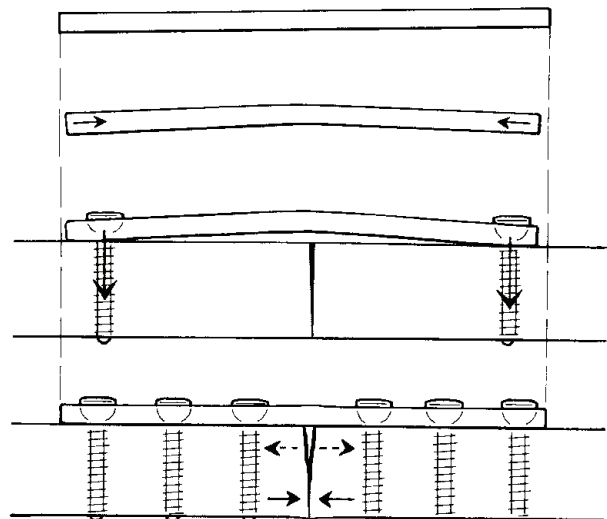
Rækkefølgen for isættelse af skruer er vigtig. De midterste skruer skal placeres først, herefter de næstmidterste og så videre.

Hvis de yderste skruer placeres først vil skinnen blive for lang i forhold til knoglen og der vil blive diastase i den nærmeste cortex.

RIGTIGT

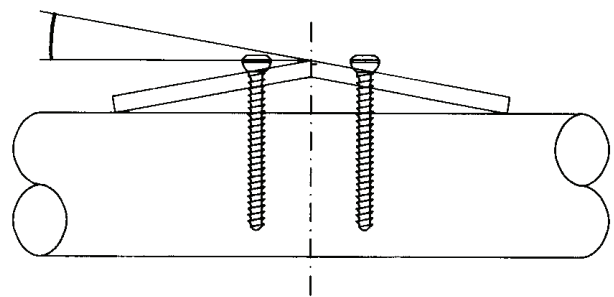
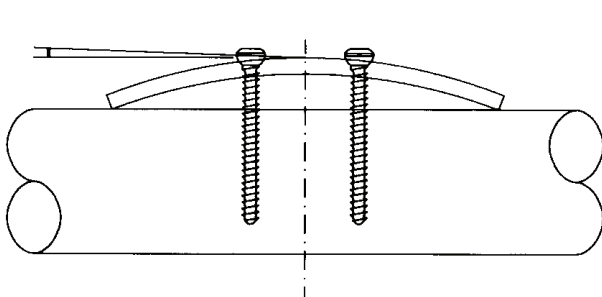


FORKERT



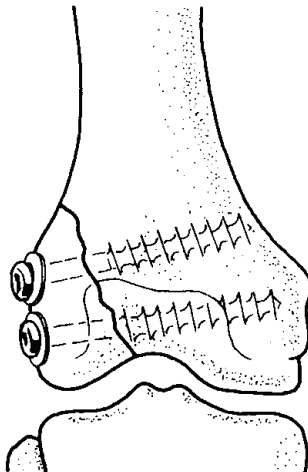
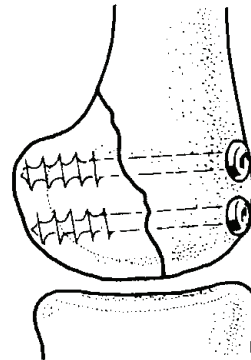
Kun overbøjningen mellem de to inderste skruer er aktiv mht. kompression i modsidige cortex.

Derfor er en relativ skarp bøjning (mellem to skruer) mest effektiv.



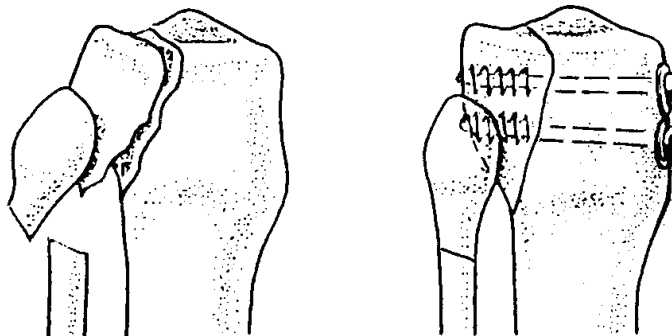
Lag skrue Kliniske applikationer (1)

Posterior tangentiell fraktur af ene eller begge femurkondyler (Hoffa fraktur) osteosynteret med 6.5mm spongiosa skruer med kort gevind ("Basic Set").



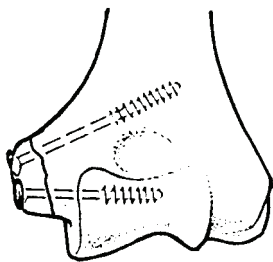
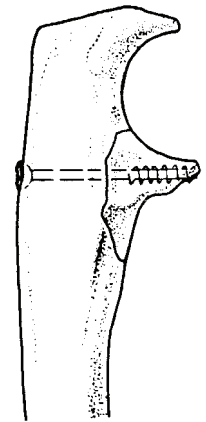
Fraktur af laterale femurkondyl, osteosynteret med 6.5mm spongiosa skruer med langt gevind (incl. underlagsskive) ("Basic Set").

Fraktur af posterolaterale tibia plateau osteosynteret med 6.5mm spongiosa skruer med langt gevind (incl. underlagsskive) ("Basic Set").



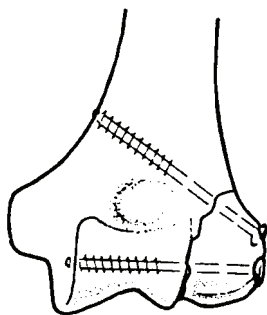
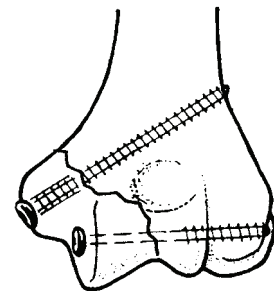
Lag skruer Kliniske applikationer (2)

Fraktur af processus coronoideus (ulna) osteosynteret med 4.0mm spongiosa skruer med kort gevind ("Small Fragment Set").



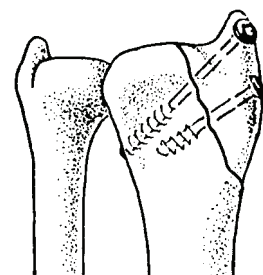
Ekstra-artikulær fraktur af mediale humerus epicondyl osteosynteret med 4.0mm spongiosa skruer med delvist gevind ("Small Fragment Set").

Intra-artikulær fraktur af mediale humerus condyl. Osteosynteret med 3.5mm corticalis skruer (bemærk glidehullet) og 4.0mm spongiosa skruer med delvist gevind ("Small Fragment Set").



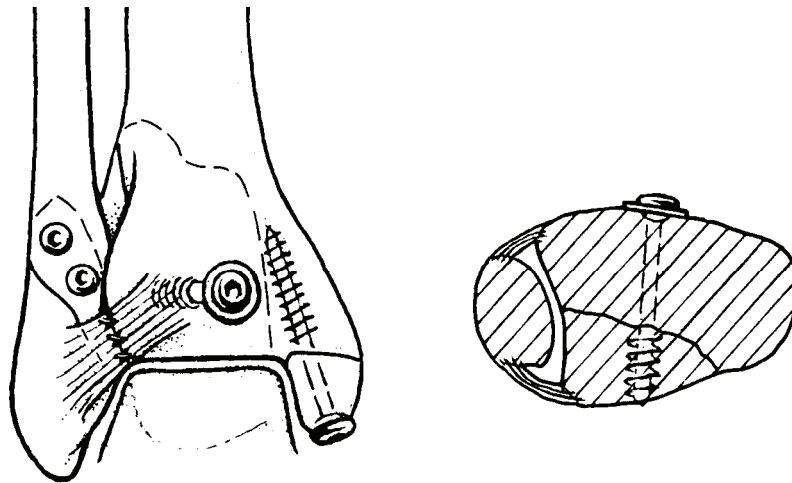
Intra-artikulær fraktur af laterale humerus condyl osteosynteret med 4.0mm spongiosa skruer med delvist gevind ("Small Fragment Set").

Fraktur af processus styloidei radii. Osteosynteret med 4.0mm spongiosa skruer med delvist gevind ("Small Fragment Set").

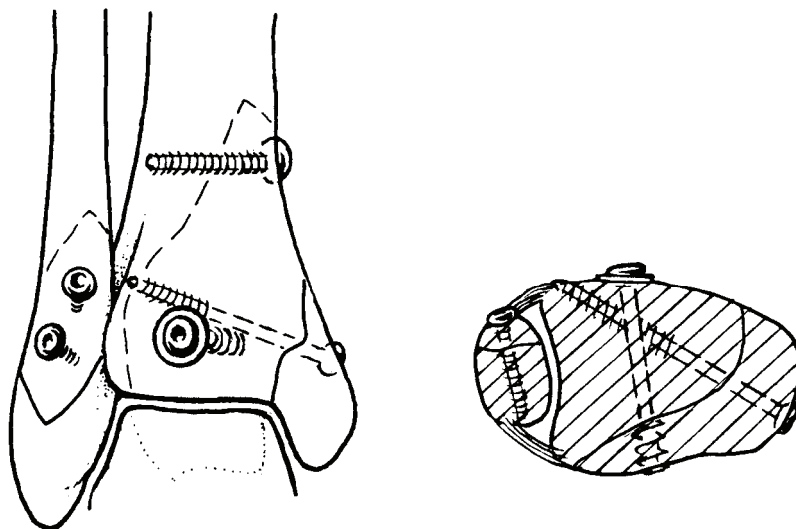


Lag skrue Kliniske applikationer (3)

Corticalis skrue (lag skrue) i laterale malleol, malleol skrue i mediale malleol. Desuden underlagsskive og spongiosa skrue med kort gevind til fiksering af tibias bagkant. ("Small Fragment Set").

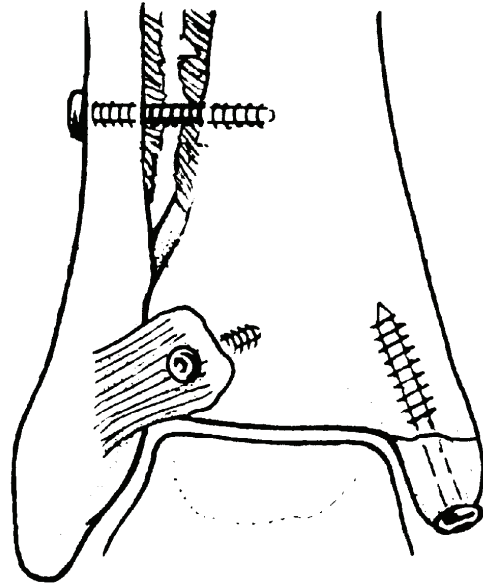


Corticalis skrue (lag skrue) i laterale malleol samt corticalis skrue, malleol skrue og spongiosa skrue med kort gevind og underlagsskive i distale tibia. ("Small Fragment Set").



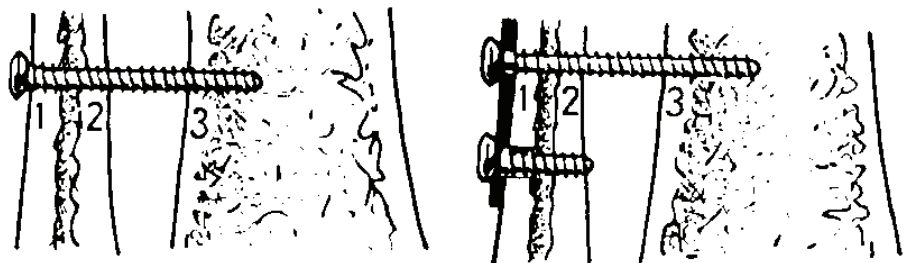
Lag skrue Kliniske applikationer (4)

Fraktur af mediale malleol med syndesmoseuptur og avulsion af det anteriore tibio-fibulære ligaments tilhæftning på tibia. Malleol frakturen er osteo-synteret med malleol skrue og avulsionen med 4.0mm spongiosa skrue med langt gevind ("Small Fragment Set"). Syndesmoseupturen er behandlet med en corticalis skrue, som ikke er en lag skrue.

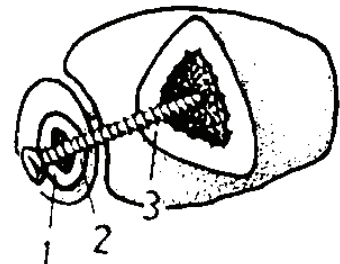


"Syndesmose Skrue"

Da "syndesmose skruen" ikke er en "lag skrue", vil den ikke komprimere fibula ind mod tibia. Skruen sættes ofte gennem hullet i en neutralisationsskinne på fibula og skal kun gennem tre cortices. Fikseres den i begge tibia cortices, vil skruen med stor sandsynlighed knække.

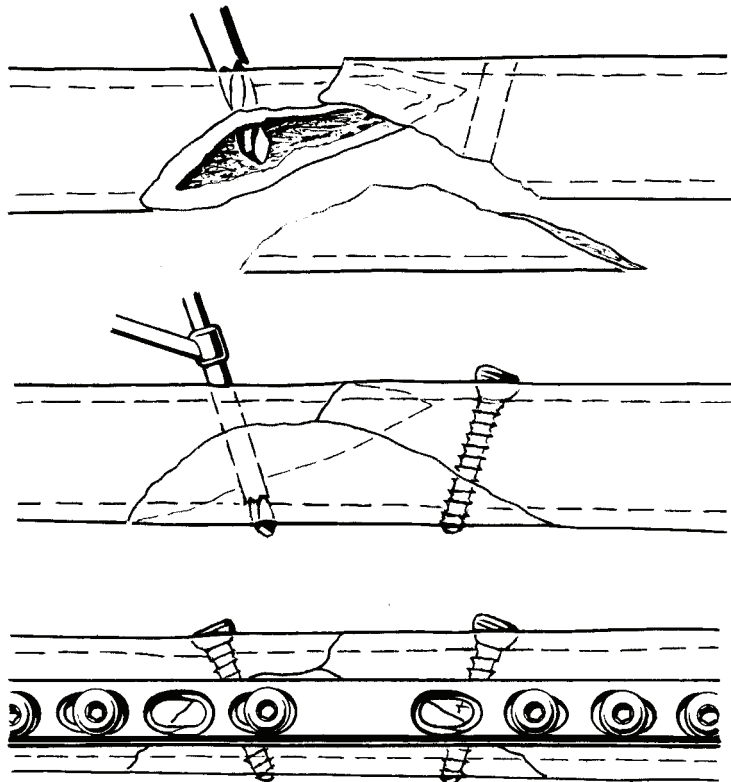


"Syndesmose skruen" skal fjernes efter 6-8 uger, da den ellers vil hæmme bevægelsen og eventuelt knække.



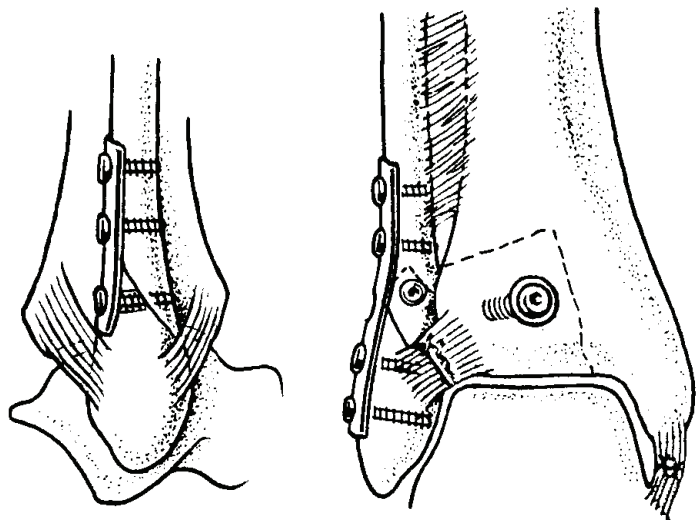
Lag skrue og "Protection / Neutralization Plate"

På grund af lag skrue osteosyntesens dårlige axiale stabilitet, benyttes ofte en supplerende skinne osteosyntese, der har til formål at neutralisere de aksiale kræfter og dermed beskytte ("protect") lag skruens interfragmentære kompression.



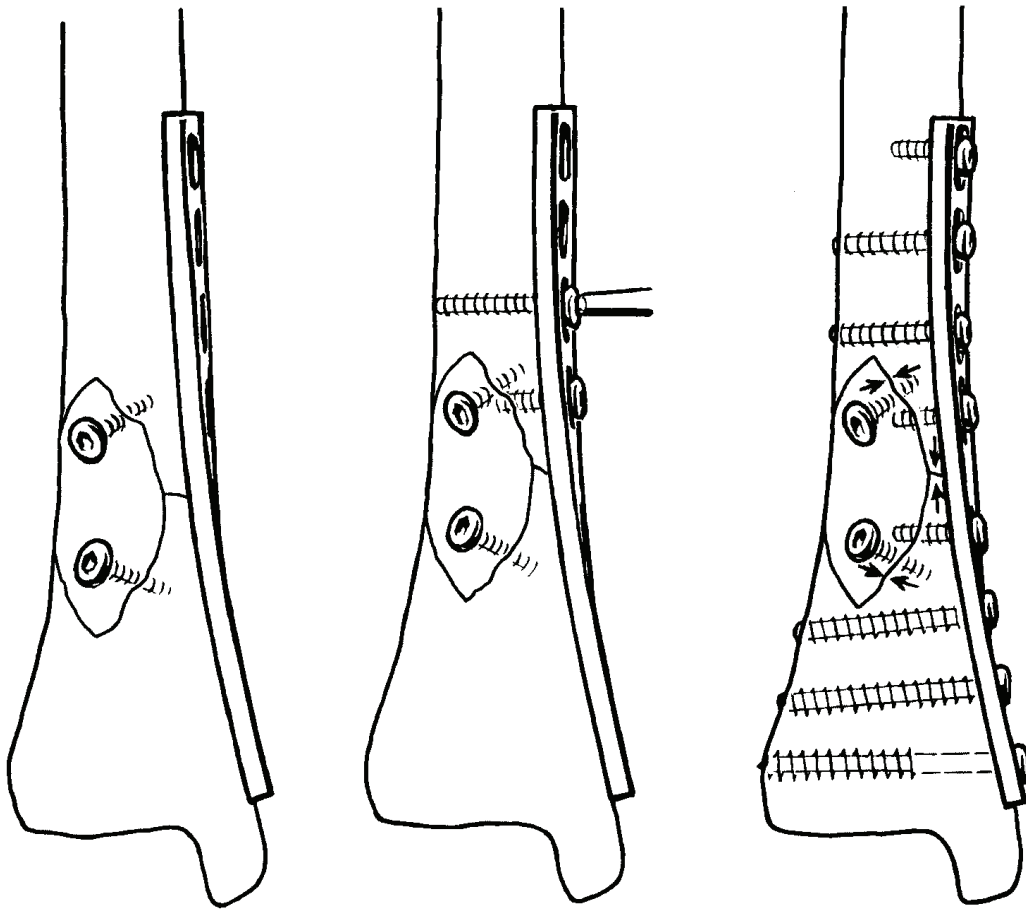
Applikation

"Drittel-röhr" skinne på fibula, til beskyttelse af en eller flere lag skruer, der eventuelt kan sidde i et af skinnehullerne.



En skinne kan på samme tid have flere funktioner.

F.eks. kan en neutralisationsskinne samtidig fungere som kompressionsskinne.



Funktionelle Skinnetyper

"Protection" eller "Neutralization Plates"

Beskytter lag skruer kompression.

"Buttress Plate"

Støtter epi- og metafysefrakturer. Beskytter mod vrid og bøjning. Forhindrer akse deformering. (Se side 40).

"Compression Plate"

Statisk kompression af tvær- eller korte skrå-frakturer.

"Tension Band Plate"

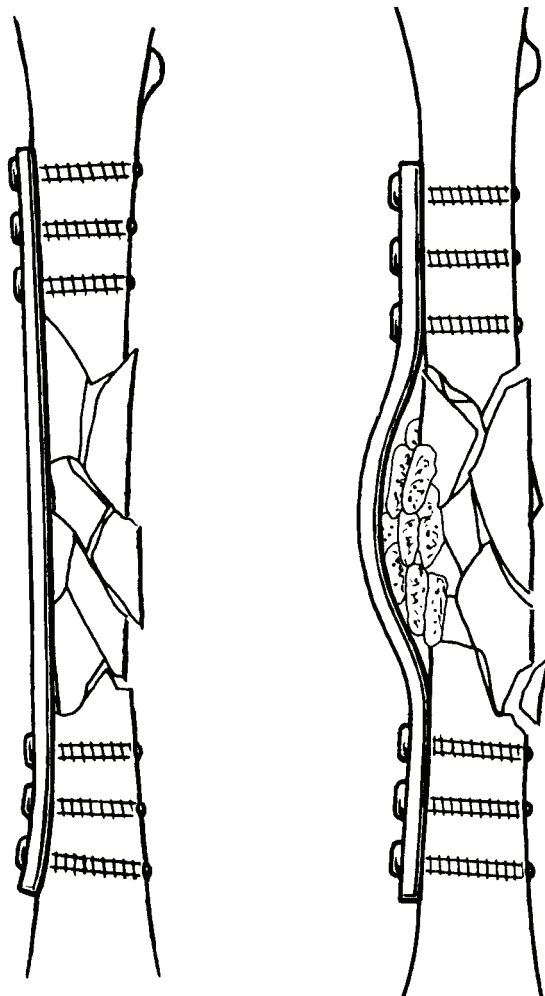
Udøver en lige så stor, men modsat rettet kraft som bøjningskraften. (Se side 41).

"Bridging Plate"

Fastholder længde, akse og rotation på trods af knoglesubstansstab og undlader skruer fiksatoren i komminutte frakturers mindre fragmina (se til højre).

"Wave Plate"

Som ovenfor. Skinnen bøjet væk fra frakturen / substansstab og tillader hurtigere vaskularisering af knoglegraft (se længst til højre).

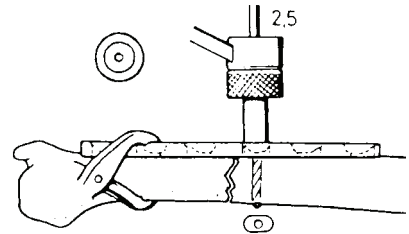


Klinisk applikation af DCP **(her "Small Fragment Set")**

1

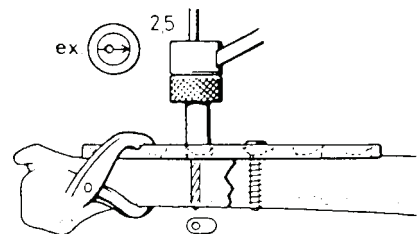
Frakturen reponeres og den formede og overbøjede skinne holdes med skinnefixationstang. Første hul bores med 2.5mm bor og neutral borlære (grøn).

3.5mm corticalis skrue monteres.



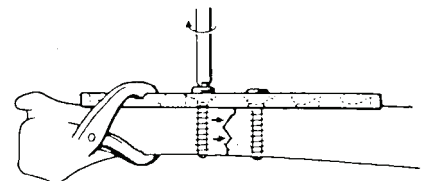
2

Første hul på anden side af frakturen bores med 2.5mm bor og kompressions borlære (gul) med pilen mod frakturen.



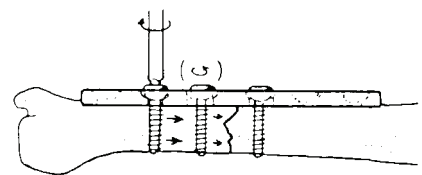
3

3.5mm corticalis skrue monteres. Der fremkommer kompression i frakturen.



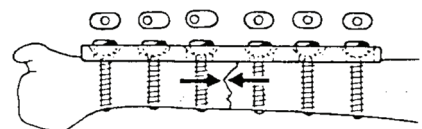
4

Med kompressions borlære (gul) og pilen mod frakturen isættes endnu en corticalis skrue ved siden af den forrige, som løsnes inden den sidst indsatte skrue spændes. Herved opnås yderligere kompression.



5

De resterende corticalis skrue isættes med den neutrale borlære (grøn).

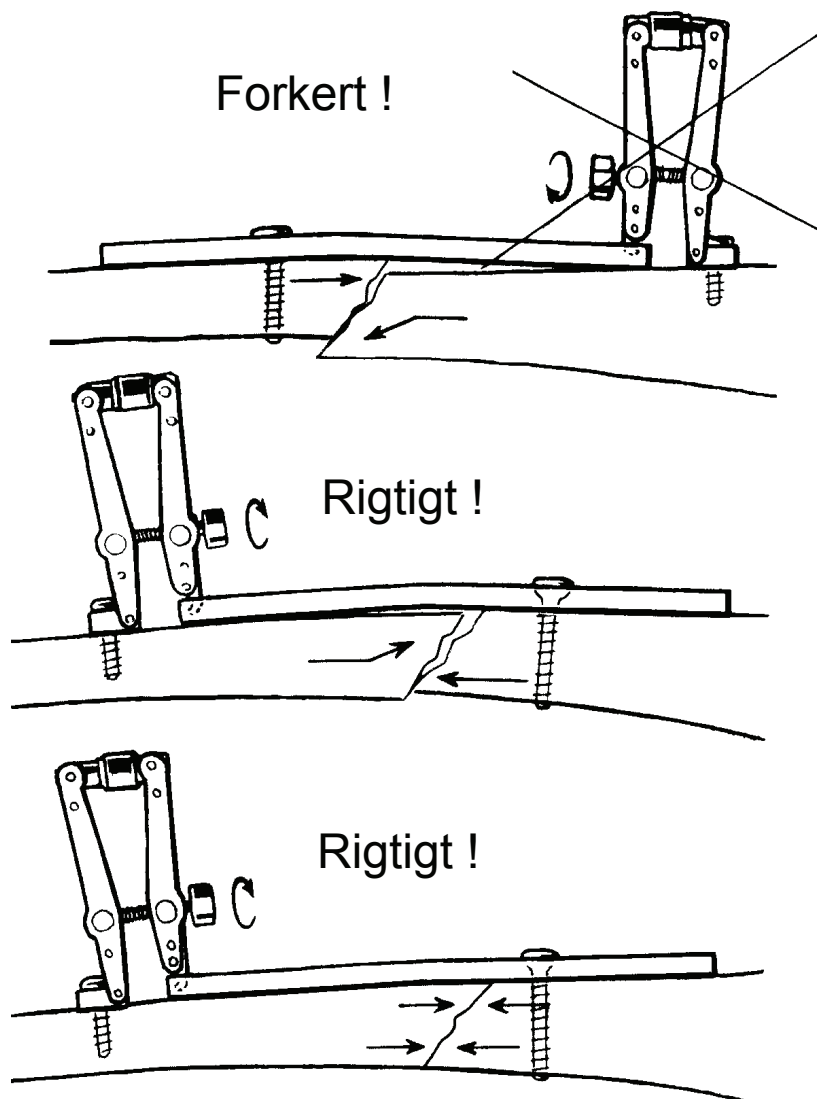


"Reponering på skinnen"

Ved reponering af frakturen "på skinnen" er det vigtigt at første skrue sidder i det fragme, der har brudfladen vendt mod skinnen.

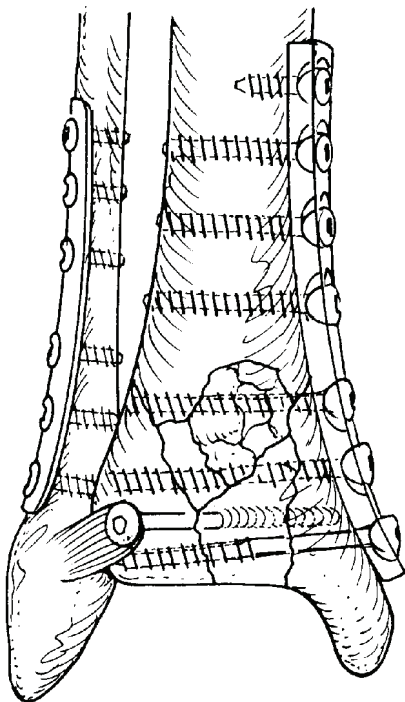
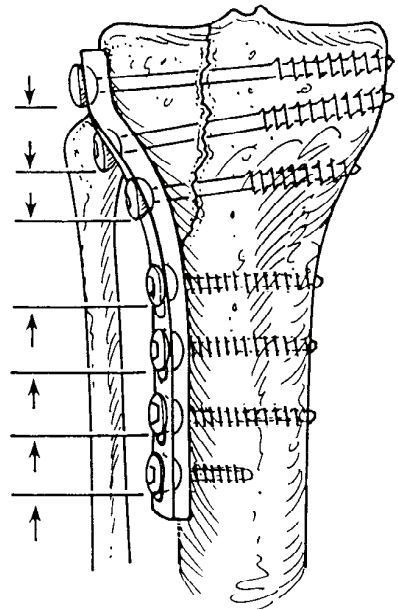
På den måde "fanges" spidsen af det andet fragme under skinnen, hvorved man undgår dislokation og samtidig opnår kompression.

Rotationsstabilitet kan sikres med lag skrue.



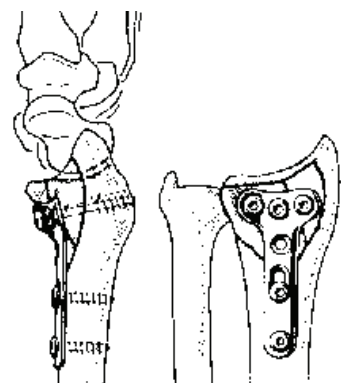
"Buttress Plate" (Støtteskinne)

Ved frakturer, der er uegnet til interfragmentel kompression, må man i stedet anvende skinnen som støtteplade. Det er af hensyn til stabiliteten vigtigt at skruerne anbringes korrekt i de ovale skruehuller, således at hverken skinne eller fragme kan flytte sig. I hovedfragmentet (her tibia-skaftet) skal skruerne forhindre skinnen i at forskubbe sig.



I det mindre fragment skal skruerne forhindre fragmentet i at forskyde sig under skinnen. Skruerne skal derfor placeres i den ende af det ovale skruehul, der er nær-mest frakturen. Den første skrue skal være den i hoved-fragmentet, der er nær-mest frakturen. Denne metode er påkrævet ved skinneosteosyntese af pylon-frakturer (komminutte frakturer i distale tibia) og frakturer i tibia-plateauet.

Af andre støtteskinne osteosynteser kan nævnes indsættelse af "T-skinne" ved Smith og Smith-Barton frakturer.

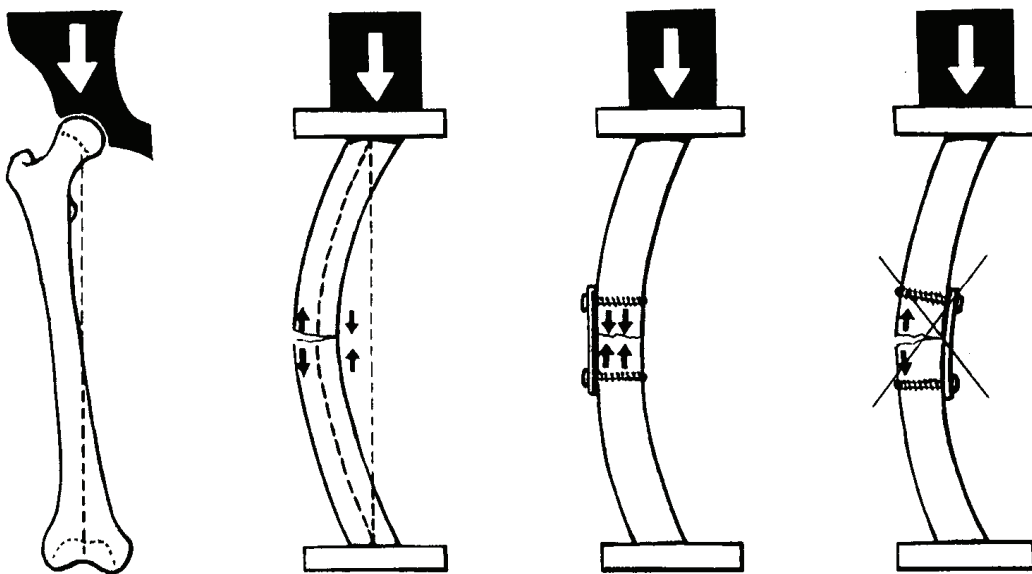


Dynamisk Interfragmentær Kompression **"Tension Band Fixation" (1)**

En excentrisk belastet knogle udsættes for bøjende kræfter, der vil komprimere på den konkave side af knoglen og trække på den konvekse side. En sådan knogle skal derfor osteosynteres på den konvekse side. Skinnen kommer på den måde til at udøve en lige så stor, men modsat rettet kraft, som den belastende bøjningskraft. Skinnen fungerer som en bardun og denne form for dynamisk kompression benævnes "Tension Band Fixation".

Femur

De excentrisk belastede knogler er femur, humerus, radius og ulna. Belastningen på femur er så stor, at reglen om osteosyntese på den konvekse side altid skal følges, mens reglen kan brydes for knoglerne på overekstremiteten, hvor belastningen er meget mindre.

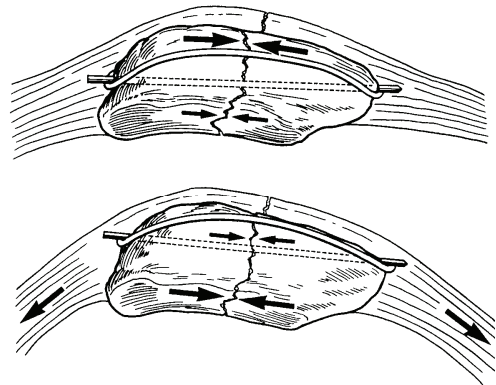


"Tension Band Fixation" (2)

Også andre steder end på femur, kan metoden med "Tension Band Fixation" anvendes, idet det her er muskeltrækket, som udøver de kræfter, der medfører kompression på modsatte side af osteosyntesen.

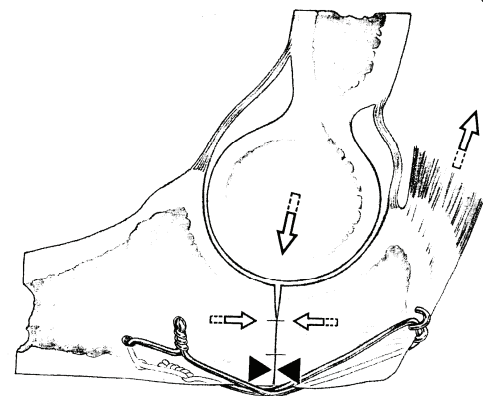
Patella

Cerclage osteosyntese af patellafraktur. Muskeltrækket fra m. quadriceps femoris medfører kompression på modsatte side af osteosyntesen.



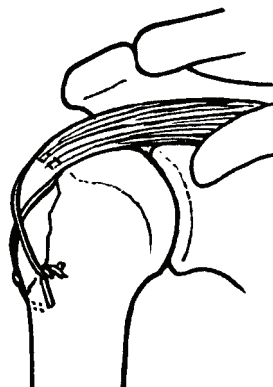Olecranon

Cerclage osteosyntese af olecranon fraktur. Muskeltrækket fra m. triceps brachii medfører kompression på modsatte side af osteosyntesen.



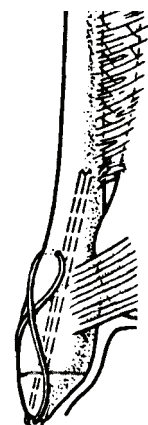
Humerus

Cerclage osteosyntese af stor tuberculum major afspængning. Muskeltrækket fra m. supraspinatus medfører kompression på modsatte side af osteosyntesen.



Laterale malleol

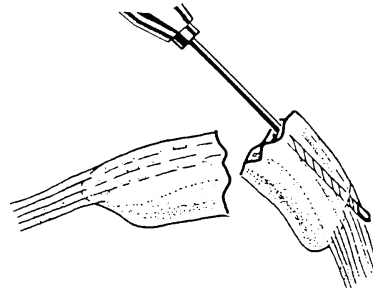
Cerclage osteosyntese af laterale malleol-spids. Lig. tibiofibulare ant./post. efterligner de trækkræfter, der medfører kompression på modsatte side af osteosyntesen.



Klinisk applikation af "Tension Band Fixation" (Tvær-fraktur af patella)

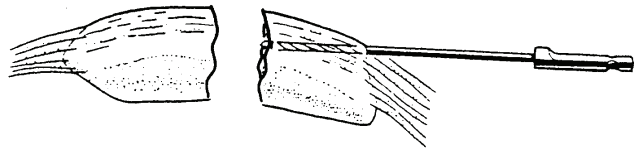
1

Der bores retrogradt med 2.0mm bor i det proximale fragme. En 1.6mm Kirschner tråd inføres i borhullet og agerer som guide for et parallelt 2.0mm borhul. Indbyrdes afstand: 2.0-2.5cm.



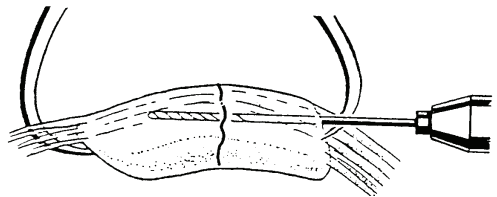
2

2.0mm bor introduceres antegradt i begge borkanaler.



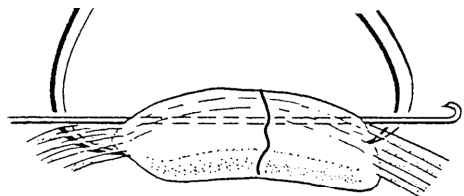
3

Frakturen reponeres og fixeres med knogleelus. De to 2.0mm borkanalerne videreføres i det distale fragme.



4

1.6mm Kirschner tråde introduceres i borkanaler. Proximale ender bøjes 180°, afbides skråt og bliver således en spids krog.

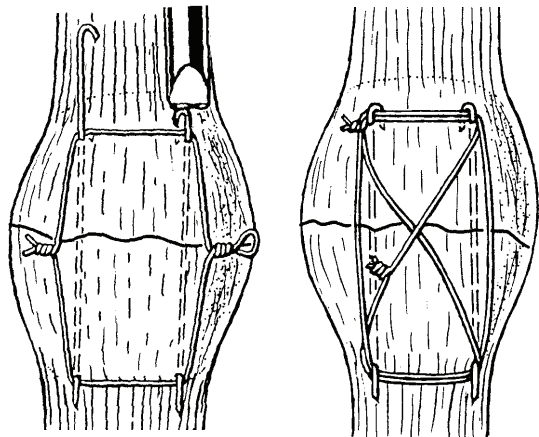


5

1.2mm cerclage-wire føres cirkulært foran patella, bagom Kirschner trådene.

6

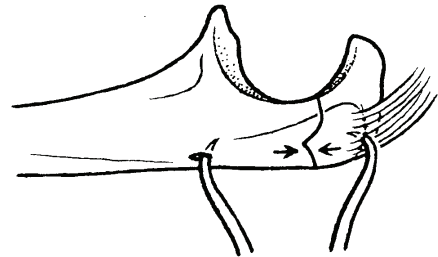
De ombukkede ender af Kirschner trådene forsænkes over cerclage-wiren. Eventuelt kan der suppleres med en sekundær 8-tals cerclagewire.



Klinisk applikation af "Tension Band Fixation" (Tvær-fraktur af olecranon)


1

Frakturen reponeres og fixeres med knogleelus (distalt evt. i 2.0mm forboret hul).



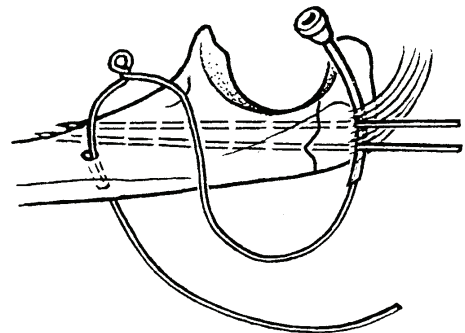
2

To parallelle 1.6mm Kirschner tråde bores gennem proximale fragme og penetrerer ulnas volare cortex distalt for processus coronoideus.



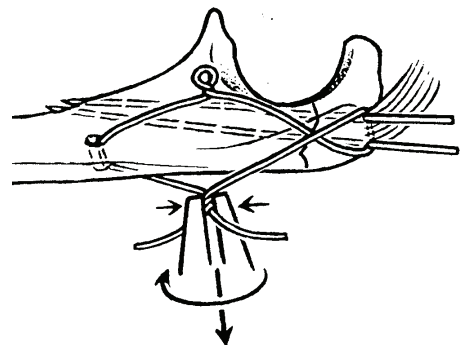
3

1.0mm eller 1.2mm cerclage-wire føres ved hjælp af punkturkanyle under triceps-senen og videre i modsat retning gennem 2.0mm distalt tværgående bor-hul. Mellem sene og hul er der loop på cerclage-wiren.



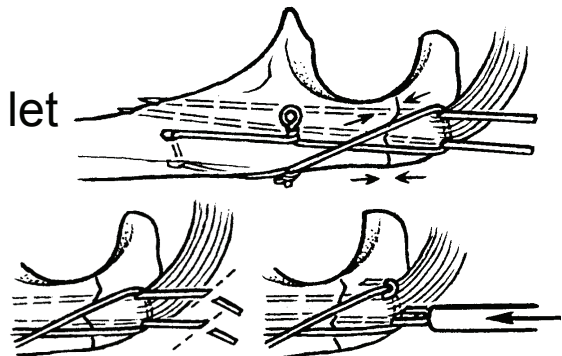
4

Cerclage-wiren lægges i 8-tals-figur og de frie ender snoes på niveau med det modsidige loop. Skiftevis snoning af loop og frie ender sikrer symmetrisk inter-fragmentær kompression.



5

Kirschner trådene trækkes let tilbage, afbides skråt, bukkes 180° og danner herved en skarp krog, der bankes ned over cerclagewiren.



Marvsøm

Marvsøm anvendes som en intramedullær stabilisator ved diafysære frakturer i de lange rørknogler, femur, tibia og i mindre grad også humerus. Ved marvsømning er der tale om en relativ stabil osteosyntese, der skal kunne modstå både bøjningskræfter og torsionskræfter. Søm indsættes oftest med minimal invasiv teknik og med indirekte reponering af frakturen.

Marvsøm leveres i forskellige diametre, således at det er muligt at vælge en størrelse, som støtter indersiden af marvkanalen. Reaming bliver brugt til at udvide marvkanalen, så det er muligt at indsætte et søm, som er stærkt nok, og som desuden støtter en længst mulig del af marvkanalens indvendige diameter. En yderligere forbedring af den intramedullære stabilitet opnås, hvis sømmets krumning er tilpasset knoglen. Femur søm er krumme i en blød, anterior konveks kurve i hele sømlængden, mens tibia søm har en skarpere vinkel ca. på overgangen mellem den øverste 1/3 og nederste 2/3.

Hule søm har en mindre bøjningsstivhed end massive søm. Hule søms stivhed afhænger af sømvæggens tykkelse: Jo tykkere væg, jo stærkere og stivere søm. Hule søms stivhed kan reduceres ved en længdegående slids i sømvæggen. Dette gør sømmet mere fleksibelt, men på bekostning af den generelle bøjningsstivhed og især rotationsstivhed. Sømdesign er altid et kompromis mellem ønskelige og uønskede egenskaber. Fordelen ved at have et søm med en vis fleksibilitet er, at sømmet vil kunne deformes en smule og derfor er lettere at indsætte.

Stivhed og styrke er faktorer, som kan relateres matematisk til sømmets diameter. Bøjningsstivheden er pro-

portional med diameteren i fjerde potens, og bøjningsstyrken varierer med diameteren i tredje potens. Det betyder, at når søm bliver en smule stærkere, bliver de betragteligt mere stive. Et solidt søm er stærkere end et hult/kanyleret søm med samme diameter. Men et solidt søm er også stivere og har derfor vanskeligere ved at adaptere sig til kurveringen af den pågældende knogle. Solide søm har i eksperimentelle studier vist sig at være mere "modstandsdygtige" overfor infektion, fordi der ikke er et stort hulrum hvor bakterier kan formere sig og antibiotika ikke kan penetrere.

Titanium søm er mere vævsvenlige end stål søm. Titanium søm er svagere end stål søm og svækkes relativt mere de steder, hvor der er (låse)huller i sømmet eller hvis overfladen af sømmet beskadiges.

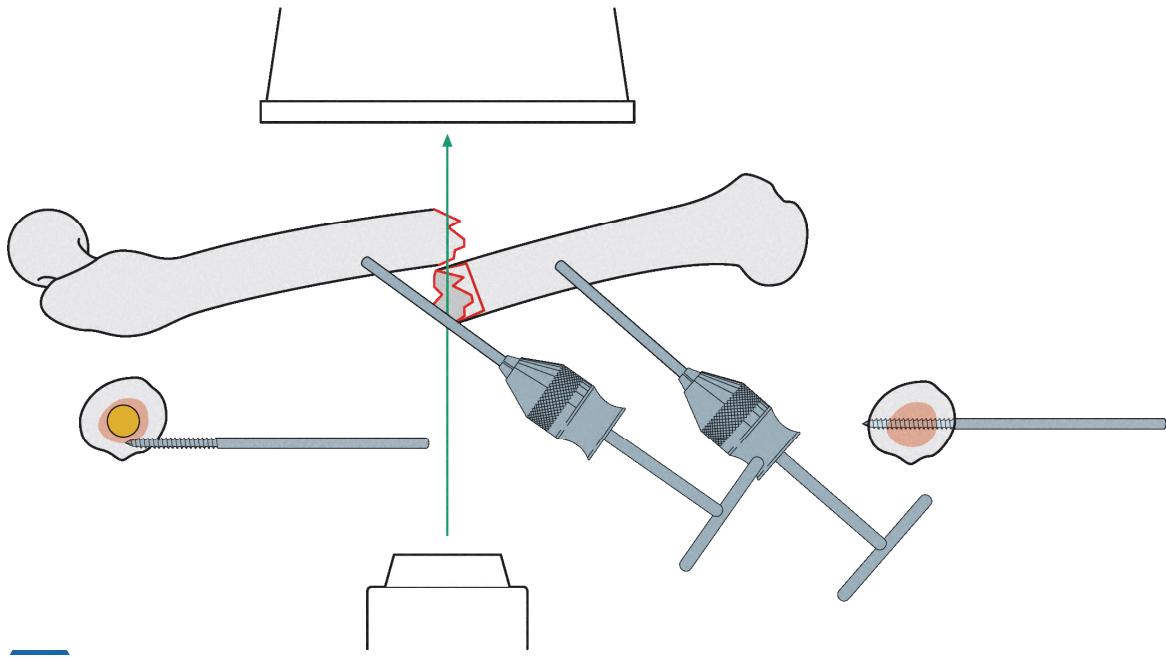
Låseskruer, dvs. tværgående skruer gennem både søm og knogle sikrer længden (ved komminutte frakturer) samt rotationen. Ofte kan det være en fordel at indsætte de distale låseskruer først og herefter med retrograde hammerslag sikre god knoglekontakt mellem frakturerne.

Marvsøms stivhed afhænger således af:

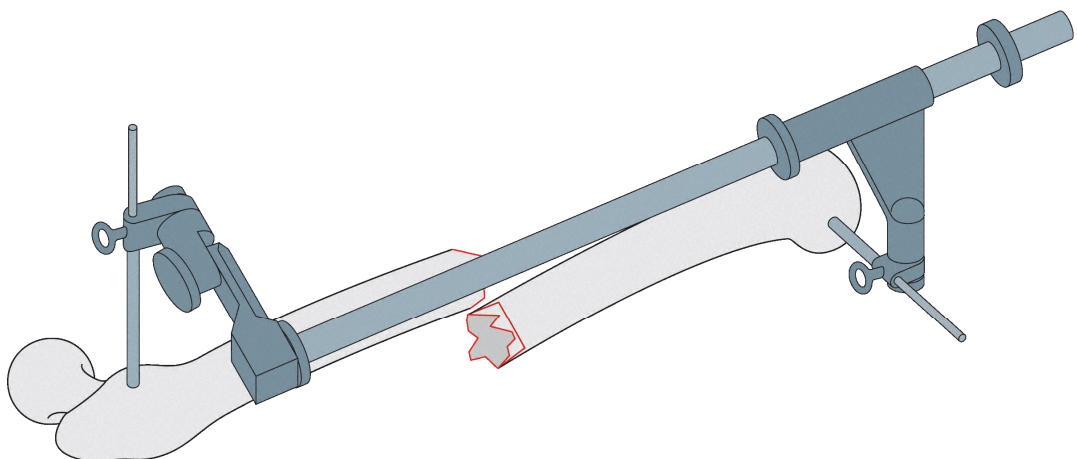
- Materiale
- Diameter
- Solidt/hult
- Slidset/uslidset
- Vægtykkelse (hvis hult)
- Afstanden mellem nederste proximale låseskrue og øverste distale låseskrue. Jo større afstand, jo mere deformation ved bøjnings- og torsionskræfter.

Reponering

I tilfælde, hvor manuel indirekte reponering af en diafyseær fraktur er vanskelig (typisk femur pga. muskel-træk og fylde), kan enkle redskaber som f.eks. Schantz skruer og T-håndtag ("T-chuck handle") anvendes, som illustreret her:

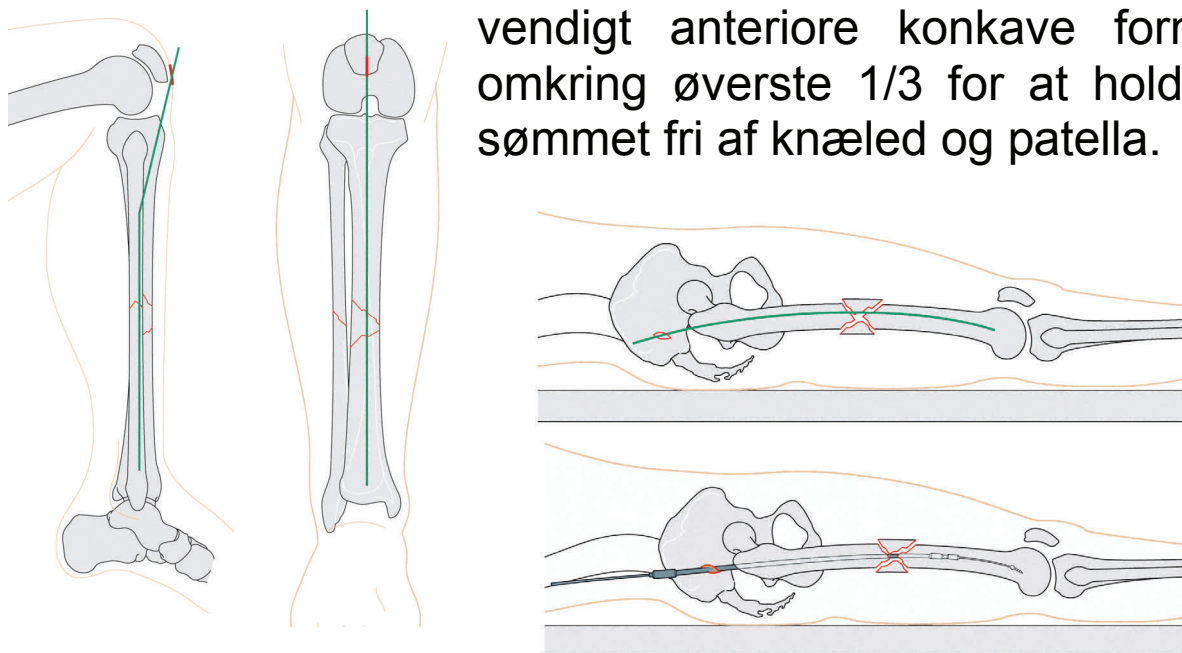


Et andet, selvholdende alternativ er "Large external distractor", der kan anvendes på både femur og tibia. Dette instrument tillader kontrolleret korrektion af længde (distraktion), rotation, valgus/varus, antero-posterior vinkling og længde (kompression).



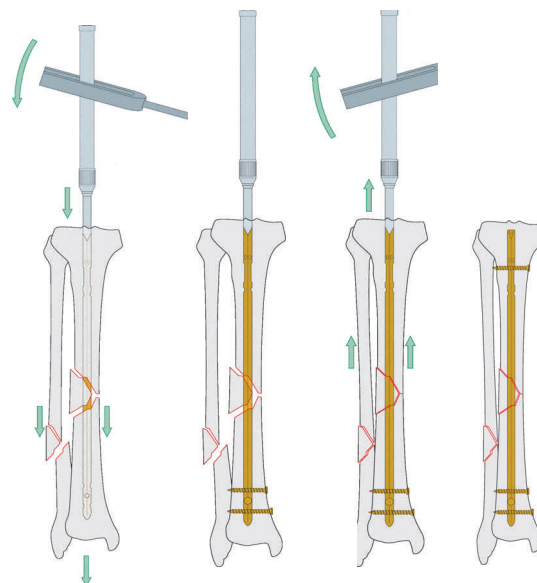
Entry point

Et korrekt valg af marvsømmets indgangsportal til marvhulen ("entry point") er af største vigtighed for en korrekt akse og reponering af frakturen. Entry point skal typisk ligge i forlængelse af marvhulen i AP planet, men samtidig tage hensyn til sømmets udformning i sideplanet, jvf. femurs anteriort konvekse kurveform og tibiasøms nødvendigt anteriore konkave form omkring øverste 1/3 for at holde sømmet fri af knæled og patella.



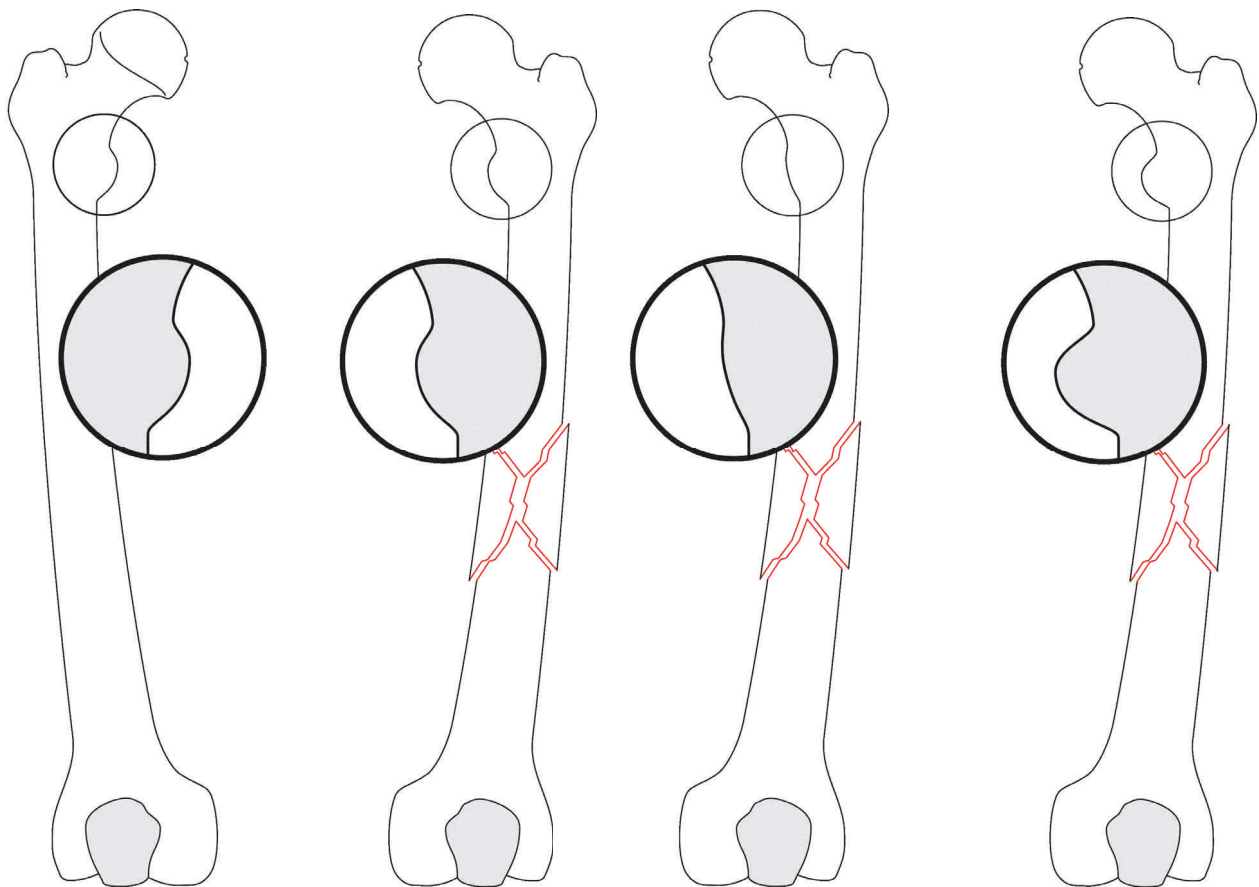
Kompression og sikring af længde

I de fleste tilfælde vil det være hensigtsmæssigt at indsætte de distale låseskruer først. Herefter kan længden kontrollere ved henholdsvis antegrade / retrograde hammerslag. Ved simple frakturer kunne også nogen kompression i frakturen sikres.



Sikring af rotation

Korrekt akse og rotation er af største vigtighed for et godt funktionelt resultat. Særlig på femur kan en sikker bestemmelse af rotationen være vanskelig at bedømme klinisk. Her kan konfigurationen af trochanter minor og en sammenligning mellem den frakturerede og ikke-frakturerede side være til hjælp:



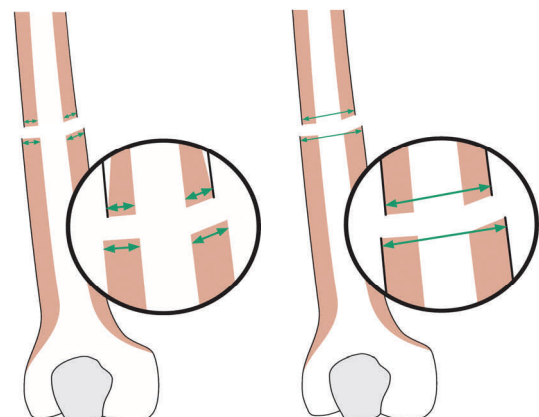
Ikke-fraktureret

Normal rotation

Distal extern fejlrotation

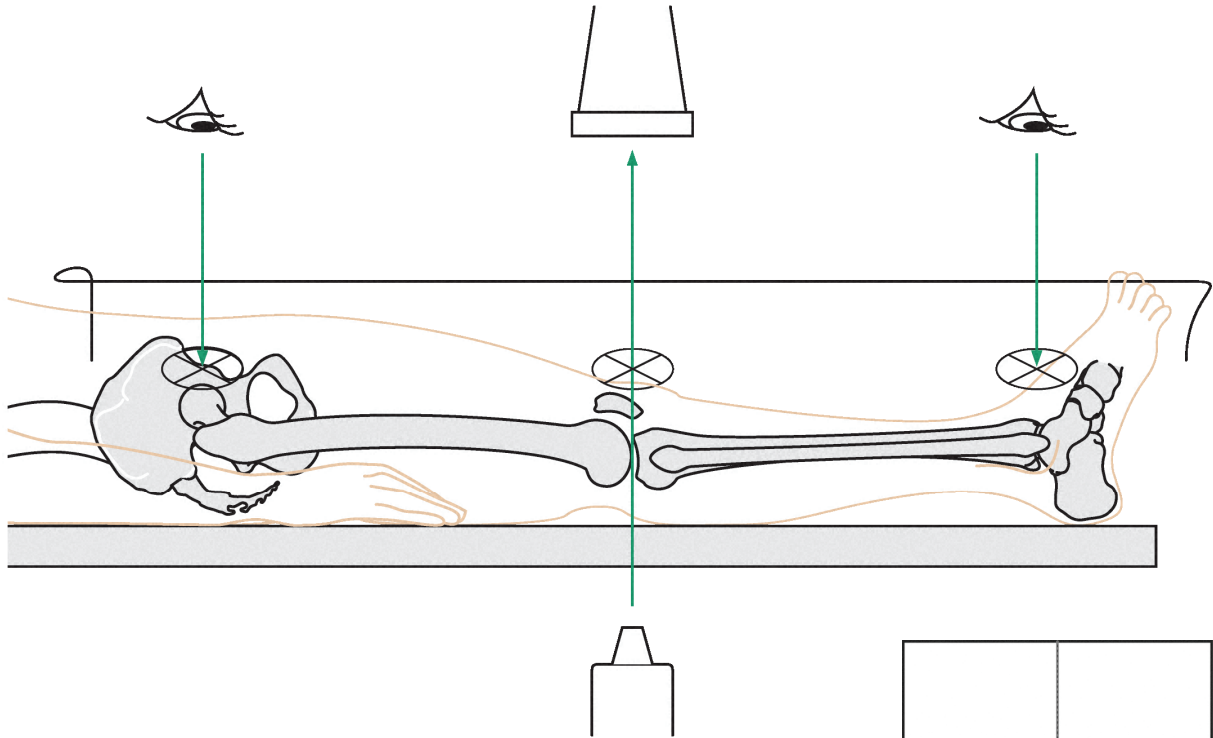
Distal intern fejlrotation

Desuden vil også forskelle i både tykkelsen af cortex samt bredden af selve diafysen være tegn på malrotation.



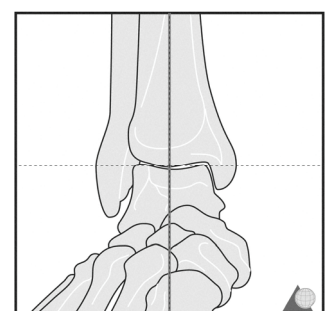
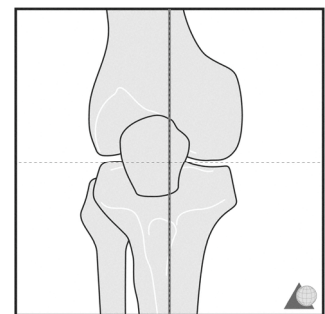
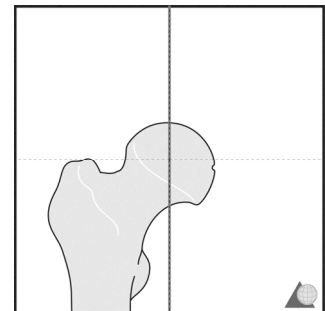
Sikring af akse

Sikring af korrekt akse efter marvsømning kan ske ved hjælp af røntgen gennemlysning.



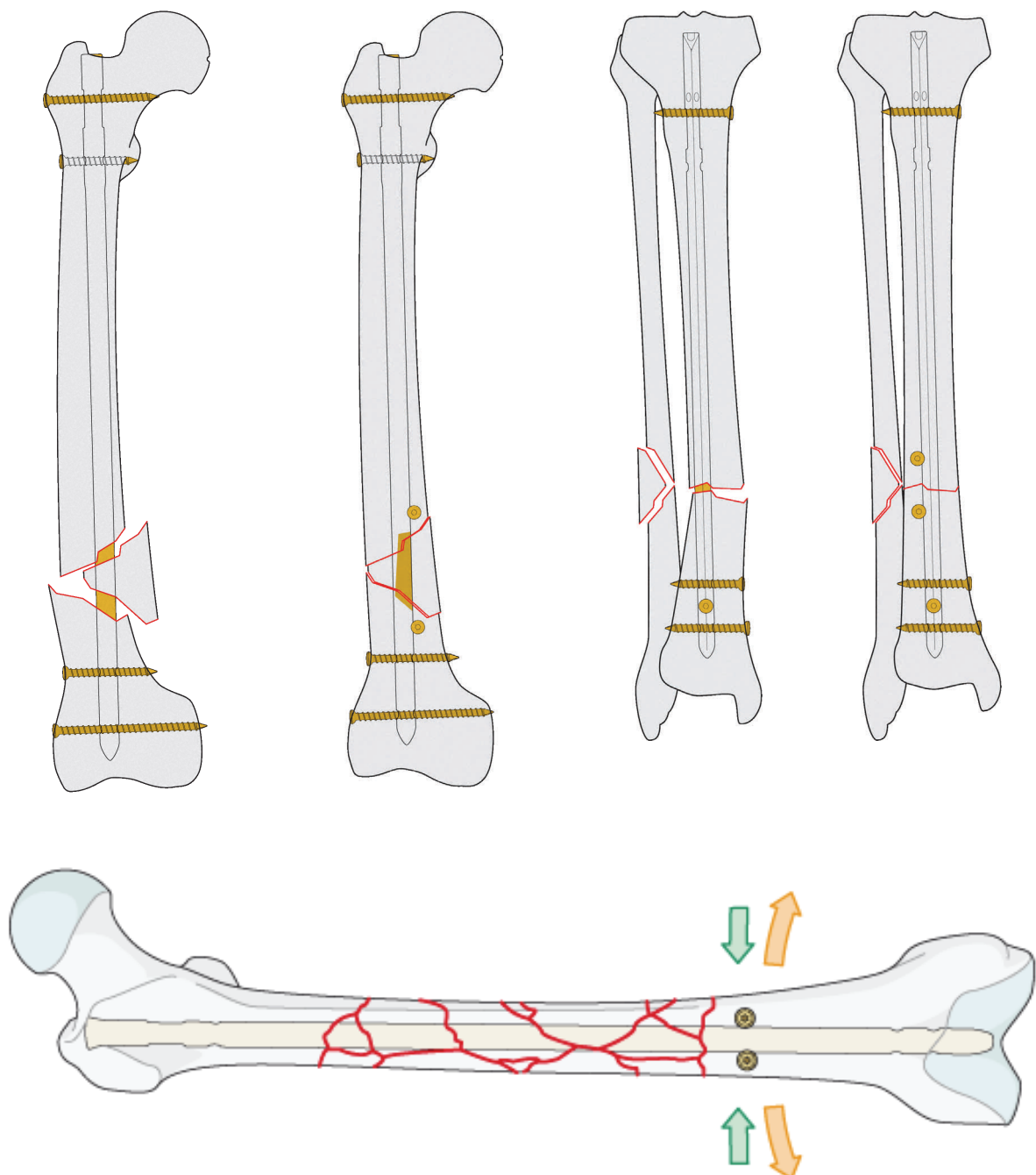
Ved korrekt akse af underekstremiteten skal en lige linie fra centrum af caput femoris til centrum af ankelleddet også passere centralt i knæleddet. Dette kontrolleres ved at placere den røntgenfaste diathermi-ledning over ankel og hofte.

Hvis ledningen ikke også ligger centralt over knæleddet, så er der en fejlstilling af akse i frontalplanet.



Skruer som reponeringsværktøj

En excentrisk placering af marvsømmets spids i den brede metafysære del af knoglen kan medføre varus- eller valgus-fejlstilling og forkert akse. Dette kan undgås ved at blokere sømmets muligheder for fejlplacering med "blocking screws", også kaldet "Poller Screws" som illustreret nedenfor.



Ekstern fiksation

Pin - Clamp - Barre

Et eksternt fiksat

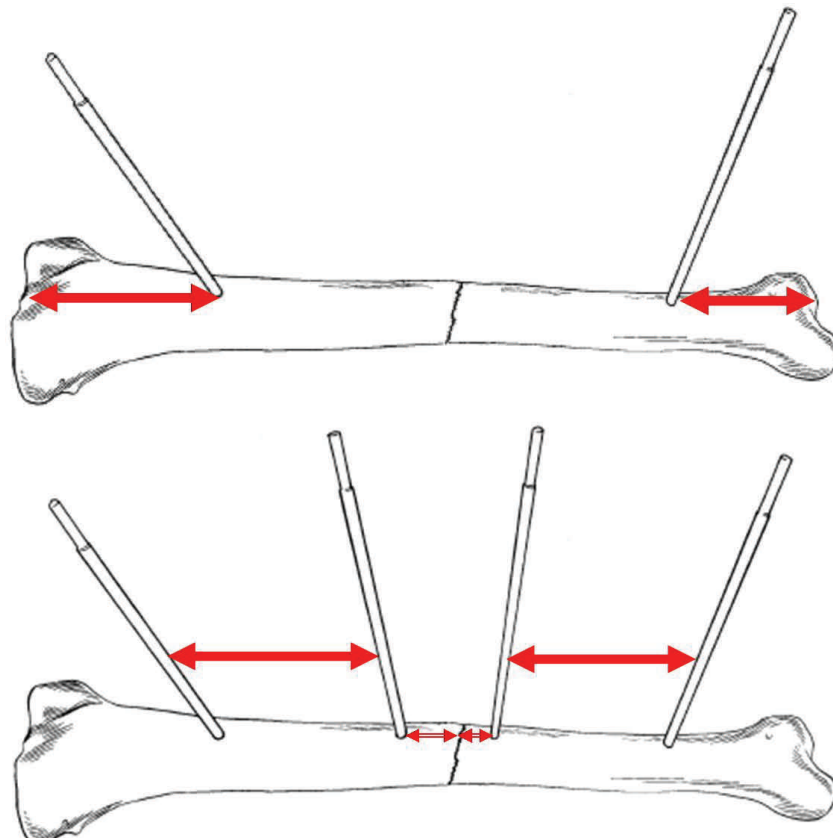
ions apparatur består af 3 grundliggende enheder:

Pin (eller Schantz-skrue), som er en skrue med et langt, glat gevindløst stykke (uden skruehoved), der isættes knoglen og via to koblinger (=clamps) forbindes til en anden pin med en med stabiliserende stav (=barre)


De generelle regler for anvendelse af ekstern fiksat

ion på diafysære knogler tilsiger, at der skal anvendes mindst 4 pins, der skal fordeles maksimal i hele knoglens længde således:

- 1 pin på hver side af frakturen så langt fra frakturlinien som muligt
- 1 pin så tæt på hver side af frakturlinien som muligt



Pin typer



Pin eksempler (fra oven): Konisk cortical, selvborende cortical, konisk spongios, selvskærende cortical og konisk hydroxyapatit belagt.

Pin diameter

Pin størrelsen er den vigtigste faktor for den eksterne fikurationsrammes stabilitet. Bøjningsstivheden af en pin øges markant med blot en lille øgning af diameteren.

Det skyldes formlen:

Bending stiffness = $X \cdot (\text{radius})^4$, hvor X er en konstant for det pågældende materiale som pin'en er lavet af.

Større pins → rigid fikuration → mindre bending-stress ved knogle-pin interface → nedsat pin løsning.

Et pin-hul >30% af knoglediameter reducerer knoglens torsionsstyrke med 45%. De vejledende diameter er hos voksne:

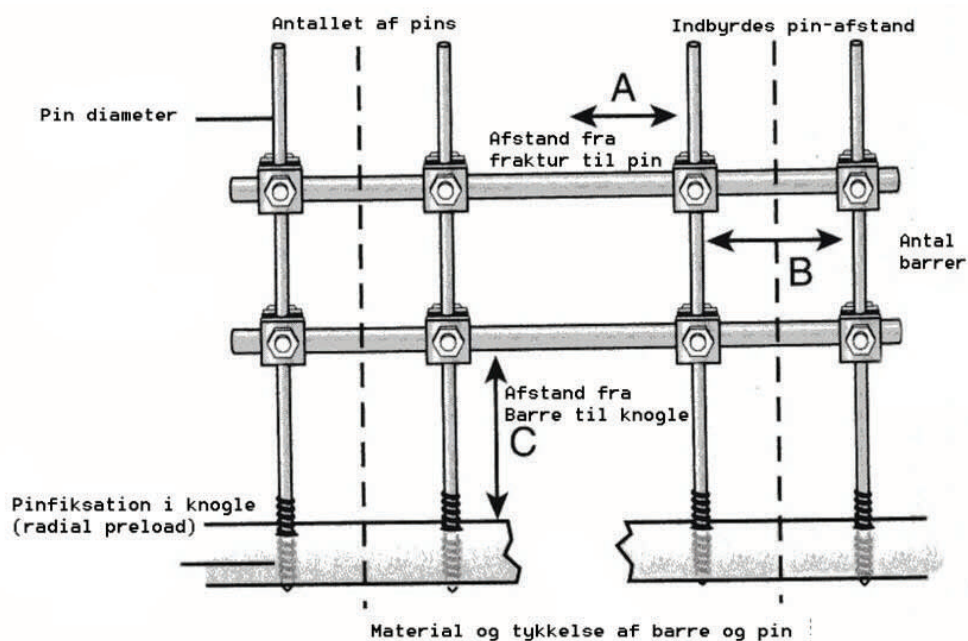
- Femur – 5 eller 6 mm
- Tibia – 5 eller 6 mm
- Humerus – 5 mm
- Antebrachium – 4 mm
- Hånd & fod – 3 mm

Radial preload

Ved indsættelse af pin, der ikke er selvborende, anbefales forboring med et bor, der har mindre diameter end pin-kærnediameteren. Dette kaldes "radial preload" og mindsker løsnings-tendens. Alternativt kan der anvendes en konisk pin, der dog pga den koniske form ikke kan skrues bagud, såfremt man måtte komme til at indsætte den for dybt). Bores der med et sløvt bor vil der opstå termo-nekrose af knoglen og dermed løsnings af pin. Anvend derfor altid kun skarpe bor.

Stabilitet af den eksterne fik-sation

Andre faktorer af betydning for stabiliteten af det eksterne fik-sationsapparat, udover indbyrdes pin-afstand og pin-diameter er: Materiale af pin og barre, antal pins, fik-sation i flere plan (eller bilateral ramme i samme plan), mindst mulig afstand mellem knogle og barre, samt dobbelt barre i samme plan.

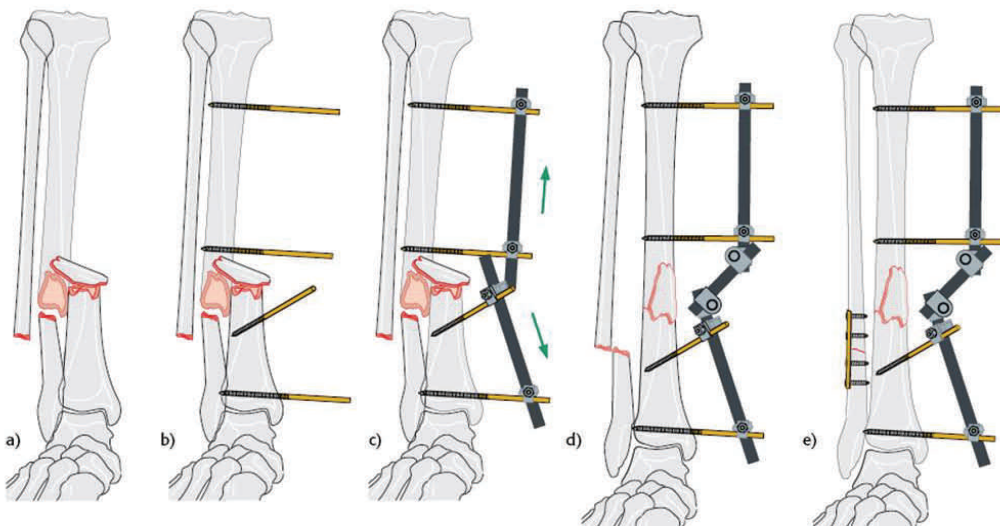


Det er dog vigtigt at huske, at den eksterne fik-sation er

en tilsigtet relativt stabil fiksons metode og at callus-stimulerende mikrobevægelser er ønskelige.

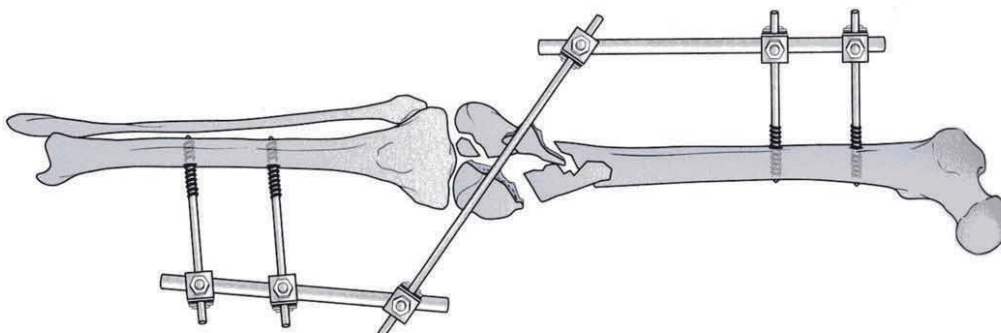
Reponering

Ved komminutte frakturer kan der med fordel indsættes 2 pins og en kort barre i hvert af hovedfragmenterne. Disse kan så anvendes som håndtag til den egentlige reponering og indbyrdes forbindes med en tredje barre.

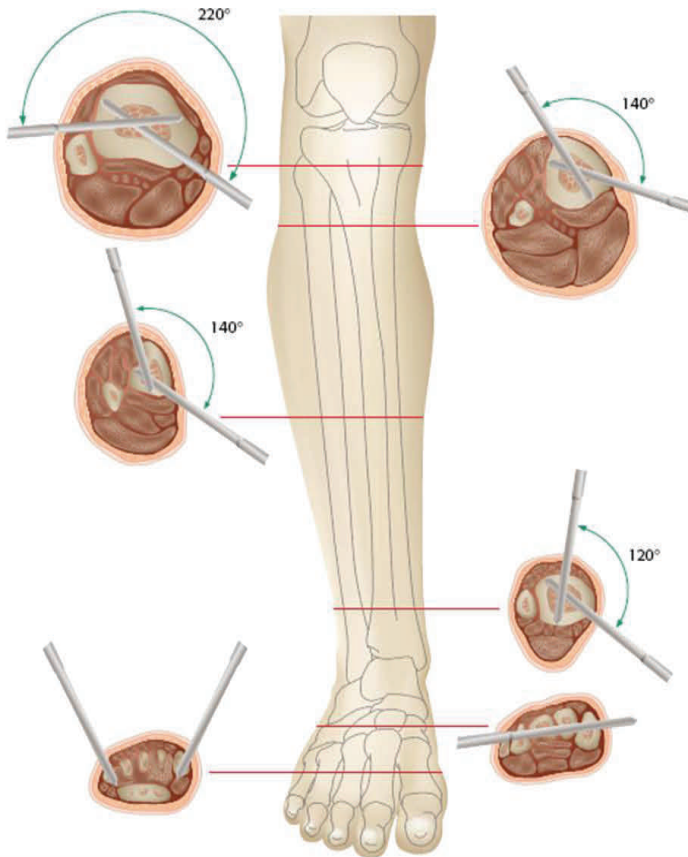


"Damage control"

Ved åbne frakturer eller hvor en hurtig stabilisering af et frakturkompleks er ønskelig, f.eks. Hos multitraume patienten kan man anvende den eksterne fiksatør som midlertidig fiksatør inden den endelige kirurgiske behandling:

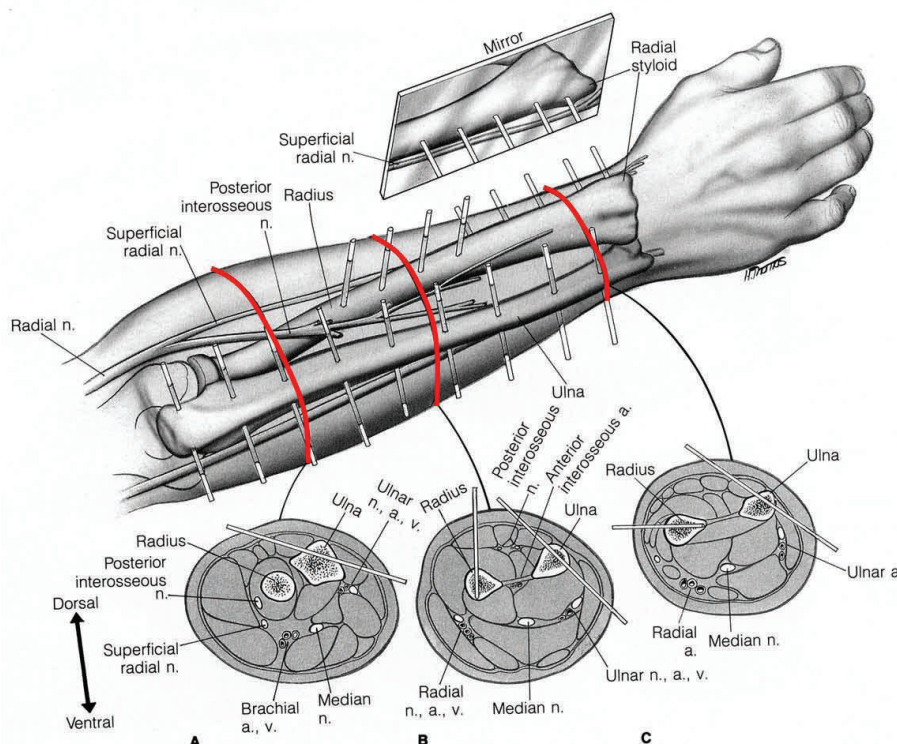


Sikre zoner



Da reponeringen ved anvendelse af ekstern fikssation foregår indirekte, og indsættelsen af pins foregår "blindt" og under vejledning af røntgengennemlysning alene, så er det af yderste vigtighed at være bekendt med den regionale anatomi og de områder, hvor der kan indsættes pins med mindst mulig risiko for at beskadige kar og nerver. Illustrationerne viser disse zoner for henholdsvis crus og antebrachium.

Illustrationerne viser disse zoner for henholdsvis crus og antebrachium.



Litteratur

M.E.Müller, M.Allgöwer, R.Schneider, H.Willenegger: Manual of Internal Fixation. Techniques Recommended by the AO/ASIF-Group.

T.P. Rüedi & W.M. Murphy: AO Principles of Fracture Management. Thieme, 2000, ISBN: 3-13-117441-2.

R.Texhammer, C.Colton: AO/ASIF Instruments and Implants. A Technical Manual

Synthes: Synthes Main Catalog.

OP-JOURNAL. Wissenschaftliche, klinische und technische Informationen. Deutscher sektion der AO International.

Injury AO ASIF Scientific Supplement. Elsevier.

AO Dialogue. AO International Publishing.

LCP, AO Teaching Series CD-ROM.

AO Image Collection, CD-ROM, AO Publishing.

LISS, Overview and Educational CD-ROM. Synthes.

Surgical Exposures in Orthopaedics, Stanley Hoppenfeld & Piet De Boer, Lippincott Williams and Wilkins.