Tutorat PAES
2010 - 2011

Par les étudiants du pôle santé de Reims
avec la participation de la Corporation des Etudiants en Médecine de Reims et de l'Association des Etudiants en Pharmacie de Reims

Colle d'Anatomie n°1
CORRECTION
18 Octobre 2011

Inscrivez ICI votre numéro de carte :	. . . . .

Encadré réservé au correcteur	
Note totale :	. . . / . . .
Soit une note sur 20 :	. . . / 20
Observations, conseils (facultatif) :	

Corporation des
Etudiants en
Médecine de
Reims

Association des
Etudiants en
Pharmacie de
Reims

Reims, le **05/10/2011**

Objet : Colles de préparation au concours du PAES.

Madame, monsieur,

Dans le cadre des colles de préparation au concours de la PAES, les étudiants organisateurs ont décidé de présenter leur travail (épreuve « test » de type examen) au professeur(s) responsable(s) de l'enseignement concerné.

Le but de ces colles est l'égalisation des chances entre les étudiants car les organismes privés de préparation au concours sont payants et donc non accessibles à tous. Depuis plus de dix ans maintenant, les étudiants organisateurs obtiennent l'approbation des professeurs afin de garantir une certaine qualité aux étudiants participant à ces colles.

Nous vous serions donc très reconnaissants, aux vues du document ci-joint, de bien vouloir apposer ci-dessous votre signature, signifiant que vous avez effectivement lu et corrigé le questionnaire soumis par les étudiants.

Les responsables du tutorat s'engagent à ne pas changer les questions et modifications éventuelles apportées par les professeurs responsables de la matière, au sujet réalisé par les étudiants, et distribué aux étudiants de la PAES.

Le responsable étudiant : Le professeur responsable :

Martin LHUAIRE **Pr.JB FLAMENT**

51 rue Cognacq-Jay 51095 REIMS CEDEX
tél : 03 26 91 35 13
fax: 06 26 91 37 43

1) Introduction - généralités : (Marine LEFEBVRE)

FAUX A. L'anatomie constitue avec l'histologie et la biochimie la base de l'examen clinique. **(Avec la physiologie et la sémiologie)**

VRAI B. L'anatomie constitue avec la physiologie et la sémiologie la base de l'examen clinique.

VRAI C. Anatomie signifie : couper/découper, et par extension "disséquer".

VRAI D. Les connaissances en anatomie reposent sur la dissection des cadavres humains.

2) Introduction - généralités : (Marine LEFEBVRE)

FAUX A. La position anatomique de référence est définie selon une convention nationale. **(Internationale)**.

FAUX B. En position anatomique de référence le sujet est allongé. **(Debout)**

VRAI C. En position anatomique de référence les membres supérieurs sont situés le long du corps.

FAUX D. En position anatomique de référence la paume des mains est orientée vers l'arrière. **(vers l'avant)**.

3) Appareil locomoteur : (Charlotte HÉDOUX)

VRAI A. Le squelette est constitué d'environ 206 os.

FAUX B. On retrouve les os courts au niveau des ceintures scapulaire et pelvienne, mais également au niveau du crâne. **(os pats)**

VRAI C. Le squelette est capable de répondre aux contraintes mécaniques imposées par la pesanteur; mais si elles sont trop importantes elles donnent lieu à des fractures.

FAUX D. Une des propriété fondamentale du squelette est son élasticité. **(Le squelette n'a pas de propriété élastique).**

Schéma n°1 :

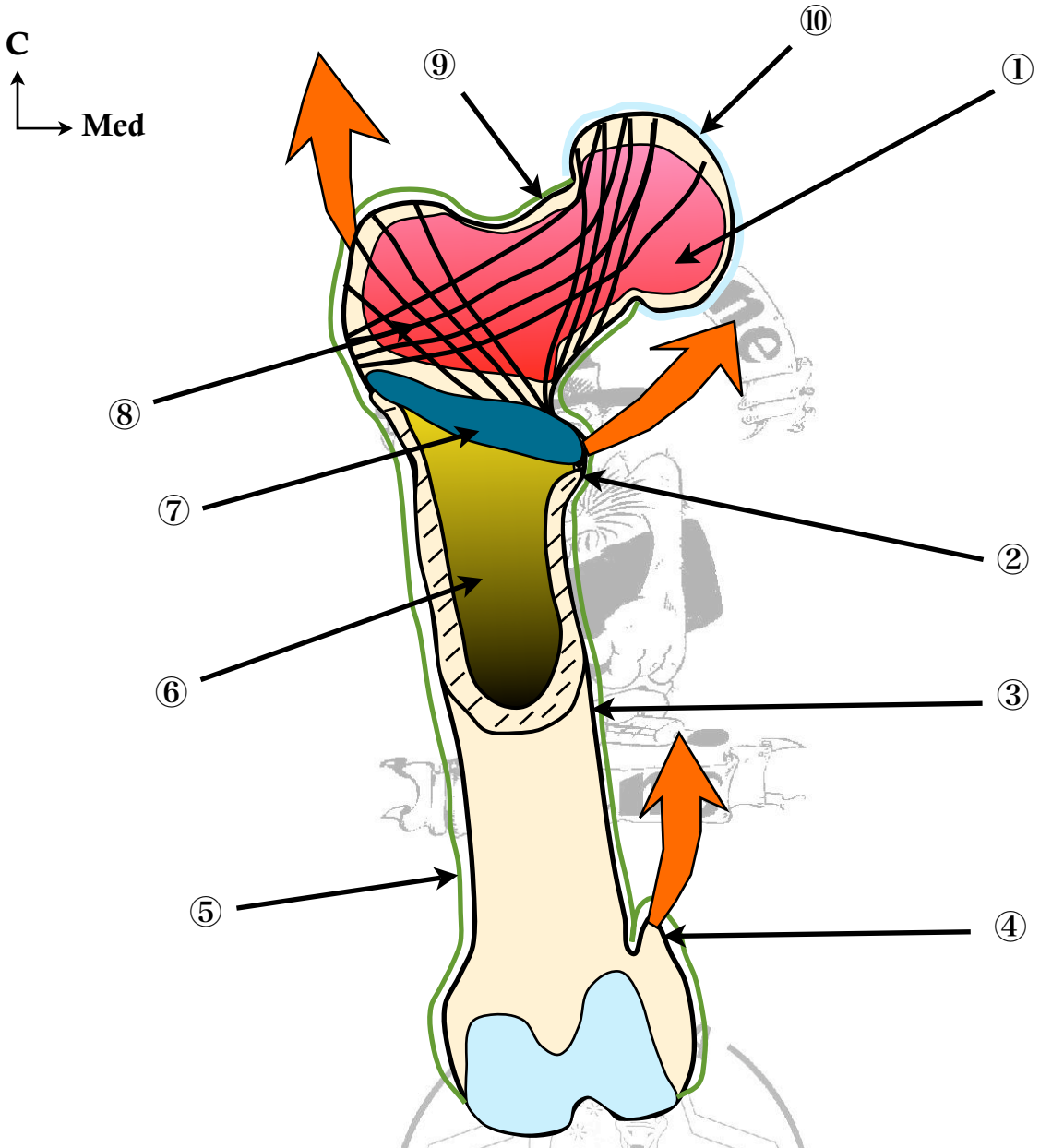

4) Appareil locomoteur : (Martin LHUAIRE)

VRAI A. ① Correspond à l'os spongieux qui comporte la moelle osseuse rouge.

VRAI B. La moelle osseuse rouge est dite hématopoïétique car elle produit les éléments figurés du sang.

VRAI C. ② Correspond au petit trochanter.

VRAI D. C'est sur le petit trochanter que vient s'insérer le muscle psoas iliaque.

5) Appareil locomoteur : (Martin LHUAIRE)

FAUX A. ③ désigne l'épiphyse du fémur. **(Diaphyse).**

VRAI B. ④ correspond au tubercule du muscle grand adducteur.

FAUX C. ⑤ Correspond à la membrane séreuse qui entoure tous les os, cette membrane est très vascularisée et richement innervée. **(Périoste ≠ Membrane séreuse)**.

FAUX D. ⑥ correspond à la cavité médullaire de l'os, cette dernière contient la moelle jaune qui assure l'hématopoïèse chez l'enfant. **(Elle n'assure pas l'hémotopoïèse)**.

6) Appareil locomoteur : (Martin LHUAIRE)

VRAI A. ⑦ désigne à la métaphyse et correspond au cartilage de conjugaison; ce dernier est responsable de la croissance en longueur des os long.

FAUX B. ⑧ désigne les travées osseuses de l'os compact (dit Haversien), ce sont des lignes de force qui permettent l'amortissement du poids du corps. **(Os spongieux)**.

VRAI C. ⑨ correspond au col fémoral, il est susceptible aux fractures surtout chez la personne âgée.

VRAI D. ⑩ désigne la tête fémoral.

7) La colonne vertébrale : (Charlotte BOHREN)

FAUX A. Le rachis possède 33 vertèbres : 7 cervicales, 12 thoraciques, 5 lombaires, 5 sacrées et 3 coccygiennes. **(4 coccygiennes)**.

VRAI B. Les vertèbres sacrées et coccygiennes constituent le rachis fixe.

FAUX C. Les apophyses transverses sont aussi appelées zygapophyses. **(Les zygapophyses sont des apophyses articulaires)**.

VRAI D. L'arc vertébral s'insère à la face postérieure du corps vertébral et possède un orifice contenant la moelle épinière.

8) La colonne vertébrale : (Charlotte BOHREN)

VRAI A. Les deux premières vertèbres sont, dans le sens céphalo-caudal : atlas puis axis.

VRAI B. Le rachis cervical inférieur s'étend de C3 à C7.

FAUX C. Au niveau du rachis cervical les deux artères vertébrales cheminent par les foramens conjugués. **(Foramens transversaires)**.

FAUX D. Le processus odontoïde appartient à la première vertèbre cervicale C1 et vient s'articuler avec l'atlas (C2). **(Le processus odontoïde appartient à C2 et vient s'articuler avec C1)**.

9) La colonne vertébrale : (Charlotte BOHREN)

FAUX A. Il existe des disques cartilagineux entre tous les corps vertébraux du rachis. **(Pas de disque entre C1 et C2)**.

VRAI B. Le disque intervertébral possède 2 parties : le nucléus pulposus au centre et l'annulus fibrosus en périphérie.

FAUX C. La moëlle spinale se termine à hauteur de L4. **(L2)**.

FAUX D. On peut effectuer une ponction de liquide céphalo-rachidien entre 2 processus transverses. **(Entre deux processus épineux)**.

10) Le thorax : (Romain DALLA-POZZA)

VRAI A. La cavité thoracique est limitée en arrière par le rachis et les arcs postérieur des côtes.

FAUX B. L'orifice supérieur du thorax est délimité par le rebord supérieur des clavicules. **(Par les premières côtes)**.

VRAI C. La cavité thoracique est limitée en avant par le sternum qui s'étend de T2 à T10.

FAUX D. L'angle manubriosternal (de LOUIS) se projette en regard de la 5e vertèbre thoracique. **(T4)**.

11) Le thorax : (Romain DALLA-POZZA)

FAUX A. Le sternum est constitué de deux parties : le manubrium et le corps du sternum. **(Il existe une 3e partie : le processus xyphoïde)**.

VRAI B. Le manubrium sternal présente 3 paires d'échancrures articulaires; la première paire répond aux clavicules, la deuxième aux premières côtes, la troisième aux deuxièmes côtes.

VRAI C. Le corps du sternum résulte de la fusion de quatre sternèbres.

FAUX D. Le sternum présente autant de surfaces articulaires que de nombre de côtes. **(Le sternum présente 7 paires d'échancrures costales alors qu'il existe 12 paires de côtes)**.

12) Le thorax : (Romain DALLA-POZZA)

VRAI A. L'incisure jugulaire (bord supérieur du manubrium sternal) se projette en regard de T2.

FAUX B. La troisième paire de côtes s'articule en avant avec le sternum au niveau de l'angle manubriosternal. **(En dessous, car c'est la 2e paire de côte qui s'articule avec l'angle de LOUIS)**.

FAUX C. Le muscle grand pectoral s'insère à la face postérieure du sternum. **(Face antérieure)**.

VRAI D. L'articulation sternoxyphoïdienne est une synarthrose de type synchondrose.

13) Le Cœur : (Charlotte BOHREN)

VRAI A. On décrit classiquement 3 types de circulation : la grande circulation qui va du VG à l'AD, la petite circulation (ou circulation pulmonaire) et la circulation splanchnique (ou circulation porte).

FAUX B. Une artère contient du sang hématosé et une veine, du sang non hématosé. **(Les veines pulmonaires drainent du sang hématosé).**

FAUX C. Les artères pulmonaires partent de l'AD. **(Du VD)**.

VRAI D. Le coeur se situe dans le médiastin antéro-inférieur.

<u>Schéma n°2</u> :

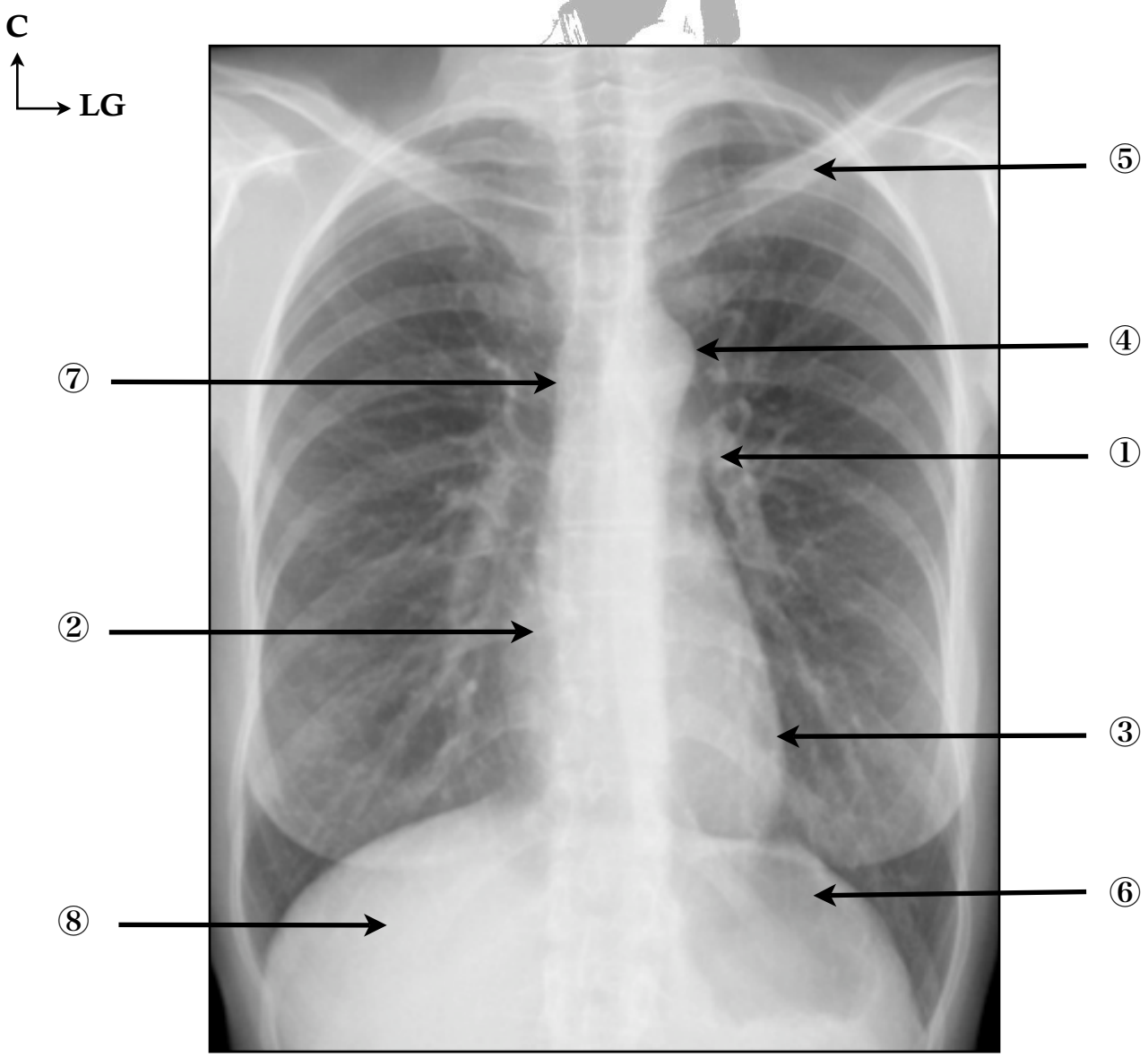

14) Schéma n°2 : (Charlotte BOHREN)

FAUX A. ① Correspond à la silhouette de la veine cave supérieure. **(Artère pulmonaire ou hile pulmonaire gauche)**.

VRAI B. ② Correspond à l'ombre de l'atrium droit.

VRAI C. ③ Correspond à l'ombre du ventricule gauche.

VRAI D. ④ Correspond à la silhouette de la crosse de l'aorte.

15) Schéma n°2 : (Charlotte BOHREN)

FAUX A. ⑤ Correspond à l'ombre de la première côte gauche. **(Clavicule gauche)**.

FAUX B. ⑥ Correspond à l'ombre hépatique. **(Poche à air gastrique)**.

VRAI C. ⑦ Correspond au relief de la veine cave supérieure.

FAUX D. ⑧ Correspond à la poche à air gastrique. **(Glande hépatique)**.

16) La cavité abdominopelvienne : (Romain DALLA-POZZA)

FAUX A. Elle contient une partie de l'appareil respiratoire.

VRAI B. Elle contient une partie de l'appareil digestif.

FAUX C. Elle contient une partie de l'appareil urinaire. **(La totalité de l'appareil urinaire)**.

FAUX D. Elle contient une partie de l'appareil génital. **(La totalité de l'appareil génital)**.

17) La cavité abdominopelvienne : (Romain DALLA-POZZA)

VRAI A. Est limitée en haut par le muscle diaphragme.

FAUX B. Est limitée en bas par le détroit supérieur. (Le détroit supérieur est une surface virtuelle qui sépare l'abdomen du pelvis). **(est limitée en bas par le périnée)**.

VRAI C. En arrière, elle est limitée par le rachis lombaire et sacré.

VRAI D. Il existe un espace entre le rachis et la cavité péritonéale. **(l'espace rétro-péritonéal)**.

18) La cavité abdominopelvienne : (Romain DALLA-POZZA)

VRAI A. Le péritoine correspond à une membrane séreuse.

FAUX B. Le feuillet pariétal entoure le tube digestif intra-abdominal. **(Il tapisse la face interne de la paroi abdominale)**.

FAUX C. Le feuillet viscéral tapisse la face interne de la paroi abdominale. **(Il entoure le tube digestif intra-abdominal)**.

VRAI D. Physiologiquement, la cavité péritonéale contient du liquide.

19) Cœur 2 : (Charlotte BOHREN)

VRAI A. La circulation coronaire est riche et correspond à 5% du débit cardiaque.

FAUX B. Le myocarde est perfusé en systole, à l'inverse du muscle strié squelettique qui lui est perfusé en diastole. **(le myocarde est perfusé en diastole)**.

VRAI C. La circulation coronaire est dite terminale : il n'existe pas de voies de suppléance donc pas d'anastomoses.

VRAI D. En cas d'obstruction d'une artère coronaire, le territoire qu'elle irrigue se nécrose : c'est l'infarctus.

20) Cœur 2 : (Charlotte BOHREN)

FAUX A. La coronaire droite donne des branches à l'AD et au VD (Elle vascularise 1/3 de la paroi antérieure du VD). **(2/3 antérieurs)**.

FAUX B. La coronaire droite se divise en artère circonflexe et artère interventriculaire antérieure. **(Coronaire gauche)**.

VRAI C. Les branches issues de l'artère circonflexe sont dites : artères marginales.

VRAI D. La coronaire gauche passe en arrière du tronc de l'artère pulmonaire, puis sous l'auricule gauche où elle va se diviser en deux branches.

21) Cœur 2 : (Charlotte BOHREN)

FAUX A. Il existe au niveau du cœur un système nerveux intrinsèque (sympathique et para-sympathique) et un système nerveux extrinsèque (tissu nodal). **(Système nerveux extrinsèque = ∑ et para∑; Système intrinsèque = tissu nodal)**.

VRAI B. L'onde P de l'ECG correspond à l'influx nerveux automatique du noeud sinusal.

VRAI C. L'influx nerveux chemine successivement par le noeud sinusal, le noeud atrio-ventriculaire puis faisceau de His et réseau de Purkinje.

VRAI D. Le noeud sinusal délivre un rythme pace-maker au coeur de 60 à 80 bpm.

22) Thorax - pédicules pulmonaires et poumons : (Romain DALLA-POZZA)

VRAI A. Le poumon droit est plus volumineux que le poumon gauche.

FAUX B. Le poumon droit possède deux scissures et le poumon gauche en possède trois. **(Poumon droit = 2 scissures; Poumon gauche = 1 scissure)**.

FAUX C. Le poumon possède une face costale ou externe concave. **(convexe)**.

FAUX D. Le poumon possède une face médiastinale ou interne et une face diaphragmatique ou inférieure qui sont toutes deux convexes. **(Concaves)**.

23) Thorax - pédicules pulmonaires et poumons : (Romain DALLA-POZZA)

VRAI A. Le poumon droit présente une grande scissure ou scissure oblique de même que le poumon gauche.

VRAI B. Au niveau du poumon droit, le lobe supérieur est situé en avant de la grande scissure et au dessus de la petite scissure.

FAUX C. Au niveau du poumon droit, le lobe inférieur est situé en arrière de la grande scissure et en dessous de la petite scissure. **(Uniquement situé en arrière de la grande scissure)**.

VRAI D. Le lobe inférieur est constitué de cinq segments.

24) Thorax - pédicules pulmonaires et poumons : (Romain DALLA-POZZA)

VRAI A. Les pédicules pulmonaires sont constitués de l'ensemble des éléments bronchiques, vasculaires et nerveux qui entrent et sortent des poumons.

VRAI B. Le sous-pédicule fonctionnel est représenté par les bronches et ses divisions, les artères pulmonaires et les veines pulmonaires.

VRAI C. Le sous-pédicule nourricier est représenté par les artères et les veines bronchiques.

FAUX D. La carène forme un angle de 40° environ. **(70° environ)**.

25) Le cou : (Charlotte HÉDOUX)

FAUX A. La région supra-claviculaire correspond à l'axe viscéral du cou, dans lequel on retrouve entre autre, les vaisseaux sous claviers. **(Axe viscéral = région infra-hyoïdienne médiane)**.

VRAI B. La région sterno-cléïdo-mastoïdienne peut être définie comme région infra-hyoïdienne latérale.

VRAI C. La loge thyroïdienne se situe au niveau de la région infra-hyoïdienne médiane.

FAUX D. Le pouls carotidien se cherche au niveau de la région supra-claviculaire. **(Région sterno-cléïdo-mastoïdienne = gouttière jugulo-carotidienne)**.

Schéma n°3 :

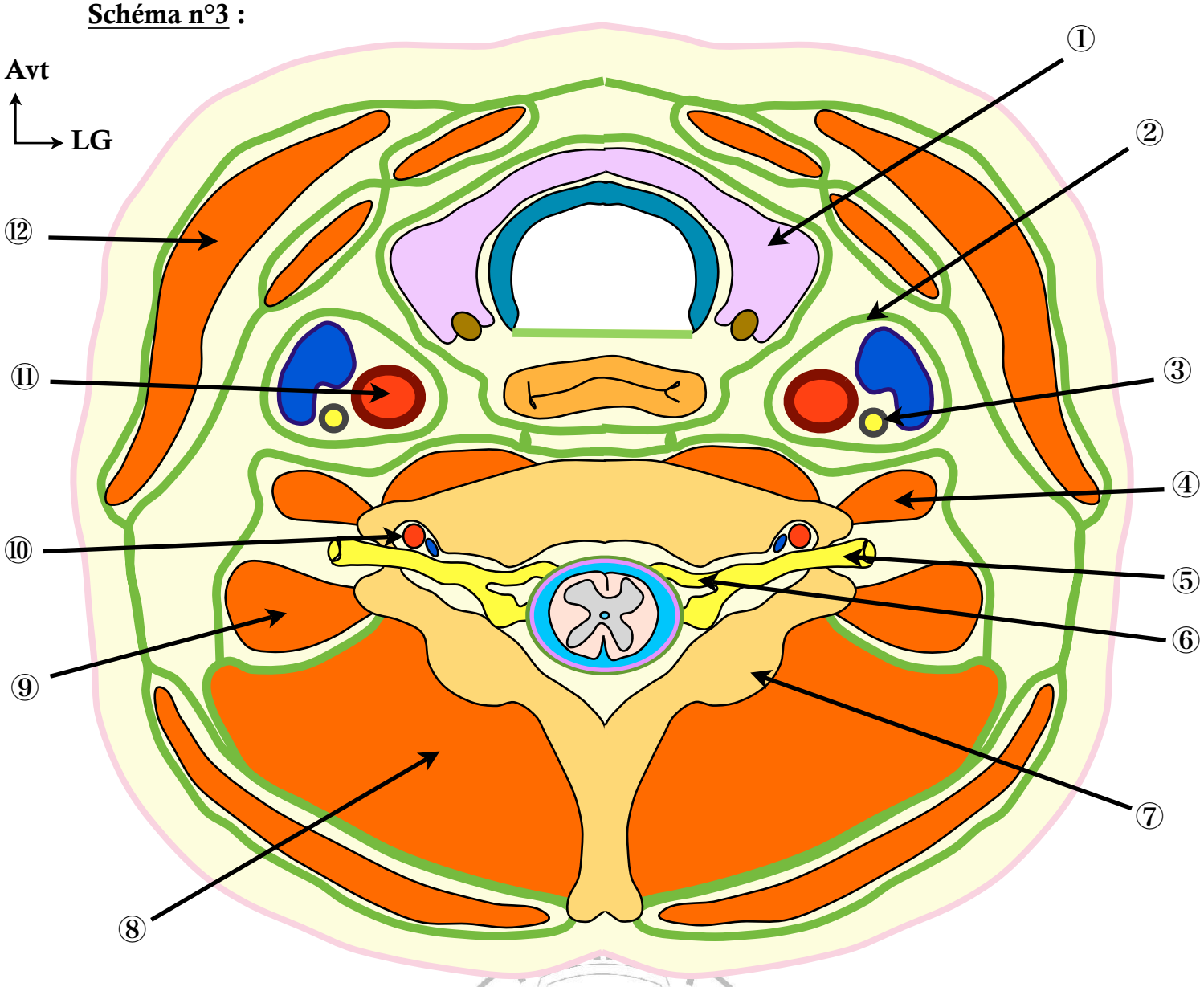

25) Le cou : (Martin LHUAIRE)

VRAI A. ① correspond à la glande thyroïde (elle appartient au système endocrinien).

VRAI B. ② désigne la gouttière jugulo-carotidienne.

FAUX C. ③ désigne le nerf phrénique gauche. **(Nerf vague)**.

VRAI D. ④ désigne le muscle scalène antérieur.

26) Le cou : (Martin LHUAIRE)

FAUX A. ⑤ désigne la racine sensitive du nerf rachidien. **(Désigne le nerf rachidien)**.

VRAI B. ⑥ désigne la racine antérieure motrice du nerf rachidien.

VRAI C. ⑦ désigne la zygapophyse ou processus articulaire de la vertèbre.

FAUX D. ⑧ désigne le muscle sterno-cleïdo-mastoïdien.**(La loge des muscles de la nuque)**.

27) Le cou : (Martin LHUAIRE)

VRAI A. ⑨ désigne le muscle scalène moyen.

VRAI B. ⑩ désigne l'artère vertébrale droite.

VRAI C. ⑪ désigne l'artère carotide commune droite.

VRAI D. ⑫ désigne le muscle sterno-cléïdo-mastoïdien droit.

28) Le crâne - ostéologie - voûte et base : (Pauline ESPI)

FAUX A. Un crâne humain vide pèse environ 1 kg et repose sur le coccyx.

VRAI B. Un crâne humain vide pèse environ 3 kgs et repose sur le rachis cervical.

FAUX C. Un crâne humain vide pèse environ 3 kgs et repose sur le coccyx.

FAUX D. Un crâne humain vide pèse environ 1 kg et repose sur le rachis cervical.

29) Le crâne - ostéologie - voûte et base : (Pauline ESPI)

FAUX A. Le rapport normal entre le diamètre bipariétal et le diamètre occipito-frontal est d'environ ½, et l'on parle alors de dolichocéphale. **(Réponse B)**.

VRAI B. Le rapport normal entre le diamètre bipariétal et le diamètre occipito-frontal est d'environ ½, et l'on parle alors de mésocéphale.

VRAI C. Le foramen magnum est un trou dans l'os occipital, par où passe la moelle épinière.

FAUX D. Le foramen magnum est un trou dans l'os occipital, par où passe la moelle osseuse. **(Réponse C)**.

30) Le crâne - ostéologie - voûte et base : (Pauline ESPI)

FAUX A. La faux du cerveau est une cloison osseuse qui sépare 2 loges hémisphériques, et la tente du cervelet délimite la loge postérieure. **(Cloison fibreuse = méninge = dure-mère)**.

FAUX B. La faux du cerveau est une cloison dure-mérienne qui délimite la loge postérieure, tandis que la tente du cervelet englobe le cervelet. **(La faux du cerveau sépare les deux hémisphères cérébraux)**.

FAUX C. La faux du cerveau est une structure tendineuse qui sécrète le LCR.

VRAI D. La faux du cerveau est une cloison dure-mérienne qui sépare 2 loges hémisphériques et la tente du cervelet délimite la loge postérieure.

31) Appareil urinaire - surrénale : (Romain DALLA-POZZA)

FAUX A. L'appareil urinaire permet le maintien de l'homéostasie par élimination de cellules étrangères. **(Maintien de l'état d'hydratation, de la concentration en électrolytes et élimination de "déchets" métaboliques)**.

VRAI B. L'appareil génital assure la fonction de reproduction, mais il est également source de plaisir dans l'espèce humaine.

FAUX C. Ces deux appareils ont une origine embryologique différente. **(Même origine embryologique)**.

FAUX D. Au niveau du pelvis, l'appareil génital se situe en avant de l'appareil urinaire. **(En arrière)**.

32) Appareil urinaire - surrénale : (Romain DALLA-POZZA)

FAUX A. La jonction pyélo-urétérale est un rétrécissement entre le rein et l'uretère. **(Entre le bassinet et l'uretère)**.

FAUX B. La jonction pyélo-urétrale est un rétrécissement entre le rein et l'urètre. **(Jonction pyélo-urétérale entre le bassinet et l'uretère)**.

FAUX C. L'urètre conduit l'urine jusqu'à la vessie. **(L'uretère)**.

VRAI D. L'uretère conduit l'urine jusqu'à la vessie.

33) Appareil urinaire - surrénale : (Romain DALLA-POZZA)

VRAI A. La vessie est le réservoir de l'urine dans l'intervalle des mictions.

VRAI B. La miction est l'évacuation de l'urine par l'urètre.

VRAI C. L'incontinence est la perte d'urine involontaire.

FAUX D. L'urètre chez l'homme est plus court que chez la femme, ce qui explique que la pose d'une sonde urinaire est plus aisée chez l'homme que chez la femme. **(C'est l'inverse)**.

34) SNC 1 - Moelle : (Pauline ESPI)

FAUX A. La moelle osseuse est contenue dans le canal rachidien, formé par la superposition des vertèbres entre elles.

FAUX B. La moelle osseuse est contenue dans le canal vertébral, formé par la superposition des vertèbres entre elles.

FAUX C. La moelle spinale est contenue dans le canal rachidien, formé par un tunnel percé dans un seul grand os, que l'on nomme colonne vertébrale.

VRAI D. La moelle spinale est contenue dans le canal rachidien, formé par la superposition des vertèbres entre elles.

35) SNC 1 - Moelle : (Pauline ESPI)

FAUX A. Le fourreau dural est une solide couche de pie-mère, qui se termine en S2.

VRAI B. Le fourreau dural est une solide couche de dure-mère, qui se termine en S2.

FAUX C. Le fourreau dural est une solide couche de dure-mère, qui se termine en L2.

FAUX D. Le cône terminal est une solide couche de dure-mère, qui se termine en L2.

<u>Schéma n°4</u> :

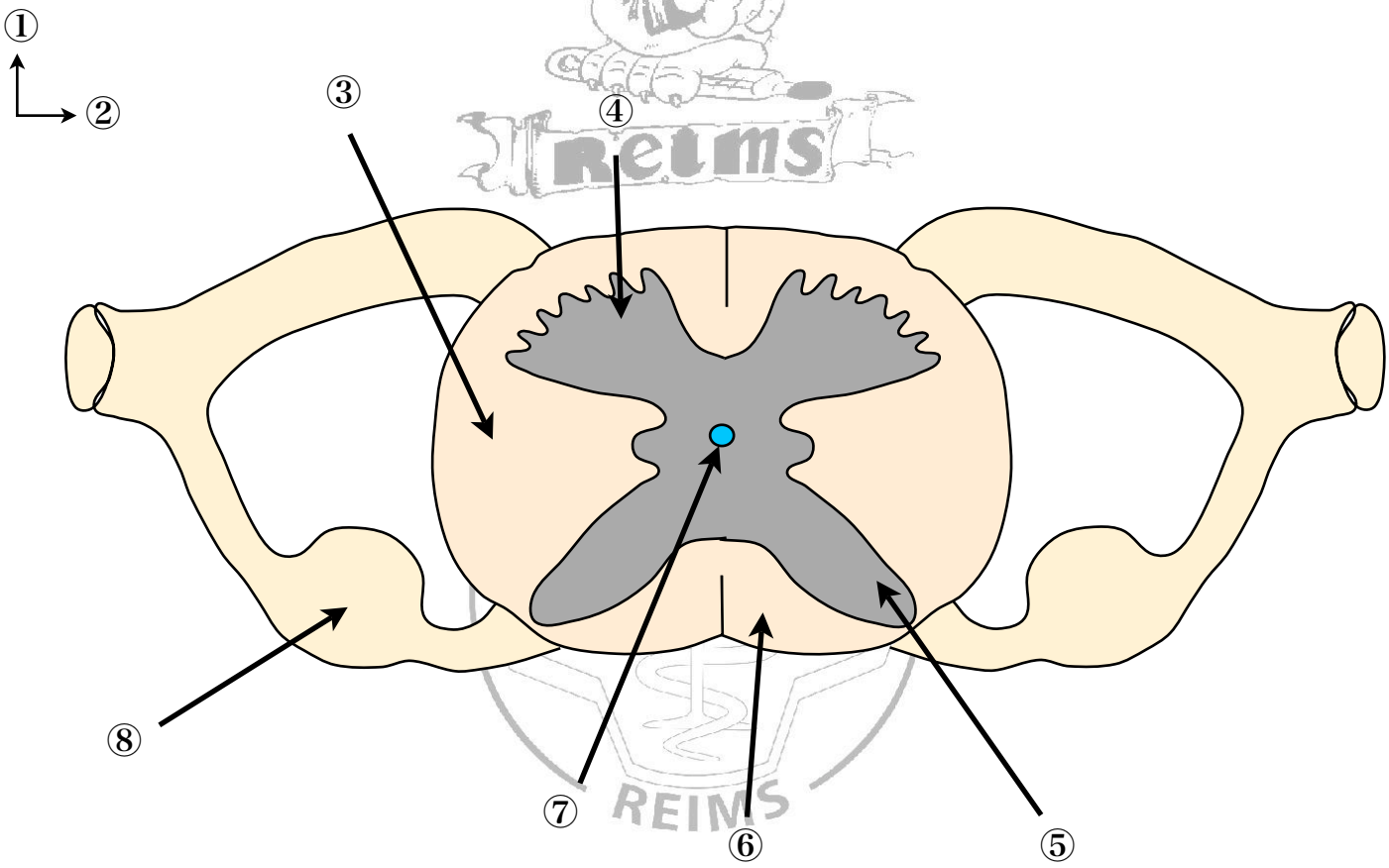

36) SNC 1 - Moelle : (Pauline ESPI)

FAUX A. ① correspond au côté dorsal. **(Ventral)**.

VRAI B. ② correspond au côté latéral gauche.

VRAI C. ③ correspond au cordon médullaire latéral droit.

FAUX D. ④ correspond à la corne postérieure de la moelle spinale . **(Corne antérieure)**.

37) SNC 1 - Moelle : (Pauline ESPI)

FAUX A. ⑤ désigne la corne antérieure de la moelle spinale. **(Corne postérieure)**.

VRAI B. ⑥ Correspond aux cordons postérieurs de la moelle spinal, ces derniers sont constitués des faisceaux sensitifs graciles et cunéiformes.

FAUX C. ⑦ désigne l'aqueduc du mésencéphale (dit de SYLVIUS). **(Canal de l'épendyme)**.

VRAI D. ⑧ désigne le ganglion spinal (ce dernier appartient aux voies sensitives).

38) La face ostéologie - sphénoïde - ethmoïde : (Charlotte HÉDOUX)

FAUX A. L'os ethmoïde est la pierre angulaire du crâne, il a un corps cubique et présente un sinus ethmoïdal. **(Sphénoïde)**.

VRAI B. La langue s'insère en partie sur l'os hyoïde.

VRAI C. La mandibule présente deux saillies osseuses dans sa partie interne : les apophyses geni supérieures et inférieures.

VRAI D. L'ostéologie de la face s'organise autour de quatre cavités, la cavité buccale, la cavité nasale et les deux cavités orbitaires.

39) La face ostéologie - sphénoïde - ethmoïde : (Charlotte HÉDOUX)

FAUX A. L'os maxillaire participe à la formation de l'orbite, de la cavité nasale et du plancher buccal. **(Il ne participe pas à la formation du plancher buccal)**.

FAUX B. L'os maxillaire constitue le relief de la pommette. **(Os zygomatique)**.

FAUX C. Les cornets supérieurs, moyens et inférieurs constituent les os propres du nez.

VRAI D. Les os maxillaires et les deux hémi-mandibules sont le support des arcades dentaires.

40) La face ostéologie - sphénoïde - ethmoïde : (Charlotte HÉDOUX)

VRAI A. Ne se fixent sur le corps du sphénoïde que trois paires d'appendices : la petite aile du sphénoïde, la grande aile du sphénoïde et le processus ptérygoïdes.

VRAI B. Le processus ptérygoïde vient s'implanter par une racine médiale sur le corps du sphénoïde et par une racine latérale sur la grande aile du sphénoïde.

FAUX C. Le canal ptérygoïdien permet le passage de filets nerveux du nerf optique. **(Nerf ptérygoïdien)**.

VRAI D. On retrouve la cavité nasale entre les deux processus ptérygoïdes.

medecine reims
PHARMA REIMS

medecine
Reims

PHARMA
REIMS

Anatomie

18 octobre 2011, Colle n°1

N° CARTE :	NOTES :

	A	B	C	D
1				
2				
3				
4				
5				
6				
7				
8				
9				
10				
11				
12				
13				
14				
15				
16				
17				
18				
19				
20				
21				
22				
23				
24				
25				
26				
27				
28				
29				
30				
31				
32				
33				
34				
35				
36				
37				
38				
39				
40				

medecine Reims
PHARMA REIMS