

**Consensus Formalisé d'Experts concernant
Recommandations de bonnes pratiques de la SFORL lors des
chirurgies implantaires en rapport avec le sinus maxillaire**

Version 2.1 - Validée par l'ensemble du groupe de pilotage le 15 avril 2019

**Promoteur et organisateur :
Société Française d'Oto-rhino-laryngologie
et Chirurgie de la Face et du Cou**

Table des matières

1. MÉTHODOLOGIE	4
1.1 Le promoteur	4
1.2 Le groupe de pilotage	4
1.2.1 Membres du groupe de pilotage.....	4
1.2.2 Rôles du groupe de pilotage.....	5
1.3 Le groupe de cotation	6
1.3.1 Membres du groupe de cotation.....	6
1.3.2 Rôles du groupe de cotation.....	7
2. RECOMMANDATIONS	7
3. ARGUMENTAIRE BIBLIOGRAPHIQUE	14
3.1 Analyse de l'infrastructure du maxillaire	14
3.1.1 Analyse Clinique pré-implantaire.....	14
3.1.1.1 Interrogatoire	14
3.1.1.2 L'examen clinique	15
3.1.2 Analyse radiologique pré-implantaire	17
3.1.2.1 Evaluation et comparaison de l'orthopantomogramme, du denta scanner et du cone beam	17
3.1.2.1.1 Rappel sur les techniques d'imagerie en coupe.....	18
3.1.2.1.2 Comparaison TDM vs CB-CT	19
3.1.2.2 Analyse dentaire et parodonte.....	20
3.1.2.3 Analyse du contenant : morphologie sinusienne et caractéristiques osseuses	21
3.1.2.3.1 Analyse osseuse.....	21
3.1.2.3.2 Morphologie du sinus maxillaire et du canal naso-maxillaire	23
3.1.2.4 Définir les critères de normalité des images sinusiennes muqueuses en l'absence de pathologies rhinosinusiennes	23
3.1.2.4.1 Définitions	23
3.1.2.4.2 Incidence des anomalies muqueuses	24
3.1.2.4.3 Evolution et facteurs d'influence.....	26
3.1.2.4.4 Conséquences décisionnelles	27
3.2 Préparation sinusienne pré-implant	27
3.2.1 Définir les contre-indications en cas de pathologie nasosinusienne chronique. (Rhinite allergique – polypose nasosinusienne – RSOP –Mucoviscidose – Dyskinésie ciliaire)	27
3.2.1.1 Diagnostiquer et classer les RSC.....	28
3.2.1.2 Les RSC localisées et la chirurgie implantaire	28
3.2.1.3 Les RSC diffuses et la chirurgie implantaire	30
3.2.1.4 Les rhinites chroniques et la chirurgie implantaire	30
3.2.2 Principes et indications des traitements sinusiens.....	31
3.3 La surélévation du plancher du sinus maxillaire ou sinus lift	32
3.3.1 Définition.....	32
3.3.2 Indications et contre-indications	33
3.3.3 Techniques	33

3.3.4	Choix du matériau.....	34
3.3.5	Délais et critères de qualité cliniques et radiologiques.....	35
3.3.5.1	Elévation sinusienne par voie trans-crestale.....	36
3.3.5.2	Elévation sinusienne par voie latérale.....	37
3.3.5.2.1	Avec mise en place différée.....	38
3.3.5.2.2	Avec mise en place simultanée.....	39
3.4	Conséquences sinusiennes d'une augmentation du plancher du sinus maxillaire (sinus lift)	40
3.4.1	Retentissements sur la physiologie sinusienne : définition de situation normale et pathologique osseuses et muqueuses.....	40
3.4.1.1	Rôles de l'épithélium naso-sinusal.....	40
3.4.1.2	Conformation anatomique sinusienne.....	42
3.4.1.3	Comportement osseux post opératoire.....	42
3.4.2	Complications sinusiennes du sinus lift et prise en charge.....	43
3.4.2.1	Inflammations sinusiennes post-sinus lift.....	43
3.4.2.2	La perforation de la muqueuse sinusienne.....	43
3.4.2.3	Ostéomyélite.....	44
3.5	Complications implantaïres et prise en charge.....	44
3.5.1	Déplacement/exérèse du matériel implanté.....	44
3.5.1.1	Circonstances de découverte de la migration du matériel.....	45
3.5.1.2	Facteurs favorisants.....	45
3.5.1.3	Les complications sinusiennes.....	45
3.5.1.4	Le diagnostic repose.....	45
3.5.1.5	La technique de dépose.....	45
3.5.1.6	Facteurs préventifs.....	46
3.5.2	Sinusites (aiguë – subaiguë – récidivante – chronique).....	47
3.5.3	Ostéonécrose.....	48
4.	RÉFÉRENCES BIBLIOGRAPHIQUES.....	50
5.	ANNEXES.....	50

Les chirurgies pré-implantaires et implantaires ont eu un fort développement ces 30 dernières années et concernent aujourd'hui plusieurs spécialités médico-chirurgicales aux formations et connaissances parfois très hétérogènes. En ce qui concerne la réhabilitation dentaire des secteurs 1 et 2, le dentiste, le chirurgien oral ou maxillo-facial ont souvent recours à l'ORL pour un avis en raison d'une possible pathologie sinusienne maxillaire sus-jacente compromettant le résultat de cette chirurgie fonctionnelle, non prise en charge par la sécurité sociale. Le rôle de l'ORL devient essentiel dans ce domaine car son avis sera sollicité avant l'acte pour expertise concernant les cavités sinusiennes ou après, devant l'apparition de complications. Il s'agit donc d'une activité clinique transversale, nécessitant des compétences multidisciplinaires, fréquente en pratique quotidienne. En raison d'une forte demande, de l'augmentation rapide du nombre de professionnels concernés, de leur hétérogénéité, des progrès scientifiques dans le domaine des techniques et des matériaux, de l'élargissement progressif des indications, cette chirurgie de réhabilitation nécessite une mise au point servant de support à des recommandations de bonnes pratiques ou à un consensus professionnel. Cependant, il est parfois difficile de s'y retrouver tant la littérature peut être parfois abondante ou parfois montrer des lacunes avec des niveaux de preuves en général faible et souvent très hétérogènes : à titre d'exemple environ 1400 études ont été publiées sur le sinus lift mais seulement une minorité sont des études cliniques prospectives contrôlées randomisées. La majorité des études sont rétrospectives ou des séries de cas cliniques. La méthode du consensus formalisé (CF) a été choisie par la Société Française d'ORL pour le thème des recommandations sur la prise en charge ORL associée à la chirurgie implantaire avec ou sans surélévation du plancher sinusien.

1. Méthodologie

Cette méthodologie est inspirée du « Guide méthodologique » publié en janvier 2006 par la Haute Autorité de Santé concernant les « Bases méthodologiques pour l'élaboration de recommandations professionnelles par consensus formalisé » (disponibles sur le site internet de la HAS à l'adresse « <http://www.has-sante.fr> »). La méthode choisie est dite RAND/UCLA (« RAND appropriateness method »), dans sa version courte (sans groupe de lecture). Le choix de la version courte a été dicté par le fait que cette conférence de consensus avait pour sujet un thème très ciblé et que les experts de ce thème sont peu nombreux.

Tous les participants au CF ont signé une déclaration de non-conflit d'intérêt.

1.1 Le promoteur

Il s'agit de la Société Française d'ORL ayant mandaté pour la réalisation l'Association Française de Rhinologie. Les cibles concernées sont les ORL, les chirurgiens oraux, les dentistes, les stomatologues, les chirurgiens maxillo-faciaux et les radiologues.

1.2 Le groupe de pilotage

1.2.1 Membres du groupe de pilotage

Les membres du groupe de pilotage de ce CF appartiennent à plusieurs sociétés savantes :

Société Française d'ORL et CCF – Association Française de Rhinologie :

Pr Ludovic Le Taillandier de Gabory, CHU Bordeaux

Pr Jean-François Papon, AP-HP Kremlin-Bicêtre

Pr Laurent Castillo, Institut universitaire de la face et du cou-CHU Nice

Dr Emilie Bequignon CHU Creteil

Société Française de Radiologie – Collège d'Imagerie pour la Recherche et l'Enseignement en ORL (CIREOL) :

Dr Sandrine Molinier-Blossier, CHU Bordeaux

Dr Audrey Lacan, Institut de Radiologie de Paris

Société Française de Chirurgie Orale :
Pr Sylvain Catros, CHU Bordeaux
Dr Jean-Hugues Catherine, APHM, Marseille

Association Française d'Implantologie :
Dr Philippe Russe, Chirurgien dentiste libéral, Reims
Dr Patrick Limbour, CHU Rennes

Société Française de parodontologie et d'implantologie orale :
Dr Romain Doliveux, Chirurgie Orale, Mulhouse

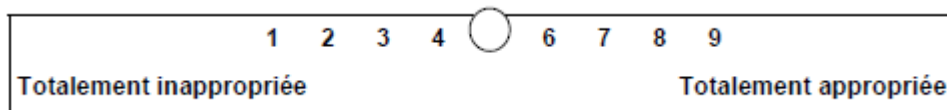
1.2.2 Rôles du groupe de pilotage

Ses rôles ont été :

- l'organisation logistique de la conférence de consensus
- le choix des membres du groupe de cotation
- la définition précise des thèmes spécifiques à traiter
- l'analyse de la littérature et la rédaction d'un argumentaire étayé par cette analyse

La bibliographie a été faite après consultation des bases de données Pubmed, la Cochrane library et Dentistry & Oral Sciences Source à partir des mots clés « Maxillary sinus», «Sinus elevation», «sinus lift», «healing», «crestal», «ISQ», «X-ray», «Cone beam» «CT scan», «implant loading», «voids», «dental sinusitis», «foreign body», « fungus ball », «migration» avec comme point de départ les revues de littérature pour obtenir les publications au plus haut degré de preuve possible. Les revues ont été volontairement limitées aux publications récentes parues entre 2008 et 2018 dans les ouvrages à comité de lecture d'implantologie, d'ORL, de radiologie et de chirurgie orale. Elles font cependant référence à certaines publications plus anciennes, reprises dans la bibliographie annexée. La liste bibliographique s'est enrichie au fur et à mesure de la lecture des articles initialement sélectionnés.

- la rédaction d'une première série de recommandations ont été réunies dans un questionnaire (voir l'annexe 1 sur le déroulement des différentes phases de la conférence de consensus). Une échelle visuelle analogique de cotation allant de 1 à 9 figurait en regard de chaque recommandation.



- Envoi aux différents membres du groupe de cotation de l'argumentaire et du questionnaire accompagnés d'un courrier explicatif sur les modalités de remplissage du questionnaire.
- Analyse des cotations en précisant les données suivantes :
 - Pour chaque niveau d'accord (de 1 à 9), nombre de membres du groupe de cotation ayant choisi ce niveau ;
 - Niveau médian et niveaux extrêmes choisis par les membres du groupe de cotation ;
 - Pour chaque question, classement en « accord fort», «accord relatif» et «désaccord» :
- on sépare les niveaux de réponse en 3 catégories : (i) désapprobation (réponses de niveaux 1, 2 ou 3) ; (ii) indécision (réponses de niveaux 4, 5 ou 6) ; (iii) approbation de la proposition (réponses de niveaux 7, 8 ou 9)
- si toutes les réponses sont dans une même catégorie de niveau, on dit qu'il y a accord fort ;

- si les réponses empiètent sur deux catégories voisines (exemple : 5 à 9), on dit qu'il y a accord relatif ;
- si certaines réponses sont situées dans la catégorie « approbation » et d'autres dans la « désapprobation », on dit qu'il y a désaccord.

Précisions méthodologiques

1. Les propositions pour lesquelles il y a eu désaccord à l'issue de la première cotation ont été collégalement rediscutées. Le contenu de telle ou telle recommandation a pu être modifié par les membres du groupe de pilotage afin de le rendre plus consensuel. Ces modifications ont fait l'objet d'une nouvelle cotation par le groupe de cotation.
2. Pour les recommandations n° 3 – 4 – 5 – 10 – 13 – 16 – 19 (voir ci-dessous), le groupe de pilotage a éliminé de son analyse une seule réponse extrême, discordante avec le reste des cotations, afin d'augmenter la probabilité d'aboutir à un accord pour la recommandation analysée (procédure en accord avec le guide méthodologique publié en janvier 2006 par la Haute Autorité de Santé disponible sur le site internet de la HAS à l'adresse « <http://www.has-sante.fr> »).
3. Il n'y a pas eu de valeurs manquantes dans les réponses aux questionnaires.

- Finalisation des textes des recommandations
- Envoi des textes à la Société Française d'ORL après accord signé des membres du groupe de cotation.

1.3 Le groupe de cotation

1.3.1 Membres du groupe de cotation

Les membres du groupe de cotation choisis par le groupe de pilotage sont :

Otorhinolaryngologistes :

Dr Pierre-Louis Bastier, Cabinet libéral, Bordeaux
 Dr Philippe Boudard, Clinique Saint-Augustin, Bordeaux
 Pr Frédéric Chabolle, Hôpital Foch, Paris
 Pr André Coste, CHIC, Paris
 Pr Patrick Dessi, APHM, Marseille
 Pr Virginie Prulière-Escabasse, CHIC, Paris
 Pr Leila Essakali, CHRU Rabat
 Dr Frédéric Facon, cabinet libéral, Marseille
 Pr Roger Jankowski, CHU Nancy
 Dr Mickael Knecht, cabinet libéral, Ile et Vilaine
 Dr Jean-Baptiste Lecanu, Institut Vernes, Paris
 Dr Bertrand Lombard, Hôpital d'Intruction des Armées, Toulon
 Pr Olivier Malard, CHU Nantes
 Pr Justin Michel, APHM, Marseille
 Dr Geoffroy Mortuaire, CHRU Lille
 Dr Emilie Mouchon, CHU Toulouse
 Dr Stéphane Orsel, CHU Limoges
 Dr Vincent Patron, CHU Caen
 Dr Thomas Radulescu, cabinet libéral, Marseille
 Dr Cécile Rumeau, CHU Nancy
 Pr Elie Serrano, CHU Toulouse
 Dr Guillaume Toussaint, Cabinet libéral, Le Port-Marly
 Dr Jean-Paul Trijolet, CH La Rochelle

Pr Sébastien Vergez, CHU Toulouse
Dr Benjamin Verillaud, APHP, Hôpital Lariboisière, Paris

Chirurgiens oraux :

Dr Franck Afota, Institut universitaire de la face et du cou CHU-Nice
Dr Philippe Campan, Clinique rive Gauche, Toulouse
Dr Mathilde Fenelon, CHU Bordeaux
Dr Julien Garnier, Cabinet libéral, Puilboreau La Rochelle
Dr Guy Le Toux, CH Saint-Brieuc
Dr Meryl Macotta, Cabinet libéral, Paris
Dr Emmanuel Masson-Regnault, Clinique de Soyaux, Angoulême
Pr Benjamin Salmon, APHP, Paris

Stomatologues, chirurgiens maxillo-faciaux :

Dr Mathieu Ammar-Khodja, Cabinet libéral, Bordeaux
Dr Mathieu Laurentjoye, Cabinet libéral, Bordeaux
Pr Jacques-Henri Torres, CHU Montpellier

Chirurgiens dentistes:

Dr Hadî Antoun, Cabinet libéral, Paris
Dr David Bourdin, Cabinet libéral, Cholet
Dr Philippe Collin, Cabinet libéral, Paris

Radiologues :

Dr Farida Benoudiba, APHP, Kremlin-Bicêtre, Paris
Dr Frédéric Dubrulle, CHRU Lille
Dr Laurent Hauret, Cabinet libéral, Bordeaux
Dr Thierry Provensol, Cabinet libéral, Cesson Sévigné
Dr Raphaëlle Souillard-Scemama, APHP, Hôpital Sainte-Anne, Paris

1.3.2 Rôles du groupe de cotation

Le rôle du groupe de cotation a été de répondre au questionnaire élaboré par le groupe de pilotage selon les modalités décrites.

2. Recommandations

Une rhinosinusite chez l'adulte est définie comme une inflammation des cavités nasales et sinusiennes caractérisée par deux ou plusieurs symptômes dont l'un d'entre eux est l'obstruction nasale ou la rhinorrhée (antérieure ou postérieure) plus ou moins associée à une pesanteur faciale ou une hyposmie. Ces signes doivent être accompagnés de signes endoscopiques (polypes, sécrétions, œdème muqueux du méat moyen) et/ou de signes scannographiques à type d'opacités muqueuses du méat moyen et/ou des cavités sinusiennes [1]. L'identification des signes fonctionnels permet de définir le diagnostic de rhinosinusite [1] de guider les orientations étiologiques [2] et d'orienter si nécessaire les examens complémentaires afin de poser un diagnostic. Il est possible de s'aider d'une grille d'évaluation proposée par Dixon et al [3] reposant sur 5 items ayant une sensibilité de 90% et une spécificité de 94% pour dépister une pathologie naso-sinusienne chronique : au cours des 3 derniers mois, en moyenne, à quelle fréquence avez-vous eu les symptômes suivants? (Rhinorrhée antérieure, écoulement postérieur, besoin de se moucher, Algie faciale/ pression, Obstruction nasale). Par ailleurs, l'association syndromique obstruction nasale unilatérale, cacosmie, rhinorrhées mucopurulentes et pesanteur maxillaire évoque une pathologie dentosinusienne pour laquelle un examen bucco-dentaire sera nécessaire [4].

Recommandation 1

Il est recommandé pour le bilan pré-implantaire de rechercher systématiquement par l'interrogatoire une pathologie nasosinusienne (accord fort).

L'ensemble des membres des groupes de pilotage et de cotation donnent un accord fort pour respecter les directives EURATOM 96/29 et 97/43 dans lesquelles il est demandé de trouver la méthode d'imagerie la moins irradiante possible, afin de limiter la dose délivrée aux patients (<https://eur-lex.europa.eu/legal-content/FR/TXT/?uri=CELEX:31996L0029>).

La dosimétrie du cone beam (CBCT) est moindre que celle de l'examen scannographique. Les doses délivrées par les CBCT sont en moyenne 14 à 36 fois plus faibles que celles délivrées par les scanners [5], [6]. Cependant Hofmann et al remarquent à partir de 5 CBCT différents que les dosimétries sont très variables d'un appareil à l'autre, jusqu'à un facteur 6 [7]. Par ailleurs, ces études comparent le CBCT avec le scanner standard et non les nouvelles techniques de scanner basse dose qui délivrent des doses proches de celles du CBCT. Pour Hofmann et al, comparant 3 TDM low-dose et 5 CBCT, les variations de doses sont plus élevées entre les différents CBCT. Les auteurs remarquent qu'avec un scanner à doses équivalentes ou plus faibles qu'un CBCT, la qualité des images obtenues avec un scanner low-doses sont un peu moins bonnes [8] (niveau 2). Widmann et al ont montré dans une revue de la littérature bien menée que les facteurs pouvant influencer la dose de l'examen d'imagerie étaient le voltage (Kv), la puissance du tube (mAs), du pitch (degré de rotation de l'appareil/épaisseur des coupes) et de la collimation [9] (niveau 3).

Recommandation 2

Quelle que soit la technique d'imagerie choisie il faut toujours rechercher la dose d'irradiation la plus faible (accord fort).

L'orthopantomogramme est indispensable pour une évaluation globale de l'état buccodentaire du patient et pour rechercher des pathologies dentaires ou parodontales. Il permet de faire le bilan général de l'état dentaire mais il n'est pas suffisant pour évaluer précisément la qualité et l'épaisseur de l'os. Par ailleurs, certains auteurs ont montré que le résultat d'analyse du sinus maxillaire avec un panoramique dentaire était examinateur dépendant [10]. La comparaison de 93 clichés alvéolaires (359 dents) avec 101 panoramiques dentaires (628 dents) et 1400 CBCT a montré une infériorité nette des deux premiers examens pour déterminer exactement la relation des apex dentaires avec le sinus maxillaire [11] (niveau 3). Une revue de la littérature récente confirme ces résultats notamment quand les apex dentaires joutent ou dépassent le plancher du sinus [12]. L'imagerie tridimensionnelle a par ailleurs montré sa supériorité pour l'analyse des septa sinusiens et la détection des anomalies muqueuses du sinus maxillaire [14, 13, 14] (niveau 3). Le panoramique dentaire n'est donc pas suffisamment fiable pour la détection d'une pathologie naso-sinusienne et pour renseigner sur l'anatomie. Or, l'étude anatomique du sinus maxillaire est souhaitable. Il conviendra de rechercher : des cloisons intra-sinusiennes présentent dans 33 à 58% des cas. La présence de septa rend le décollement de la muqueuse plus difficile et augmente le risque de perforation iatrogène [15, 16]. La présence d'une volumineuse artère antrale sur le trajet de la voie chirurgicale et des variantes anatomiques rétrécissant l'infundibulum maxillaire notamment des cellules péri-orbitaires [17].

Recommandation 3

L'orthopantomogramme n'est pas recommandé pour dépister une pathologie du sinus maxillaire (accord fort).

Recommandation 4

Il est recommandé de réaliser une imagerie tridimensionnelle (CBCT ou TDM) pour le dépistage d'une pathologie du sinus maxillaire lors du bilan pré-implantaire (accord fort).

D'un point de vue du sinus maxillaire, il existe un épaissement muqueux intra-sinusal chez 18% à 66% de sujets sains [18, 19, 20, 21, 22, **Erreur ! Source du renvoi introuvable.**, 23, 25] (Tableau 1). Ces images n'ont pas de corrélation radio-clinique. La morphologie des épaissements muqueux intra-sinusiens sont plans dans près de 47% des cas, et plus rarement nodulaires (30%) et irréguliers (23%). [25, 26] (niveau 4). Ils ne sont pas le reflet d'une pathologie. La plupart des auteurs sont d'accord pour dire que toutes ces anomalies muqueuses sinusiennes n'ont pas de valeur pathologique en dehors d'un contexte clinique et endoscopique nasosinusal particulier auquel elles doivent être corrélées (Avis d'expert, niveau 4). Toutes les études du tableau 1 ont été réalisées chez des sujets sains soit parce que l'examen a été réalisé pour une autre raison qu'une cause ORL (scanner cérébral, orbitaire, CT angiographie), soit dans le cadre d'un bilan orthodontique. Il n'y a pas d'étude proprement dite permettant d'analyser la corrélation entre des anomalies et la réalité d'une pathologie nasosinusiennes et/ou permettant de comparer l'aspect scannographique d'opacités sinusiennes maxillaires entre patients et sujets sains afin d'isoler des caractéristiques radiologiques particulières sauf pour les balles fongiques.

Effectivement certaines opacités peuvent s'intégrer dans un contexte pathologique. C'est le cas des balles fongiques qui représente environ 15 % des causes de chirurgie endoscopique. Elles peuvent être asymptomatiques. L'interrogatoire n'est alors pas informatif. Un tiers des balles fongiques sont découvertes de manière fortuite sur un examen d'imagerie prescrit pour une autre raison. Certaines balles fongiques n'ont pas d'opacité à tonalité calcique ou métallique (21 à 33 %) [27, 28]. Par ailleurs, l'opacification du sinus maxillaire peut être partielle (34%) ou totale (66 %) [28]. Une balle fongique provoque le plus souvent une opacification unilatérale d'une ou plusieurs cavités nasosinusiennes. Cependant les opacités muqueuses associées peuvent être bilatérales dans 46% des cas même en présence d'une opacité à tonalité calcique ou métallique dans une seule des cavités [29]. Ces opacités bilatérales augmentent jusqu'à 70 % en absence d'opacité à tonalité calcique ou métallique, lorsqu'il existe uniquement ou pas des sécrétions rétentionnelles hyperdenses (80 – 150 UH) [29]. Cependant, le score de Lund-Mackay appliqué et comparé à 3 groupes de patients souffrant d'une pathologie inflammatoire d'une ou plusieurs cavités naso-sinusiennes uni ou bilatérale avec opacités calcique ou métallique (groupe 1), avec ou sans sécrétions hyperdenses (groupe 2 et 3) montre une différence significative en faveur d'une extension des opacités muqueuses en l'absence de balle fongique [29]. Une balle fongique peut être responsable d'opacité dans d'autres cavités sinusiennes comme une opacité du sinus maxillaire sans balle fongique peut être que le reflet d'une rhinosinusite plus diffuse.

Recommandation 5

Des pathologies du sinus maxillaire comme les balles fongiques, pouvant être silencieuses, il est recommandé que l'imagerie (CBCT ou TDM) du bilan pré-implantaire inclue la totalité du sinus maxillaire (accord relatif).

Recommandation 6

Il est recommandé pour le bilan pré-implantaire en cas d'antécédents ou de suspicion de pathologie maxillaire à l'interrogatoire, de prescrire une imagerie (CBCT ou TDM) incluant toutes les cavités nasosinusiennes (accord relatif).

Les kystes rétentionnels muqueux, sous-muqueux (KSM) ou pseudo-kystes selon les auteurs se caractérisent par des épaissements muqueux convexes non ostéolytiques typiquement situés au niveau du plancher du sinus maxillaire. Ces images radiologiques ne sont corrélées à aucun symptôme clinique et leur résolution est le plus souvent spontanée et sans traitement [30] (niveau 4). Ces KSM ne

semblent pas associés à la présence de pathologies apicales et parodontales [31] (niveau 4). Plusieurs auteurs s'accordent à dire que ces lésions kystiques bénignes ne constituent pas de contre-indications à la chirurgie de surélévation du plancher sinusien. Leur présence n'est pas associée à une augmentation du pourcentage d'échecs ou de perforations de la muqueuse sinusienne [31, 32,33,34] (niveau 4). Par ailleurs, Wang *et al* ont montré de manière prospective à partir de 17 patients présentant des kystes rétentionnels du sinus maxillaire qui ont été suivis pendant 38 à 102 mois (moyenne 60 mois) que la taille des kystes variait de 1 à 108 mm et que le rapport taille des kystes / taille sinus variait de 12,8 % à 96,9 %. Les suivis ont montré que sept kystes avaient spontanément et complètement disparu, deux avaient une taille réduite, quatre n'avaient pas de changement significatif de taille et cinq avaient une taille plus importante ; La plupart des KSM du sinus maxillaire ont spontanément régressé ou n'ont montré aucun changement significatif de taille à long terme [35] (niveau 3). L'évolution naturelle des KSM du sinus maxillaire se caractérise par une régression spontanée dans 30% des cas et une augmentation de volume dans 8 à 20% des cas [36]. Carter *et al* à partir d'une étude observationnelle de 1175 panoramiques dentaires, ont retrouvé 114 patients (9,7%) avec des images de kystes rétentionnels. Onze patients (9,7%) ont signalé des antécédents d'allergies, neuf (7,9%) étaient asthmatiques et 21 (19,6%) étaient des fumeurs actuels. Par rapport aux témoins, l'association entre chacun de ces résultats et la présence de KSM n'était pas significative : 44,3% des KSM ont été détectés en novembre, décembre et janvier, contre seulement 8,6% en avril, mai et juin : cette variation était significative ($\alpha = 0,01$). L'augmentation marquée de la prévalence des KSM pendant les mois froids confirme le concept selon lequel les variations saisonnières peuvent être associées à une incidence accrue des incidentalomes [37] (niveau 3). Il ne semble pas y avoir de lien entre la présence d'un KSM et un dysfonctionnement ostioméatal [36]. Moins de 5% des KSM deviennent symptomatiques [38]. Dans la majorité des cas, aucun traitement n'est nécessaire et seuls les kystes symptomatiques nécessitent une exérèse chirurgicale. En cas de projet de chirurgie implantaire, la découverte d'un KSM maxillaire asymptomatique, quelle que soit sa taille, ne semble pas être un facteur de risque de complication [39].

Recommandation 7

La découverte fortuite d'un épaissement muqueux ou d'un kyste sous-muqueux (ou kyste rétentionnel) du plancher sinusien, n'est pas une contre-indication à la chirurgie de surélévation du plancher sinusien, en l'absence d'antécédents ou de suspicion de pathologie maxillaire à l'interrogatoire (accord fort).

Recommandation 8

En raison de leur caractère exceptionnellement pathologique, les épaissements muqueux et les kystes sous-muqueux (ou kyste rétentionnel) du plancher du sinus maxillaire n'ont pas systématiquement besoin d'être traités avant la chirurgie de surélévation du plancher sinusien (accord relatif).

Pour les balles fongiques du sinus maxillaire, les opacités à tonalités calciques ou métalliques sont retrouvées sur 68 à 79 % des scanners sinusiens pré-opératoires [27, 28]. Certaines balles fongiques n'ont pas ce type d'opacités. Lorsque l'opacité de la cavité est partielle sans opacité métallique ou calcique, une surface irrégulière sans niveau hydro-aérique est alors fortement évocatrice [28]. Par ailleurs, la présence d'une balle fongique dans la cavité maxillaire pendant plusieurs mois provoque parfois l'apparition d'un aspect soufflé, d'une lyse du processus unciforme et un élargissement du méat moyen, d'une hyperostose et d'un épaissement des autres parois du sinus, d'une opacification hétérogène de la cavité sans niveau hydro-aérique associé à un épaissement muqueux classique. Tous ces signes scannographiques indirects ont montré une différence significative pré-opératoire en faveur d'une pathologie maxillaire fongique en comparaison d'un groupe témoin de rhinosinusites chroniques unilatérales autres [41, 28]. Avec ou sans opacité à forte densité, l'hyperostose des parois latérales du sinus maxillaire est présente respectivement dans 92 et 87 % des cas que le sinus soit partiellement ou totalement opacifié [28, 42].

L'inflammation chronique à polynucléaires neutrophiles de la muqueuse nasosinusienne provoque une sclérose et une hyperostose réactionnelle. Il s'agit d'un signe indirect d'une pathologie inflammatoire active dans les pathologies infectieuses chroniques. Un tel constat lors d'un bilan pré implantaire nécessite un examen nasofibroscopique et le traitement du sinus pathologique (Avis d'expert).

Recommandation 9

Il est recommandé lors du bilan pré-implantaire en cas d'images muqueuses accompagnées d'opacités à tonalités calciques ou métalliques de demander un avis ORL avant la chirurgie de surélévation du plancher sinusien (accord fort).

Recommandation 10

Il est recommandé lors du bilan pré-implantaire en cas d'images muqueuses asymptomatiques associée(s) à des anomalie(s) du cadre osseux du sinus maxillaire, de demander une imagerie tridimensionnelle (CBCT ou TDM) de toutes les cavités nasosinusiennes et un avis ORL (accord relatif).

Recommandation 11

Il est recommandé de traiter toutes les pathologies du sinus maxillaire représentant une contre-indication à la chirurgie de surélévation du plancher sinusien (accord relatif).

Recommandation 12

Il est recommandé de ne pas réaliser une chirurgie de surélévation du plancher du sinus maxillaire en cas de suppurations maxillaires aiguës ou chroniques (accord fort).

La survenue d'une inflammation maxillaire après surélévation du plancher semble plus fréquente chez les patients souffrant déjà d'une RSC [43, 44] (niveau 3). Pour cette raison, tous les patients doivent être dépistés afin de chercher des antécédents de rhinosinusites avant une procédure de sinus lift. Les patients ayant des antécédents de rhinosinusites doivent être adressés en consultation d'ORL pour confirmation du diagnostic et, le cas échéant pour traitement afin de réduire le risque de complications et augmenter le succès de la procédure [43].

Le diagnostic de RSC est posé en présence des critères anamnestiques associés aux critères endoscopiques et/ou radiologiques [1]. Une fois le diagnostic de RSC établi, le scanner ou le CBCT est le plus souvent nécessaire afin de caractériser précisément l'atteinte. L'absence d'anomalie radiologique sinusienne remet en question le diagnostic de RSC et doit faire orienter les recherches étiologiques vers une rhinite chronique (allergique ou non), une pathologie ophtalmologique, dentaire ou neurologique, dont les symptômes peuvent mimer ceux de la RSC. En présence d'opacités scannographiques, il est classique de distinguer les RSC :

- Localisées : antérieure touchant le sinus maxillaire, frontal et/ou l'ethmoïde antérieur, postérieure touchant l'ethmoïde postérieur et/ou le sphénoïde. Elles sont la plupart du temps unilatérales.
- Diffuses : qui concernent à la fois, les sinus antérieurs et postérieurs. Elles sont majoritairement bilatérales plus ou moins symétriques.

Dans la majorité des cas, les RSC représentent des contre-indications temporaires à la chirurgie implantaire. Elles nécessitent une prise en charge thérapeutique spécifique et un contrôle respectant un

délai de guérison ou de stabilisation. La polypose nasosinusienne (PNS) est une maladie inflammatoire chronique diffuse des cavités nasosinusiennes. Elle touche 1 à 5 % de la population générale [45]. Les mécanismes physiopathologiques de la PNS sont mal connus [46]. L'endoscopie nasale permet le diagnostic en montrant des polypes inflammatoires plus ou moins symétriques émergeant des méats moyens et supérieurs. La TDM des sinus est indiquée en cas de doute diagnostique ou avant chirurgie. Le traitement de la PNS repose sur la corticothérapie locale par voie nasale et les cures courtes de corticoïdes par voie générale. Le traitement chirurgical est proposé en cas de corticorésistance [1]. Une PNS stable et contrôlée sous traitements bien conduits n'est pas une contre-indication à une chirurgie implantaire.

Recommandation 13

Lorsqu'un patient est atteint d'une rhinosinusite chronique œdémateuse telle que la polypose nasosinusienne, il est recommandé de demander un avis ORL car elle doit être traitée et contrôlée avant la chirurgie de surélévation du plancher sinusien. Elle peut représenter une contre-indication transitoire (accord fort).

En l'absence de critères clinique de RSC, les symptômes rhinologiques du patient sont à mettre en relation avec une rhinite chronique. La première cause de rhinite chronique est représentée par la rhinite allergique qui touche près de 25 à 30% de la population européenne [47]. Il n'a pas été mis en évidence de relation robuste entre la rhinite chronique et la sinusite maxillaire chronique. En conséquence, la rhinite chronique notamment allergique n'est pas une contre-indication à la chirurgie implantaire.

Recommandation 14

Une rhinite allergique contrôlée n'est pas une contre-indication à la chirurgie du plancher sinusien (accord fort).

Après un épisode inflammatoire, en raison du délai de cicatrisation de la muqueuse nasosinusienne de 3 à 4 semaines pour un retour à la normale, il existe un retard à la normalisation des images radiologiques laissant persister des opacités dans les cavités alors que l'état clinique est amélioré ou normalisé et que le processus pathologique est contrôlé (avis d'expert). Par ailleurs en raison de la fréquence des incidentalomes (cf supra), toutes images radiologiques muqueuses persistantes doit être remise dans son contexte clinique afin d'établir ou pas une corrélation clinique – endoscopique et radiologique. Il est donc raisonnable d'attendre ce délai avant de réaliser un contrôle post-traitement (avis d'expert).

Recommandation 15

Il est recommandé d'attendre au moins un mois, avant de réaliser une imagerie tridimensionnelle pour un bilan pré-implantaire, après la résolution d'une rhinite aiguë ou après le traitement d'une pathologie rhinomaxillaire (accord fort).

Recommandation 16

Il est recommandé que l'ORL confirme la guérison de la pathologie maxillaire avant d'entreprendre la chirurgie de surélévation du plancher du sinusien (accord relatif).

Le taux de succès des procédures pré-implantaires, en particulier le sinus-lift, et des implants dentaires est élevé. Cependant, le taux de complication post-opératoires varie entre 0 à 22% des patients [48, 49, 50, 51, 52]. Les antécédents médico-chirurgicaux peuvent contre-indiquer une chirurgie pré-implantaire et implantaire notamment en cas de haut risque d'endocardite infectieuse. Le rapport bénéfice/risque

d'une implantation est discuté pour chaque cas avec le cardiologue, la chirurgie pré-implantaire étant actuellement contre-indiquée [53]. Les recommandations de la Société Française d'Anesthésie réanimation de 2018 recommandent une antibioprofylaxie dans certaines cardiopathies identifiées ou chez les patients à haut risque en fonction du type de procédure comme la chirurgie dentaire uniquement si l'intervention est gingivale ou de la région péri-apicale de la dent, ou entraînant une perforation de la muqueuse orale. La SFAR recommande 2 g d'amoxicilline orale ou IV 30 à 60 min avant la procédure (<https://sfar.org/antibioprofylaxie-en-chirurgie-et-medecine-interventionnelle-patients-adultes-2017/>).

Dans la population générale, la plupart des études publiées proposent une antibiothérapie prophylactique pour les actes invasifs, qu'il s'agisse d'une surélévation avec ou sans matériau quelle que soit la voie d'abord. Comme le souligne l'Agence Nationale de Sécurité du Médicament (ANSM), pour autant, aucune étude comparative ne propose d'évaluer son intérêt. En 2010, une antibiothérapie prophylactique est recommandée pour la surélévation du plancher sinusien et relève d'un accord professionnel (www.ansm.sante.fr/var/ansm_site/.../adaa00a42032d7120262d3c1a8c04a60.pdf). Concernant les inflammations post-sinus lift, on ne retrouve dans la littérature que des études de niveau 3. Une sinusite postopératoire complique un sinus lift dans 8,4 % des cas selon Schwarz et al [54]. De manière pragmatique, l'hémorosinus est une suite opératoire relativement fréquente mais sans danger. Elle justifie par contre d'une antibiothérapie prophylactique systématique post-opératoire (avis d'expert).

En accord avec l'ANSM et pour la population normale, considérant l'absence de différences significatives avec ou sans antibioprofylaxie dans les études, la faiblesse des conclusions des méta-analyses et le faible taux de complications infectieuses, l'antibiothérapie prophylactique n'est pas indiquée avant la pose d'implant dentaire (Accord professionnel) ([http://ansm.sante.fr/Dossiers/Antibiotiques/Odonto-Stomatologie/\(offset\)/5](http://ansm.sante.fr/Dossiers/Antibiotiques/Odonto-Stomatologie/(offset)/5)). Cependant des infections aiguës ou chroniques peuvent résulter de fautes d'asepsie ou à la suite de la contamination du sinus maxillaire par la flore buccale dans des conditions chirurgicales aseptiques ou bien d'une migration du matériau dans le sinus. Il est rare que le matériau soit évacué spontanément par la cavité nasale. Sa présence dans le sinus maxillaire peut provoquer une sinusite maxillaire aiguë ou chronique et son extraction, le plus souvent par méatotomie est alors obligatoire. En l'absence de ce geste, la sinusite peut s'étendre réalisant alors une pansinusite antérieure. Toute antibiothérapie, même prolongée, restera inefficace sans drainage sinusien. Dans l'étude de Schwarz *et al* [54], les facteurs de risque retrouvés de sinusite post opératoires sont l'âge, le tabac, la perforation de la muqueuse sinusienne et l'épaisseur de l'élévation du plancher du sinus maxillaire. Ces facteurs de risque liés au patient et à la procédure doivent être pris en compte par le praticien, surtout lorsqu'ils sont associés [54]. La perforation muqueuse serait statistiquement associée à un taux plus élevée de sinusite post opératoire [55, 56,57]. Il semblerait que seules les grandes perforations de la muqueuse du sinus maxillaire aient une probabilité plus élevée d'entraîner une décharge des fragments des matériaux dans le sinus maxillaire menant à la sinusite maxillaire [43].

Recommandation 17

En accord avec l'ANSM (Agence Nationale de Sécurité du Médicament), il est recommandé d'utiliser une antibiothérapie prophylactique en cas de chirurgie de surélévation du plancher sinusien avec ou sans matériau de comblement (accord relatif).

Recommandation 18

Devant toute migration du matériau de surélévation au-delà de la muqueuse sinusienne entraînant une complication infectieuse, une antibiothérapie à large spectre incluant les germes anaérobies est recommandée (accord relatif).

3. Argumentaire bibliographique

Les objectifs de cet argumentaire sont de faire le point sur les données publiées, d'en évaluer leur niveau de preuve selon la méthode proposée par la Haute Autorité de Santé (H.A.S.), d'en extraire les données les plus fiables, d'en connaître les manques afin d'être force de propositions pour des recommandations de bonnes pratiques.

3.1 Analyse de l'infrastructure du maxillaire

3.1.1 Analyse Clinique pré-implantaire

L'objectif du traitement implantaire est de permettre une réhabilitation prothétique de manière esthétique et fonctionnelle avec un succès à long terme pour remplacer une ou plusieurs dents manquantes.

Le bilan thérapeutique a pour objectif d'évaluer les facteurs locaux et généraux pouvant influencer le pronostic de la thérapeutique implantaire.

Les observations initiales permettent de recueillir le motif de consultation et les souhaits du patient en termes de réhabilitation fonctionnelle et esthétique, de faire une analyse de son profil psychologique ainsi que sa motivation à suivre un traitement parfois complexe.

3.1.1.1 Interrogatoire

L'anamnèse vise à rechercher :

- des contre-indications à une chirurgie implantaire
- des facteurs de risque de complications
- une pathologie nasosinusienne
- allergies
- habitudes de vie et conduites addictives : tabac, alcool, drogues
- habitudes d'hygiène bucco-dentaire, parafunctions (bruxisme)
- ancienneté et étiologies de la perte dentaire (carieuse, parodontale, traumatique, iatrogénique, génétique)
- les antécédents médico-chirurgicaux et les traitements en cours pouvant contre-indiquer une chirurgie pré-implantaire et implantaire (en cas de haut risque d'endocardite infectieuse le rapport bénéfice/risque d'une implantation est discuté pour chaque cas avec le cardiologue, la chirurgie pré-implantaire étant actuellement contre-indiquée, radiothérapie oro-faciale en fonction des champs d'irradiation et de la dose reçue, traitements anti-résorptifs osseux dans le cadre de pathologies malignes, hémopathies, immunodépression sévère, troubles comportementaux sévères) [53]
- les coordonnées du médecin traitant

L'interrogatoire orienté ORL doit préciser la présence d'un ou plusieurs symptômes associés à une possible pathologie nasosinusienne. L'identification des signes fonctionnels permet de définir le diagnostic de rhino-sinusite [1] et de guider les orientations étiologiques [2]. L'acronyme PADORES correspondant à :

- P : prurit ou démangeaisons nasales
- A : anosmie, hyposmie et/ou dysosmie
- D : douleurs nasosinusiennes
- O : obstruction nasale
- R : rhinorrhée
- E : éternuements en salve
- S : saignement, épistaxis

Cet interrogatoire permettra d'orienter si nécessaire les examens complémentaires afin de poser un diagnostic. Il est possible de s'aider d'une grille d'évaluation proposée par Dixon et al [3] reposant sur 5

items ayant une sensibilité de 90% et une spécificité de 94% pour dépister une pathologie nasosinusienne chronique : au cours des 3 derniers mois, en moyenne, à quelle fréquence avez-vous eu les symptômes suivants ?

	Jamais	1 à 4 x / mois	2 à 6 x / Sem	Quotidien
Rhinorrhée antérieure	<input type="checkbox"/>	<input type="checkbox"/>	<input type="checkbox"/>	<input type="checkbox"/>
Écoulement postérieur	<input type="checkbox"/>	<input type="checkbox"/>	<input type="checkbox"/>	<input type="checkbox"/>
Besoin de se moucher	<input type="checkbox"/>	<input type="checkbox"/>	<input type="checkbox"/>	<input type="checkbox"/>
Algie faciale/ pression	<input type="checkbox"/>	<input type="checkbox"/>	<input type="checkbox"/>	<input type="checkbox"/>
Obstruction nasale	<input type="checkbox"/>	<input type="checkbox"/>	<input type="checkbox"/>	<input type="checkbox"/>

Score : jamais = 0, 1 à 4 fois par mois = 1, 2 à 6 fois par semaines = 2, et quotidien = 3

Note rapportée comme moyenne des 5 items, test + si moyenne > 1

Par ailleurs, l'association syndromique obstruction nasale unilatérale, cacosmie, rhinorrhées mucopurulentes et pesanteur maxillaire évoque une pathologie dentosinusienne pour laquelle un examen bucco-dentaire sera nécessaire [4].

3.1.1.2 L'examen clinique

L'analyse pré-thérapeutique permet d'évaluer le volume osseux disponible, la quantité et la qualité des tissus mous et l'état des dents adjacentes ainsi que l'occlusion. Il comporte à la fois un examen exo et endo-buccal.

a) Examen exobuccal

L'examen clinique exobuccal a pour objectifs de déterminer les éléments esthétiques et fonctionnels pouvant orienter le traitement implantaire et de dépister d'éventuelles pathologies. Il se fait en examinant le visage au repos, en dynamique et à la palpation. Il consiste à examiner les éléments suivants :

- Examen de la symétrie du visage selon les différents référentiels (lignes bipupillaire et bicommissurale, plan sagittale médian), profil du visage normal, convexe ou concave (angle formé par les lignes joignant la glabella, le point sous-nasal et le pogonion), harmonie des différents étages de la face,
- Dimension verticale d'occlusion,
- Ligne du sourire (classification de Liebart et al 2004 [58]) qui peut avoir une influence sur le choix de la technique pré-implantaire et implantaire.
 - Classe 1 : ligne du sourire très haute (apparentée au sourire gingival)
 - Classe 2 : ligne du sourire haute (1 à 2 mm de gencive marginale visible au-dessus de la jonction amélo-cémentaire)
 - Classe 3 : ligne du sourire moyenne (la jonction amélo-cémentaire est masquée mais les espaces interdentaires ou papilles sont visibles)
 - Classe 4 : Le parodonte n'est pas visible
 - Ouverture buccale, elle doit être suffisante pour pouvoir passer les instruments lors de la chirurgie et des étapes prothétiques (incidence sur la mise en place des implants, utilisation des ostéotomes)
 - Aspects des téguments
 - Examen des articulations temporo-mandibulaires (claquement, craquement, déviation du chemin d'ouverture, douleurs)

- Soutien tissulaire des joues et des lèvres

b) Examen endo-buccal

Il consiste à évaluer les éléments suivants :

- Examen de la muqueuse orale (freins et brides muqueuses, présences de pathologies)
- Examen parodontal (hygiène bucco-dentaire, inflammation gingivale, saignement gingival, profondeur de poches, récessions, mobilité, présence d'une maladie parodontale, biotype parodontal)

La classification de Maynard et Wilson [59] est fondée sur la morphologie des tissus parodontaux. Cette classification permet d'attirer l'attention des cliniciens sur les variations de l'épaisseur des procès alvéolaires et de la dimension du tissu kératinisé :

- Type I : dimension normale de tissu kératinisé (3 à 4 mm : parodonte épais) et épaisseur vestibulolinguale normale du procès alvéolaire.
- Type II : dimension de tissu kératinisé réduite (moins de 2 mm) et épaisseur vestibulolinguale normale du procès alvéolaire.
- Type III : dimension normale de tissu kératinisé (3 à 4 mm : parodonte épais) et épaisseur vestibulolinguale du procès alvéolaire amoindrie.
- Type IV : dimension de tissu kératinisé réduite et épaisseur vestibulolinguale du procès alvéolaire amoindrie ; il existe un fort potentiel de récessions.

- Examen dentaire (carie, malposition dentaire, évaluation des restaurations, qualité des traitements endodontiques)

- Caractérisation de l'édentement : type (terminal, intercalaire, unilatéral, bilatéral, complet), nature de l'arcade antagoniste (naturelle, prothèse fixe ou amovible), longueur.

- Examen des crêtes : la largeur de la crête osseuse disponible est mesurée entre la corticale externe et interne. Elle doit permettre à l'implant d'être recouvert sur toutes ses faces de 1mm. La résorption osseuse peut avoir plusieurs origines (pathologique, congénitale, iatrogène). Plusieurs classifications ont été proposées pour évaluer cette résorption parmi lesquelles, la classification de Seibert [60] qui permet d'évaluer les différentes pertes osseuses alvéolaires :

- Classe I insuffisance dans le sens horizontale, hauteur normale
- Classe II insuffisance dans le sens vertical, épaisseur normale
- Classe III insuffisance horizontale et verticale

Cette classification a été modifiée par Wang et Al-Schammari [61] qui ont associé chaque classe en petit (<3mm), moyen (entre 4 et 6mm) et gros défaut (>7 mm).

La classification de Misch [62] des déficits verticaux maxillaires permet une aide à la décision thérapeutique :

- SA 1 : hauteur résiduelle > 12mm permettant la pose d'implants sans augmentation sinusienne
- SA 2 : hauteur résiduelle entre 8 et 12 mm permettant la pose d'implant avec une technique des ostéotomes de Summers [63, 64]
- SA 3 : hauteur résiduelle entre 5 et 8 mm pose des implants et soulevé de sinus par abord latéral
- SA 4 : hauteur résiduelle entre 0 et 5 mm soulevé de sinus et pose différée des implants

Il est à noter que cette classification date de 1987, époque pour laquelle les implants courts n'étaient pas encore développés.

- Examen occlusal rapports intra arcade et inter arcades (en statique et en dynamique, hauteur prothétiquement utilisable). L'espace prothétique disponible est un facteur primordial pour la restauration. Cet espace en occlusion doit être au minimum de 6 mm pour permettre une réhabilitation prothétique.

3.1.2 Analyse radiologique pré-implantaire

3.1.2.1 Evaluation et comparaison de l'orthopantomogramme, du denta scanner et du cone beam

Les méthodes d'imagerie utiles à l'exploration dentaire sont des techniques irradiantes, toutes issues de la mise en évidence en 1895 des rayons X et de leur phénomène d'absorption. A partir de cette découverte, effectuée par le Professeur Wilhelm Conrad Röntgen, il a été possible d'obtenir une imagerie de projection en deux dimensions (2D), d'un volume en trois dimensions (3D), soumis à des rayons X, émis en faisceau conique.

En 1944, Paatero a réalisé l'orthopantomogramme (OPT), en décalant le maxillaire par rapport à l'axe de rayonnement, permettant ainsi de visualiser la mandibule et le maxillaire, courbes, sur toute leur étendue et sur une seule image 2D.

Au début des années 1970, l'invention de la tomодensitométrie (TDM) ou scanner ou Computed Tomography (CT), a permis d'obtenir, avec une irradiation plus importante, un volume 3D à partir de coupes, avec une résolution spatiale forte et la possibilité d'étudier les parties molles.

Puis à l'issue des directives EURATOM 96/29 et 97/43, il a été nécessaire de trouver la méthode d'imagerie la moins irradiante possible, afin de limiter la dose délivrée aux patients. Le Cone Beam CT (CBCT), obtenu à partir d'un faisceau conique, a vu le jour dans ce but, à la fin des années 1980. Il constitue pour certains auteurs aujourd'hui l'examen de choix pour l'imagerie dentomaxillaire [65].

La TDM avec reconstruction dentascanner® et le cone beam ont trois grandes indications communes :

- le bilan pré-implantologie ;
- la recherche d'éléments infectieux ;
- le bilan étiologique de douleurs dentaires.

Dans le cadre du bilan pré-implantaire, ces deux examens, par leur résolution spatiale accrue comparativement au panoramique dentaire, permettent de poser l'indication opératoire et de planifier la chirurgie de manière rigoureuse en prévoyant le nombre, la répartition, le diamètre, la longueur et l'orientation des implants. Ces deux examens peuvent être réalisés avec un guide endobuccal et leur interprétation peut être couplée à l'utilisation d'un logiciel de simulation. L'imagerie en coupe a une valeur médicolégal.

L'imagerie dentaire et par extension dentosinusienne a nettement progressé ces dernières décennies, prenant en compte la nécessité d'augmenter les résolutions en contraste et spatiales, tout en respectant le principe d'irradiation aussi minimale que possible

Elle doit être justifiée, optimisée, la moins irradiante possible. Le praticien doit fournir au patient les images et un compte rendu, sur lequel toutes les structures présentes sont analysées.

Il est important de signaler que l'analyse du maxillaire dans l'optique d'une surélévation du plancher sinusien, doit inclure le plancher sinusien et l'ostium du sinus maxillaire.

Les coupes sont reconstruites pour obtenir un panoramique dentaire et des coupes orthogonales aux dents, à partir d'une courbe axiale de référence à fournir au clinicien. Ces coupes doivent être

numérotées et fournies à l'échelle 1/1, avec échelle de mesure, épaisseur et espacement des coupes notés sur chaque image [66] (niveau 4).

La TDM et le CBCT sont aujourd'hui réalisés dans le cadre du bilan pré-implantaire et peu d'études en évaluent l'intérêt comparatif.

3.1.2.1.1 *Rappel sur les techniques d'imagerie en coupe*

a) L'orthopantomogramme

L'orthopantomogramme est indispensable pour une évaluation globale de l'état buccodentaire du patient et pour rechercher des pathologies dentaires ou parodontales. Il permet de faire le bilan général de l'état dentaire mais il n'est pas suffisant pour évaluer précisément la qualité et l'épaisseur de l'os. Par ailleurs, certains auteurs ont montré que le résultat d'analyse du sinus maxillaire avec un panoramique dentaire était examinateur dépendant [10]. La comparaison de 93 clichés alvéolaires (359 dents) avec 101 panoramiques dentaires (628 dents) et 1400 Cone beam a montré une infériorité nette des deux premiers examens pour déterminer exactement la relation des apex dentaires avec le sinus maxillaire [11] (niveau 3). Une revue de la littérature récente confirme ces résultats notamment quand les apex dentaires jouxtent ou dépassent le plancher du sinus [12]. L'imagerie tridimensionnelle a par ailleurs montré sa supériorité pour l'analyse des septa sinusiens et la détection des anomalies muqueuses du sinus maxillaire [13,14] (niveau 3). Le panoramique dentaire n'est donc pas suffisamment fiable pour la détection d'une pathologie nasosinusienne et pour renseigner sur l'anatomie. Or, l'étude anatomique du sinus maxillaire est souhaitable. Il conviendra de rechercher : des cloisons intra-sinusiennes présentent dans 33 à 58% des cas. La présence de septa rend le décollement de la muqueuse plus difficile et augmente le risque de perforation iatrogène [15,16]. La présence d'une volumineuse artère antrale sur le trajet de la voie chirurgicale et des variantes anatomiques rétrécissant l'infundibulum maxillaire notamment des cellules péri-orbitaires [17].

b) Tomodensitométrie

La TDM permet, avec de très bonnes résolutions spatiales en contraste, d'analyser finement les structures osseuses, de faire un bilan dentaire et sinusien précis, avec un champ d'étude large (mandibule, maxillaire, sinus maxillaires) [66]. Elle permet une acquisition volumique sur les scanners multibarettes, des images 2D multi planaires (dentascanner, panoramique dentaire), obtenues par reconstruction d'images natives, ainsi que des images « volumiques » 3D, par superposition de coupes. Les voxels constituant ce volume n'ont, sauf exception, pas une forme cubique : le volume est dit anisotrope ; la résolution spatiale varie en fonction de l'orientation des coupes.

Le patient est placé en décubitus dorsal, tête immobilisée, avec cale intra buccale. L'acquisition volumique se fait soit dans le plan occlusal, soit dans le plan maxillaire (plan palatin) ou mandibulaire (rebord basilaire) suivant la méthode de travail du chirurgien (logiciel de simulation ou film) et le type de scanner (statif inclinable ou non).

L'exploration des deux arcades nécessitera deux acquisitions. Les coupes sont reconstruites pour obtenir un panoramique dentaire et des coupes orthogonales aux dents, à partir d'une courbe axiale de référence à fournir au clinicien. Ces coupes doivent être numérotées, et fournies à l'échelle 1/1, avec échelle de mesure, épaisseur et espacement des coupes notés sur chaque image [67] (niveau 4).

Grâce à une échelle de densité, allant du noir au blanc (échelle Hounsfield) et correspondant au degré de radio-absorption des tissus, et de la possibilité de varier les contrastes manuellement, l'analyse des parties molles est possible. Elle pourra être optimisée si besoin par une injection de produit de contraste, en l'absence d'insuffisance rénale et d'allergie à l'iode. Toutefois, en cas de découverte d'images d'allure tumorale, l'imagerie par Résonance magnétique (IRM) optimisera ce bilan des parties molles, évitant l'injection de produit de contraste iodé.

Les résultats de la tomodensitométrie peuvent être limités par :

- sa très grande susceptibilité aux artefacts métalliques,

- les artéfacts de mouvement, dus aux mouvements du patient lors de l'acquisition. (Tremblements, mâchonnements),
- l'hétérogénéité de densité de l'os spongieux dentaire, rendant délicate l'analyse de la minéralisation d'une arcade,
- une trop faible minéralisation osseuse, qui peut rendre difficile la visualisation du canal mandibulaire.

c) CB-CT

Cette imagerie est basée sur l'acquisition d'un volume, grâce à un ensemble solide tube à rayons X – capteur plan, qui tourne autour de la tête du patient pendant une émission pulsée ou continue de rayons X. Une série d'images est ainsi recueillie sur le capteur plan pendant la rotation puis est traitée par ordinateur pour aboutir à l'obtention d'un volume numérique de forme cylindrique. L'ordinateur utilise ce volume pour reconstruire trois séries de coupes parallèles entre elles selon trois plans orthogonaux. Comme en scanner, il est donc possible d'obtenir des reconstructions dites multiplanaires (MPR) (axiales, coronales et sagittales), qui peuvent être complétées si besoin par des reconstructions obliques. Les images obtenues sont en 2D et 3D [68].

3.1.2.1.2 Comparaison TDM vs CB-CT

a) Position d'acquisition

TDM : le patient est placé en décubitus dorsal, tête immobilisée, avec cale intrabuccale.

CBCT : le patient est examiné en station verticale, debout ou assis, tête immobilisée. Cependant, un constructeur (NewTom®) a développé une machine où le patient est installé en décubitus dorsal.

La position assise peut générer plus d'artéfacts de mouvement.

b) Durée d'acquisition

TDM : elle est très brève, moins de 5 secondes.

CBCT : la durée d'acquisition est plus longue, environ 30 secondes.

L'allongement du temps d'acquisition peut générer un flou cinétique en CBCT plus important qu'en TDM.

c) Résolution spatiale

Les images 2D et 3D sont d'une grande précision, notamment en matière de structure osseuse, et ce dans toutes les directions de l'espace.

La résolution spatiale du CBCT est au moins égale à celle du scanner, et peut même la dépasser en utilisant des petits champs. Toutefois le bilan prégreffe nécessitant un grand champ la résolution spatiale des deux techniques devient équivalente.

Deux études ont comparées la précision et la fiabilité de la mesure de la crête édentée sur cadavres (hauteur et largeur pour le maxillaire, par rapport à l'axe osseux) en tomographie et cone beam, comparativement aux mesures anatomiques :

- Al-Ekrish et al. [69] sur tissu sec, mettent en évidence pour les deux examens des erreurs statistiquement significatives de mesure (moyenne globale : 0,49 mm pour CBCT et 0,75 mm pour TDM). Les mesures sont plus précises en CBCT, possiblement en raison d'un axe de reconstructions erroné en TDM. Le caractère opérateur dépendant de la précision des mesures est cependant plus marqué en CBCT. Au total, il est recommandé de considérer la possibilité d'une surestimation des mesures du site implantaire de 1 mm sur CBCT ou TDM.

- Loubele et al. [70] sur tissu mou, mettaient en évidence une erreur de mesure en moyenne de 0,4 mm comparativement à l'anatomie, quel que soit le mode d'imagerie, avec une précision des mesures identiques en CBCT et en TDM.

d) Facteurs d'influence de la qualité des images

Lofthag-Hansen *et al* ont montré sur une étude prospective que les paramètres d'exposition au CBCT en termes de tailles de champ (3 champs différents), de kV (5 situations), de mA (5 situations) et du degré de rotation (360 ou 180°) avaient une influence sur la qualité des images obtenues et qu'un compromis devait être recherché en fonction des objectifs diagnostiques attendus de l'examen [71] (niveau 2)

Choi et al ont montré que différents protocoles d'exposition par CBCT (Dinova 3 CBCT scanner, 60-110 kV, 4-10 mA) pouvaient avoir une influence sur la qualité des images en termes de ratio contraste/bruit et uniformité et avoir une influence sur leur interprétation par les opérateurs [72] (niveau 2).

La comparaison de 5 CBCT contre 3 TDM a montré que les CBCT produisaient moins d'artéfacts que la TDM au voisinage des structures métalliques denses (matériels chirurgicaux et prothétiques, couronnes dentaires, corps étrangers métalliques intra sinusiens, implants cochléaires) [7, 8] (niveau 2).

Pour la TDM, grâce à une échelle de densité, allant du noir au blanc (échelle Hounsfield) et correspondant au degré de radio-absorption des tissus, et de la possibilité de varier les contrastes manuellement, l'analyse des parties molles est possible.

Pour le CBCT, la dose d'irradiation délivrée étant faible, l'échelle des densités est beaucoup moins large que celle de la TDM [8] (niveau 2) mais elle est suffisante pour détecter des anomalies muqueuses.

e) Dose d'irradiation délivrée

La dosimétrie du cone beam est moindre que celle de l'examen scannographique.

Pour Loubele et al [70], qui ont évalué et comparé les doses délivrées par 3 CBCT et 3 TDM (dont un avec 4 et un avec 16 barrettes) pour les différentes applications maxillofaciales, sur un fantôme, avec mesures de la dosimétrie par thermoluminescence. Les doses délivrées par les CBCT sont en moyenne 14 à 36 fois plus faibles que celles délivrées par les scanners. Pour Suomalainen *et al* [6], qui ont analysés les mêmes paramètres sur 4 CBCT et 2 TDM sur un fantôme, les résultats sont identiques.

Cependant Hofmann et al remarquent à partir de 5 cone beam différents que les dosimétries sont très variables d'un appareil à l'autre, jusqu'à 6 fois plus [8].

Ces études comparent le CBCT avec le scanner standard et non les nouvelles techniques de scanner basse dose qui délivrent des doses proches de celles du CBCT. Pour Hofmann et al, comparant 3 TDM low-dose et 5 CBCT, les variations de doses sont plus élevées entre les différents CBCT. Les auteurs remarquent qu'avec un scanner à doses équivalentes ou plus faibles qu'un CBCT, la qualité des images obtenues avec un scanner low-doses sont un peu moins bonnes [7] (niveau 2).

Widmann *et al* ont montré dans une revue de la littérature bien menée que les facteurs pouvant influencés la dose de l'examen d'imagerie étaient le voltage (kV), la puissance du tube (mAs), du pitch (degré de rotation de l'appareil/épaisseur des coupes) et de la collimation [9] (niveau 3).

3.1.2.2 Analyse dentaire et parodontie

Le risque d'échec implantaire augmente si la zone à implanter n'est pas saine. L'objectif est donc de rechercher des lésions dentaires et /ou parodontales sur les dents contiguës à la zone à implanter, qui contre indiqueraient la mise en place des implants ou qui seraient à traiter avant la mise en place de ceux-ci. Il est important d'assainir le parodonte et stabiliser la maladie avant d'envisager tout traitement à visée implantaire,

L'imagerie recherchera :

- des lésions carieuses,
- des lésions osseuses péri apicales ou latéro-radicales,
- des lésions parodontales,
- des fractures radicales.

3.1.2.3 Analyse du contenant : morphologie sinusienne et caractéristiques osseuses

3.1.2.3.1 Analyse osseuse

L'imagerie en coupe permet une étude tridimensionnelle qualitative et quantitative avec reconstructions coronales obliques type dentascanner à l'échelle 1/1. Elle inclut la planification éventuelle d'une augmentation du tissu osseux.

a) Analyse quantitative

Après avoir repéré le site à implanter et les coupes coronales obliques correspondantes sur le topogramme, on mesurera la largeur de crête et la hauteur d'os disponible sur les coupes coronales obliques. Il faudra analyser ces mesures sur la coupe centrale mais aussi sur la coupe adjacente en mésial et en distal (distante chacune de 2mm) pour obtenir une étude volumique sur 6mm (l'implant ayant un certain diamètre).

- Largeur de crête

La largeur d'os disponible est mesurée entre la corticale interne et externe sur la crête alvéolaire de la région à implanter. La largeur de crête doit permettre à l'implant d'être recouvert sur toutes ses faces de 1 à 2 mm d'os minimum [73].

- Hauteur d'os

La mesure s'effectue entre la corticale basale jusqu'au plancher des fosses nasales pour le secteur antérieur et le plancher du sinus maxillaire pour le secteur postérieur.

Si la largeur de crête est inférieure à 5mm, on mesurera alors la hauteur totale de l'os et la hauteur d'os pour une épaisseur de crête fictive de 5mm, plus haut située. Si la différence entre ces deux mesures est importante, cela signifie que l'amincissement verticale vestibulo-palatin est important.

La hauteur sera suffisante ou non en fonction de la taille de l'implant. En cas de hauteur d'os insuffisante, une greffe osseuse sera envisagée par voie crestale ou latérale, ou tout autre technique mini-invasive.

- Longueur de l'édentement

Dans le cas d'un édentement unitaire, l'espace mésio-distal nécessaire pour ne pas léser les dents adjacentes et permettre une intégration fonctionnelle et esthétique est de 7mm pour un implant standard de 4mm de diamètre. On gardera un espace de 1,5 à 2mm minimum entre les spires implantaire et les racines des dents naturelles adjacentes. Cet espace sera de 3mm entre les spires de deux implants adjacents [74, 75].

- Déficits osseux

En cas d'édentation, la perte de substance osseuse porte généralement sur la zone alvéolaire et s'étend plus ou moins à l'os basal. Son importance est fonction de l'espace qu'occupaient les racines dentaires avant la perte des dents. Elle est donc souvent totale dans les secteurs molaires, ou il ne reste parfois que l'os basal réduit à une fine corticale sous le sinus maxillaire. Selon la morphologie alvéolaire, il est possible de distinguer des déficits osseux verticaux, horizontaux et mixtes, ces derniers étant plus fréquents.

Les déficits horizontaux se caractérisent par un amincissement du mur alvéolaire avec dépression vestibulaire (on parle de concavité vestibulaire) ; dans sa forme la plus avancée, l'image est celle d'une crête en « lame de couteau ».

Les déficits verticaux se traduisent par une résorption de la crête alvéolaire par rapport au collet des dents voisines. La résorption verticale s'observe dans les maladies parodontales et les suites d'avulsion dentaire ancienne et les traumatismes dentaires. Elle est souvent importante dans les secteurs molaires, notamment sous les sinus maxillaires.

Plusieurs classifications permettent d'évaluer ces déficits.

Seibert [76] distingue en trois catégories les types de résorptions osseuses des crêtes, à la fois d'après leurs morphologies et d'après les composantes verticales et horizontales du déficit :

- Classe I : perte d'épaisseur des tissus osseux, hauteur normale
- Classe II : perte de hauteur des tissus osseux, épaisseur normale
- Classe III : combinaison de perte de hauteur et d'épaisseur des tissus

Wang et Al-Schammari [61] ont proposé une classification faisant intervenir la sévérité de la résorption alvéolaire : légère (< 3mm), modérée (4 à 6mm) ou sévère (>7mm).

La classification de Misch [62] des déficits verticaux maxillaires établit 4 situations et permet une aide à la décision thérapeutique.

SA 1 : hauteur d'os résiduelle > 12 mm, permettant la pose d'implants sans apport osseux.

SA 2 : hauteur d'os résiduelle entre 8 et 12 mm, permettant la pose d'implants après une greffe osseuse par technique des ostéotomes de Summers par voie crestale ou sans apport osseux avec des implants de taille réduite

SA 3 : hauteur d'os résiduelle entre 5 et 8mm, nécessitant une greffe osseuse par voie crestale (technique de Summers) ou par voie latérale (sinus lift)

SA 4 : hauteur d'os résiduelle < 5mm, nécessitant une greffe osseuse par voie latérale (sinus lift) et pose différée des implants, lorsque l'os résiduel est inférieur à 3mm.

A noter que cette classification n'est qu'une aide à la décision thérapeutique, et non des recommandations formelles.

b) Analyse qualitative

- Os natif

Une première classification de la qualité/densité osseuse a été donnée par Lekholm et Zarb en 1985 :

- type I : os compacte dense constitué presque exclusivement d'os corticalisé.
- type II : os cortical épais entourant de l'os spongieux à trabéculations denses.
- type III : os cortical fin entourant de l'os spongieux à trabéculations denses.
- type IV : os cortical fin entourant de l'os spongieux peu dense.

L'os de type I assure généralement une meilleure stabilité primaire que l'os III ou IV ; cependant, l'os spongieux présente un temps de régénération plus court.

Cette classification a été reprise ensuite par Misch en 1993 qui a également classifié l'os maxillaire en quatre types :

- Densité 1 : os à corticale compacte dense. Cet os est très dense, fortement minéralisé et peut donc supporter des pressions importantes. La stabilité osseuse est bonne. La rareté des vaisseaux sanguins dans ce type d'os entraîne une vascularisation par le périoste, ce qui demande lors de l'intervention une préservation maximale de celui-ci.
- Densité 2 : os à corticale épaisse et à trabéculations lâches. Cet os est une combinaison d'os cortical compact poreux à l'extérieur et d'os trabéculaire lâche à l'intérieur ; il s'agit du type d'os le plus favorable à l'implantation car l'os cortical compact et l'os trabéculaire lâche assurent un support et un apport vasculaire adéquats.
- Densité 3 : os à corticale poreuse compacte et à trabéculations fines.
- Densité 4 : os sans corticale à trabéculations fines.

Le type d'os conditionnera la technique de forage à utiliser, le risque éventuel d'échec et la durée d'ostéo-intégration à prévoir.

- Os greffé

Si une greffe osseuse a été réalisée, l'imagerie permettra de s'assurer que le greffe est de bonne qualité, dense, homogène sans zone de résorptions internes, permettant ainsi la mise en place des implants.

3.1.2.3.2 Morphologie du sinus maxillaire et du canal naso-maxillaire

Une fois l'indication d'augmentation du tissu osseux posée, une étude morphologique du sinus maxillaire est souhaitable. Il conviendra de rechercher :

- un cloisonnement intra-sinusien. Le plancher du sinus maxillaire présente des cloisons dans 33 à 58% des cas. La présence de septa rend le décollement de la membrane plus difficile et augmente le risque de perforation iatrogène [16]. Ces septa ont de nombreuses variations anatomiques en nombre et en hauteur, réalisant parfois une véritable compartimentation du sinus maxillaire. Le management chirurgical des septa est fonction de leur position et de leur forme ainsi que du secteur maxillaire à surélever.
- la présence d'une volumineuse artère antrale sur le trajet de la voie chirurgicale. Il est important de repérer la position de cette artère pour éviter le risque d'hémorragie peropératoire.
- des variantes anatomiques rétrécissant l'infundibulum maxillaire. Ly et al ont étudié la corrélation entre l'existence d'une variante anatomique (cellule de Haller, déviation septale, concha bullosa, et inversion de courbure du cornet moyen) et la survenue d'une sinusite après sinus lift sur une série rétrospective de 81 patients. Seule l'existence d'une cellule de Haller était statistiquement associée à une sinusite. Cette étude suggère de rechercher une variante anatomique afin d'informer le patient d'un risque accru de sinusite post opératoire.

3.1.2.4 Définir les critères de normalité des images sinusiennes muqueuses en l'absence de pathologies rhinosinusiennes

3.1.2.4.1 Définitions

- Un épaissement de la muqueuse du sinus maxillaire est fréquemment retrouvé dans le cadre du bilan radiologique pré-implantaire. Les anomalies du contenu sinusien constatées lors du bilan pré-implantaire concernent majoritairement la muqueuse du plancher du sinus maxillaire (anciennement appelée membrane de Schneider par les odontologues et les chirurgiens maxillo-faciaux). L'épaisseur normale de la muqueuse sinusienne est définie de manière variable selon les auteurs. Certains auteurs ont considéré de manière arbitraire que le seuil d'épaisseur pathologique était le plus souvent établi à 2 ou 3mm :
 - >1mm [77] (niveau de preuve 4)
 - >2mm [78, 79, 80] (niveau de preuve 4)

– >3mm [12, 81, 19] (niveau de preuve 4)

- Les kystes rétentionnels muqueux ou pseudo-kystes selon les auteurs se caractérisent par des épaissements muqueux convexes non ostéolytiques typiquement situés au niveau du plancher du sinus maxillaire, comme l'illustre la figure 1. Leur origine serait liée à l'obstruction d'un ou plusieurs canaux des glandes sous muqueuses, générant une ballonnisation de la glande. Ces images radiologiques ne sont corrélées à aucun symptôme clinique et leur résolution est le plus souvent spontanée et sans traitement [30] (niveau 4). Ces kystes rétentionnels ne semblent pas associés à la présence de pathologies apicales et parodontales [31] (niveau 4). Plusieurs auteurs s'accordent à dire que ces lésions kystiques bénignes ne constituent pas de contre-indications à la chirurgie de surélévation du plancher sinusien. De plus leur présence n'est pas associée à une augmentation du pourcentage d'échecs ou de perforations de la muqueuse sinusienne [31, 32, 33, 34] (niveau 4).

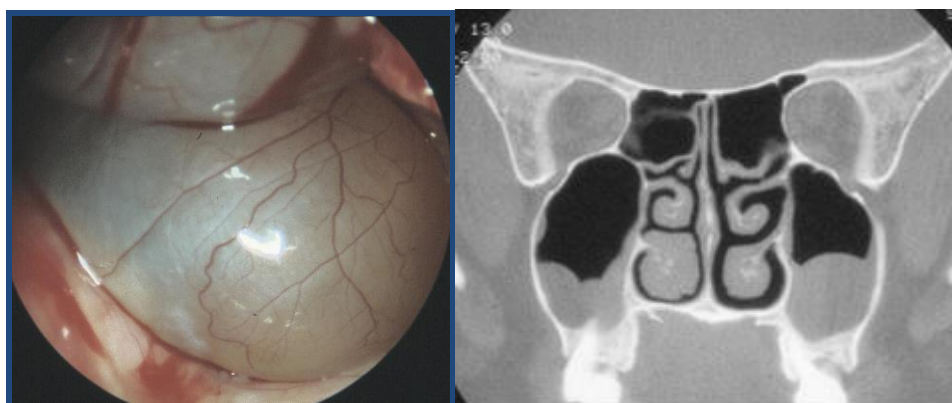


Figure 1. Pseudo-kyste ou kyste rétentionnel des bas-fonds sinusiens maxillaire avec vue endoscopique et TDM.

- L'épanchement liquidien du sinus maxillaire est une rétention liquidienne sinusienne avec aspect de niveau hydro-aérique dans le sinus concerné, cet aspect étant préférentiellement associé à des sinusites infectieuses. En présence de signes radiologiques de comblement hydro-aérique sinusien et/ou associés à des symptômes rhino-sinusiens le patient doit être adressé à un ORL pour réaliser le bilan clinique et le traitement du sinus infecté avant d'envisager le sinus lift.

3.1.2.4.2 Incidence des anomalies muqueuses

L'orthopantomogramme est indispensable pour une évaluation globale de l'état buccodentaire du patient et pour rechercher des pathologies dentaires ou parodontales. Il permet de faire le bilan général de l'état dentaire mais il n'est pas suffisant pour évaluer précisément la qualité et l'épaisseur de l'os. Tadinada A *et al* ont montré de manière rétrospective qu'il y avait une différence statistique entre l'imagerie tridimensionnelle et l'orthopantomogramme pour la détection des anomalies muqueuses du sinus maxillaire [13] (niveau 3). Il n'est pas suffisamment fiable pour la détection d'une pathologie nasosinusienne et pour renseigner sur l'anatomie du bas fond sinusien.

A partir d'une étude prospective, Duvoisin *et al.* ont analysé la présence d'opacité muqueuse dans l'ethmoïde sur une population de 156 scanners cérébraux de patients sans symptôme naso-sinusiens et ont retrouvé 11% d'opacité en dehors de tout contexte pathologique [82] (niveau 4).

Havas *et al* à partir d'une étude rétrospective de 666 scanners naso-sinusiens de patients asymptomatiques retrouvaient 42 à 54% d'anomalies muqueuses tous sinus confondus [83] (niveau 4).

39% pour Lloyd GA à partir de scanners orbitaires pour des patients ne présentant pas de symptômes naso-sinusiens [84] (niveau 4).

Moser *et al* à partir de 263 IRM fait pour un autre motif que nasosinusiens ont montré 25% images en hypersignal spontanée T2 dans une ou plusieurs cavités sinusiennes : 15% d'épaississements muqueux, 12,5% de kystes rétentionnels, 2,7% de niveaux hydro-aériques et 1,1% de sinus maxillaires totalement opacifiés [85] (niveau 4).

Cha *et al* en 2007, retrouvaient en rétrospectif sur 500 scanners dans le cadre d'un bilan orthodontique 19 % d'anomalies nasosinusiennes qui étaient définies comme des sinusites, des polypes, des kystes rétentionnels, des sinus obstrués, une déviation septale et une muqueuse du sinus > à 3 mm [23] (niveau 4). Cependant, certaines de ces images ne sont pas des anomalies comme la déviation de cloison, le diagnostic de sinusite ne peut pas être porté par l'imagerie mais la clinique et l'endoscopie tout comme le diagnostic de polype qui est un diagnostic rhinoscopique et/ou endoscopique.

De même, Caglayan F *et al*, à partir de 85 cone beam fait pour des SADAM retrouvaient 26 % d'épaississement muqueux du sinus maxillaire et 6% de kystes rétentionnels [86] (niveau 4).

Lim *et al* à partir de 262 scanners injectés pour d'autres raisons que de l'ORL ont retrouvé 27,5 % d'anomalies muqueuses définies de la façon suivante : 17 % de muqueuse épaissie >1mm sur l'une des parois du sinus, 8 % d'épaississements polypoïdes (opacités rondes et homogènes avec une base d'implantation identifiable du bas-fond sinusien), 2,3 % de comblement partiel (opacification d'au moins 1/3 de la cavité) et 2,7 % d'opacification complète [87] (niveau 4).

Price *et al* à partir de 300 cone beam ont retrouvé 25% d'anomalies muqueuses à type de sinusites, pansinusites, kystes rétentionnels et polypes antraux sans plus de précisions, sans définition des anomalies retenues et surtout sans connaître le statut clinique et endoscopique des patients [88] (niveau 4).

Edwards *et al* ont montré rétrospectivement à partir de 427 cone beam pour bilan orthodontique, qu'ils observaient 18% de muqueuses inflammatoires qu'ils appelaient sinusites sur la base d'un simple épaississement muqueux et 3% de kystes rétentionnels [89] (niveau 4).

Enfin, Rege *et al* à partir de 1113 cone beam de patients asymptomatiques ont retrouvé que l'épaississement de la muqueuse était l'anomalie la plus fréquente (66%), suivie des kystes de rétention (10,1%) et de l'opacification (7,8%). Aucune association n'a été observée entre la proximité des lésions péri-apicales et la présence et le type d'anomalies inflammatoires ($p = 0,124$) [19] (niveau 4).

La plupart des auteurs sont retrouvés dans le tableau ci-dessous :

Auteur, année	Méthodologie	Nombre de patients	Niveau de Preuve	Résultats
Gracco, 2012	Rétrospective	513	4	50 % anomalies scan, 10 % de pseudokystes
Lu, 2012	Rétrospective	372	4	48,4 % épaissements muqueux
Shanbhag, 2014	Observationnelle longitudinale	128 (pré implant)	3	60 % épaissement muqueux dont 38% plans, association épaissement muqueux et comblement ostium
Pelinsara Lana, 2012	Observationnelle longitudinale	500 pré implant	3	Épaississement muqueux 62,6 %, 17,4 % CBS radiologique,
Brüllmann, 2012	Rétrospective	204	4	Épaississement muqueux 50 %
Rege, 2012	Observationnelle longitudinale	1113	4	Épaississement muqueux 66%, kystes rétentionnels 10,1 %
Yoo, 2011	Observationnelle longitudinale	103 pré implant	3	Épaississement muqueux 46 %, corrélation patho parodontales et épaissement muqueux
Phothikhun, 2012	Rétrospective	250	4	Épaississement muqueux 42 %, kystes 16,4 %, association épaissement muqueux et pathologies parodontales, pas de lien kystes et pathologies dentaires
Cha, 2007	Observationnelle longitudinale	500	4	24,6 % anomalies au TDM, 31,3 % dans la sous population de patients pré implants
Janner, 2011	Observationnelle longitudinale	143 pré implant	3	37 % épaissement muqueux
Lin, 2016	Rétrospective	73 avant – après sinus lift	4	Augmentation % perforation quand épaisseur <1mm ou >2mm
Yeung, 2018	Rétrospective	156	4	12,9 % kystes rétentionnel. pas de corrélation avec patho dentaire mais corrélation avec ttt endodontique et âge
Kara, 2010	Cases reports	2	4	Pas de sur-risque de perforation avec pseudokystes
Kara, 2012	Rétrospective	235	4	16,2 % sinus lift avec pseudokystes, pas de perforation

NdP : niveau de preuve

3.1.2.4.3 Evolution et facteurs d'influence

Il existe un épaissement muqueux dans 18% à 66% de sujets sains [18, 19, 21, 22, 23, 24, 25]. Lin et al ont étudié la morphologie des épaissements muqueux intra-sinusiens : il s'agit d'épaissements plans dans près de 47% des cas, et plus rarement nodulaires (30%) et irréguliers (23%). [25, 26] (niveau 4).

Deux facteurs sont significativement associés à l'épaississement muqueux : la présence de pathologies apicales ou parodontales résiduelles et le tabagisme actif [78, 81, 21, 24] (niveaux 4, 4, 4, 3). En effet dans l'étude de Lu *et al* si 41.5% des patients indemnes de pathologies apicales présentaient un épaissement muqueux >2mm, ce pourcentage passait de 70 à 100% en cas de pathologies apicales modérées à sévères respectivement [78] (niveau 4). Goller-Bulut *et al* ont montré de manière rétrospective que l'épaississement de la muqueuse du sinus maxillaire était fréquente chez les patients atteints d'une perte osseuse parodontale et que cet épaissement était significativement associée à l'importance des lésions parodontales et apicales. La relation entre le sinus maxillaire et les dents adjacentes présentait également une corrélation positive [90] (niveau 3).

Une revue récente et exhaustive de la littérature ayant retenue 20 études sur 413, a montré que les études qui ont observé une association positive entre les lésions péri apicales et un épaissement muqueux étaient plus importantes que celles qui n'avaient aucune association (WVC 51% et WVC 33%, respectivement). Certaines études donnaient des résultats indéterminés (WVC 16%). En ce qui concerne la relation entre les pathologies parodontales et l'apparition de la muqueuse, l'analyse a établi un lien entre les études démontrant une association positive (WVC 46%) et celles ne présentant pas d'association (WVC 44%). Une étude (WVC 10%) a rapporté des résultats indéterminés [91] (niveau 3).

Wang *et al* ont montré de manière prospective à partir de 17 patients présentant des kystes rétentionnels du sinus maxillaire qui ont été suivis pendant 38 à 102 mois (moyenne 60 mois) que la

taille des kystes variait de 108 mm à 1 mm et que le rapport taille des kystes / taille sinus variait de 12,8% à 96,9%. Les suivis ont montré que sept kystes avaient complètement disparu, deux avaient une taille réduite, quatre n'avaient pas de changement significatif de taille et cinq avaient une taille plus importante ; La plupart des kystes rétentionnels du sinus maxillaire ont spontanément régressé ou n'ont montré aucun changement significatif de taille à long terme. Les auteurs ont suggérés qu'en l'absence de complications associées, « attendre et voir » peut être la stratégie de prise en charge appropriée pour ces kystes de rétention [35] (niveau 3).

Carter *et al* à partir d'une étude observationnelle de 1175 panoramiques dentaires, ont retrouvé 114 patients (9,7%) avec des images de kystes rétentionnels. Onze patients (9,7%) ont signalé des antécédents d'allergies, neuf (7,9%) étaient asthmatiques et 21 (19,6%) étaient des fumeurs actuels. Par rapport aux témoins, l'association entre chacun de ces résultats et la présence de pseudokystes n'était pas significative. 44,3% des pseudokystes ont été détectés en novembre, décembre et janvier, contre seulement 8,6% en avril, mai et juin: cette variation était significative ($\alpha = 0,01$). L'augmentation marquée de la prévalence des pseudokystes pendant les mois d'hiver froids confirme le concept selon lequel les variations saisonnières peuvent être associées à une incidence accrue des incidentalomes [37] (niveau 3).

3.1.2.4.4 Conséquences décisionnelles

La plupart des auteurs sont d'accord pour dire que toutes ces anomalies muqueuses sinusiennes n'ont pas de valeur pathologique en dehors d'un contexte clinique et endoscopique nasosinusien particulier (Avis d'expert). Toutes les études citées plus haut ont été réalisées chez des sujets sains soit parce que l'examen a été réalisé pour une autre raison qu'une cause ORL (scanner cérébral, orbitaire, CT angiographie), soit dans le cadre d'un bilan orthodontique. Il n'y a pas d'étude proprement dite permettant d'analyser la corrélation entre des anomalies et la réalité d'une pathologie nasosinusiennes et/ou permettant de comparer l'aspect scannographique d'opacités sinusiennes maxillaires entre patients et sujets sains afin d'isoler des caractéristiques radiologiques particulières.

Cependant, au cours de pathologies chroniques nasosinusiennes, l'inflammation chronique de la muqueuse et donc du périoste sinusien va aboutir à une sclérose et une hyperostose réactionnelle. Il s'agit d'un signe indirect d'une pathologie inflammatoire active. Un tel constat lors d'un bilan pré implantaire nécessite un examen nasofibrosopique et le traitement du sinus pathologique. Si dans la littérature, la prévalence des sinusites maxillaires dans le bilan pré implantaire varie de 7.5 à 50% [22, 23, 81] les définitions de sinusites sont très hétérogènes et ne sont pas cliniques : elles ne correspondent pas à la définition ORL (niveau 4).

Parallèlement, Som *et al* ont montré à partir de 400 scanners naso-sinusiens de patients atteints de pathologies nasosinusiennes (186 maladies inflammatoires et 214 tumeurs) que la densité des sécrétions récentes inflammatoire et celle d'une mucocèle étaient en moyenne de 10 à 18 UH, qu'en l'absence de destruction osseuse, il était impossible de pouvoir éliminer la présence d'une tumeur et qu'en l'absence de réaction osseuse sclérotique, il était impossible de différencier une infection fongique agressive, d'une granulomatose ou d'une tumeur [92].

Il apparaît dans une étude observationnelle prospective de 2013 que 22 % des ORLs canadiens interrogés étaient déçus du compte-rendu du radiologue et que 67 % auraient voulu avoir plus de détails cliniques pertinents [93].

3.2 Préparation sinusienne pré-implant

3.2.1 Définir les contre-indications en cas de pathologie nasosinusienne chronique. (Rinite allergique – polypose nasosinusienne – RSOP – Mucoviscidose – Dyskinésie ciliaire)

Le taux de succès des procédures pré-implantaires, en particulier le sinus-lift, et des implants dentaires est élevé. Cependant, les complications infectieuses sinusiennes ne sont pas exceptionnelles (0 à 22% des patients) [40, 48, 49, 50, 51, 52, 94, 55, 56], pouvant compromettre la viabilité de la greffe osseuse ou de l'implant. Parmi les facteurs de risque de sinusite après traitement pré-implantaire ou implantaire,

l'existence d'une rhinosinusite chronique (RSC) pré-opératoire est un des éléments à identifier. Dans sa pratique, le chirurgien-dentiste débute le projet implantaire par une imagerie qui lui sert à évaluer la hauteur de l'os alvéolaire, d'une part, et à rechercher des images endosinusiennes pouvant conduire à demander un avis ORL avant la chirurgie implantaire, d'autre part. Le but de la consultation ORL va être de confirmer l'existence d'une contre-indication rhino-sinusienne temporaire ou définitive à l'implantation afin de prévenir les complications infectieuses post-opératoires. Cette démarche se base essentiellement sur une connaissance du diagnostic de RSC et sur la classification de celles-ci.

3.2.1.1 Diagnostiquer et classer les RSC

Les RSC sont définies par des critères :

- Anamnestiques évoluant depuis plus de 12 semaines : existence d'au moins deux symptômes rhinologiques parmi l'obstruction nasale, la rhinorrhée (antérieure ou postérieure), les douleurs faciales, la dysosmie et les éternuements.
- Endoscopiques : présence d'éventuels polypes et/ou de pus et/ou d'œdème et/ou d'érythème de la muqueuse
- Radiologiques : modifications muqueuses de méat moyen ou opacités diffuses des cavités sinusiennes.

Le diagnostic de RSC est posé en présence des critères anamnestiques associés aux critères endoscopiques et/ou radiologiques [1].

Une fois le diagnostic de RSC établi, le scanner ou le cone-beam des sinus (avec injection seulement en cas de suspicion clinique de tumeur sinusienne) est le plus souvent nécessaire afin de caractériser précisément l'atteinte (l'IRM des sinus n'a pas sa place en première intention). L'absence d'anomalie radiologique sinusienne remet en question le diagnostic de sinusite chronique et doit faire orienter les recherches étiologiques vers une rhinite chronique (allergique ou non), une pathologie ophtalmologique, dentaire ou neurologique, dont les symptômes peuvent mimer ceux de la sinusite chronique. En présence d'opacités scannographiques, il est classique de distinguer deux types de RSC :

- Localisées : soit antérieure, touchant le sinus maxillaire et/ou le sinus frontal et/ou l'ethmoïde antérieur, soit postérieure touchant l'ethmoïde postérieur et/ou le sphénoïde. Ces RSC localisées sont la plupart du temps unilatérales.
- Diffuses qui concernent à la fois, les sinus antérieurs et postérieurs. Elles sont majoritairement bilatérales plus ou moins symétriques.

Dans la majorité des cas, les RSC représentent des contre-indications temporaires de la chirurgie implantaire conduisant à des traitements sinusiens médicamenteux et/ou chirurgicaux suivi du respect d'un délai de guérison sinusienne pré-implantaire.

3.2.1.2 Les RSC localisées et la chirurgie implantaire

- Origine tumorale

Toute tumeur sinusienne bénigne ou maligne peut se manifester sous forme d'une symptomatologie de RSC, le plus souvent localisée. Le bilan endoscopique et la TDM souvent complétée par une IRM des sinus ont une valeur d'orientation. En cas de tumeur confirmée, le traitement de première intention repose sur la chirurgie. Le projet d'implant peut être discuté après une période de surveillance qui varie en fonction de l'étiologie et d'un éventuel traitement par radiothérapie complémentaire [95].

- Origine dentaire.

Elles représentent entre 8 % et 72 % des RSC maxillaires [96, 98]. L'atteinte maxillaire est parfois associée à une atteinte ethmoïdale antérieure et/ou frontale. La prise en charge comprend des soins dentaires et, le plus souvent, une antibiothérapie. Un scanner de contrôle peut être réalisé en cas de doute sur la résolution de la sinusite. Dans ce cas, il sera fait au moins quatre semaines après la fin du traitement antibiotique en raison du retard à la normalisation radiologique du contenu sinusien en dépit

de la disparition des symptômes En cas de persistance de la sinusite après des soins dentaires adaptés, le diagnostic de RSC « autonomisée » par confinement de l'ostium du sinus est évoqué et un traitement chirurgical, à type de méatotomie moyenne, pourra être proposé. La chirurgie implantaire est réalisée après confirmation de la guérison de la RSC d'origine dentaire.

- Origine rhinologique

Il s'agit d'une RSC « autonomisée » sans étiologie dentaire identifiée. Les variations anatomiques obstructives parfois constatées sur les TDM de sinus (déviation septale, hypertrophie des cornets inférieurs, ballonnisation des cornets moyens) ont été mises en cause pour expliquer les sinusites chroniques. Cependant, les études d'évaluation n'ont finalement jamais pu confirmer cette théorie. Le traitement repose sur l'antibiothérapie orientée par un prélèvement bactériologique parfois associée à la chirurgie endoscopique. La chirurgie implantaire est réalisée après confirmation de la guérison de la RSC d'origine rhinologique.

- Fistule bucco-sinusienne

La fistule bucco-sinusienne (FBS) correspond à une communication bucco-sinusienne (CBS) chronicisée avec épithélialisation et persistance du trajet fistuleux entre le sinus et la cavité buccale. Le plus fréquemment, la CBS est une complication des extractions dentaires. La FBS se complique d'une sinusite maxillaire chronique dans 70 % des cas environ. En cas de CBS inférieure à 5 mm, la fermeture spontanée est possible grâce aux caillots et au tissu de granulation qui se développent dans l'alvéole [97]. En cas de CBS supérieure à 5 mm ou de FBS, la fermeture devra être réalisée chirurgicalement en associant une antibiothérapie ainsi qu'une chirurgie sinusienne en cas de RSC associée. Une fois fermée, la FBS n'est pas une contre-indication à la chirurgie implantaire.

- Origine fongique

Il s'agit d'une forme étiologique particulière de RSC secondaire à la présence d'un agent fongique formant une concrétion (balle fongique) posée sur la muqueuse qui peut rester strictement normale ou au contraire présenter une réaction inflammatoire importante. En France, l'agent fongique le plus fréquemment en cause est *Aspergillus fumigatus*. Les sinus maxillaires et sphénoïdes sont les plus fréquemment atteints. La TDM montre typiquement une opacité centrée par un aspect de pseudo corps étranger métallique comblant plus ou moins complètement la cavité sinusienne. Pour les balles fongiques du sinus maxillaire, les opacités à tonalités calciques ou métalliques sont retrouvées sur 68 à 79 % des scanners sinusiens pré-opératoires [27, 28]. Certaines balles fongiques n'ont pas ce type d'opacités. Lorsque l'opacité de la cavité est partielle sans opacité métallique ou calcique, une surface irrégulière sans niveau hydro-aérique est alors fortement évocatrice [28]. Par ailleurs, la présence d'une balle fongique dans la cavité maxillaire pendant plusieurs mois provoque parfois l'apparition d'un aspect soufflé, d'une lyse du processus unciforme et un élargissement du méat moyen, d'une hyperostose et d'un épaississement des autres parois du sinus, d'une opacification hétérogène de la cavité sans niveau hydro-aérique associé à un épaississement muqueux classique. Tous ces signes scannographiques indirects ont montré une différence significative pré-opératoire en faveur d'une pathologie maxillaire fongique en comparaison d'un groupe témoin de rhinosinusites chroniques unilatérales autres [28, 40]. Avec ou sans opacité à forte densité, l'hyperostose des parois latérales du sinus maxillaire est présente respectivement dans 92 et 87 % des cas que le sinus soit partiellement ou totalement opacifié [28, 42].

Effectivement certaines opacités peuvent s'intégrer dans un contexte pathologique. C'est le cas des balles fongiques qui représente environ 15 % des causes de chirurgie endoscopique. Elles peuvent être asymptomatiques. L'interrogatoire n'est alors pas informatif. Un tiers des balles fongiques sont découvertes de manière fortuite sur un examen d'imagerie prescrit pour une autre raison. Certaines balles fongiques n'ont pas d'opacité à tonalité calcique ou métallique (21 à 33 %) [27, 28]. Par ailleurs, l'opacification du sinus maxillaire peut être partielle (34%) ou totale (66 %) [28]. Une balle fongique provoque le plus souvent une opacification unilatérale d'une ou plusieurs cavités nasosinusiennes. Cependant les opacités muqueuses associées peuvent être bilatérales dans 46% des cas même en présence d'une opacité à tonalité calcique ou métallique dans une seule des cavités [29]. Les opacités bilatérales augmentent jusqu'à 70 % en absence d'opacité à tonalité calcique ou métallique, lorsqu'il existe uniquement ou pas des sécrétions rétentionnelles hyperdenses (80 – 150 UH) [29]. Le score de Lund-Mackay appliqué et comparé à 3 groupes de patients souffrant d'une pathologie inflammatoire

d'une ou plusieurs cavités nasosinusiennes uni ou bilatérale avec opacités calcique ou métallique, avec ou sans sécrétions hyperdenses montre une différence significative en faveur d'une extension des opacités muqueuses en l'absence de balle fongique [29]. Une balle fongique peut être responsable d'opacité dans d'autres cavités sinusiennes comme une opacité du sinus maxillaire sans balle fongique peut être que le reflet d'une rhinosinusite plus diffuse.

Le traitement est exclusivement chirurgical [99]. La chirurgie implantaire est réalisée après confirmation de la guérison de la RSC d'origine fongique.

- Cas particulier du « kyste sous-muqueux » ou « polype du bas-fond sinusien »

Les « kystes sous-muqueux » (KSM) du sinus maxillaire sont identifiés sur 20 à 30% des imageries sinusiennes [36]. Ils se distinguent des kystes odontogènes et des mucocèles et correspondent à un épaississement « polypoïde » de la muqueuse sinusienne sans anomalies du cadre osseux. Leur physiopathologie n'est pas connue mais ils pourraient être favorisés par une parodontopathie chronique [39]. Il ne semble pas y avoir de lien entre la présence d'un KSM et un dysfonctionnement ostio-méatal [36]. L'évolution naturelle des KSM du sinus maxillaire se caractérise par une régression spontanée dans 30% des cas et une augmentation de volume dans 8 à 20% des cas [36]. Cependant, moins de 5% des KSM deviennent symptomatiques [38]. Dans la majorité des cas, aucun traitement n'est nécessaire et seuls les kystes symptomatiques nécessitent une exérèse chirurgicale. En cas de projet de chirurgie implantaire, la découverte d'un KSM maxillaire asymptomatique, quelle que soit sa taille, ne semble pas être un facteur de risque de complication [39].

3.2.1.3 Les RSC diffuses et la chirurgie implantaire

- Origine inflammatoire : la polypose nasosinusienne

La polypose nasosinusienne (PNS) est une maladie inflammatoire chronique des cavités nasosinusiennes. Elle touche 1% à 4,3% de la population générale [45]. Les mécanismes physiopathologiques de la PNS sont mal connus mais l'allergie n'est pas un facteur étiologique. L'endoscopie nasale permet de faire le diagnostic en montrant des polypes inflammatoires plus ou moins symétriques émergeant des méats moyens. La TDM des sinus est indiquée en cas de doute diagnostique ou avant une chirurgie des sinus. Le traitement de la PNS repose sur la corticothérapie locale par voie nasale et les cures courtes de corticoïdes par voie générale. Le traitement chirurgical endoscopique est proposé en cas de corticorésistance [1]. Une PNS stable sous traitement médical, éventuellement complété par une chirurgie, n'est pas une contre-indication à une chirurgie implantaire.

- Origine dysimmunitaire

Les déficits immunitaires congénitaux ou acquis peuvent se compliquer d'une RSC avec suppuration diffuse. Certaines vascularites et granulomatoses peuvent être associées à une RSC. Le traitement est médicamenteux. En cas de déficit immunitaire un traitement substitutif en immunoglobulines est parfois indiqué. Selon l'étiologie dysimmunitaire et le traitement, la chirurgie implantaire doit être discutée au cas par cas.

- Anomalies de l'épuration muco-ciliaire

Une RSC associée à une dilatation des bronches et/ou un trouble de la fertilité doit faire évoquer une cause génétique comme la mucoviscidose et la dyskésie ciliaire primitive [100]. Si le bilan étiologique élimine une cause génétique, le trouble de l'épuration mucociliaire est acquis, secondaire à la colonisation bactérienne des cavités nasosinusiennes. L'examen clinique met typiquement en évidence une suppuration nasale diffuse éventuellement associée à des polypes. Le traitement de ces RSC est difficile, reposant sur une prise en charge médicale multidisciplinaire dans laquelle la chirurgie peut parfois avoir une place. Les RSC d'origine génétique sont une contre-indication définitive à la chirurgie implantaire tandis que les anomalies acquises sont des contre-indications à discuter au cas par cas en fonction de leur réponse au traitement.

3.2.1.4 Les rhinites chroniques et la chirurgie implantaire

En l'absence de critères clinique de RSC, les symptômes rhinologiques du patient sont à mettre en relation avec une rhinite chronique. La première cause de rhinite chronique est représentée par la rhinite allergique qui touche près de 30% de la population européenne [47]. Il n'a pas été mis en évidence de relation robuste entre la rhinite chronique et la sinusite maxillaire chronique. En conséquence, la rhinite chronique n'est pas une contre-indication à la chirurgie implantaire.

3.2.2 Principes et indications des traitements sinusiens

La mise en place d'implant dentaire s'est largement répandue. C'est une technique très fiable ; selon Simonis et al, un implant bien posé a 82 % de survie à 16 ans [101]. Hormis quelques spécialistes, peu de médecins se sont formés à la problématique de l'implantologie. La prise en charge du patient nécessite souvent un avis ORL dans le cadre de la chirurgie d'élévation sinusienne en préthérapeutique. Dans ce cas, le patient est le plus souvent adressé au médecin par son chirurgien-dentiste. Ce dernier, avant la réalisation d'une élévation sinusienne de type sinus lift, souhaite un avis médical. La plupart des études recommandent un avis ORL préopératoire et la réalisation d'un scanner des sinus [17, 102, 103]. Les chirurgiens-dentistes réalisant ces gestes prescrivent au patient un scanner de type cone beam ou un dentascanner centré sur les dents. La réalisation d'un panoramique dentaire n'est pas suffisante pour évaluer la possibilité du geste [17]. Sur l'imagerie cone beam, la partie inférieure du sinus maxillaire est visible. Les dentistes analysent la position et l'épaisseur de la muqueuse sinusienne. Lorsque celle-ci est « normale », ils ne demandent en général pas l'avis de l'ORL, même si certains articles le préconisent [17]. Mais lorsque cette membrane est épaissie ou que le sinus apparaît comblé, ils demandent une expertise ORL. Le rôle de l'ORL est d'apporter une expertise diagnostique et, si besoin, thérapeutique. Le médecin endosse la responsabilité, à la fois fonctionnelle et financière, vis-à-vis du patient et du chirurgien-dentiste.

Devant toute anomalie de la muqueuse sinusienne, il faut réaliser un interrogatoire et un examen clinique complet. Il s'agit de savoir si le patient présente une/des contre-indication(s) ou non à un geste de sinus lift, et si celle(s)-ci est/sont transitoire(s) ou définitive(s). Il faut toujours interpréter le scanner avec les renseignements cliniques (Avis du groupe de travail) :

- l'interrogatoire précisant : les antécédents de chirurgies ou de traumatisme du nez et/ou des sinus, de soins dentaires, de radiothérapie, les traitements en cours, les allergies, la présence ou non de signes fonctionnels rhinosinusiens, la date des premiers symptômes et leur durée, les traitements entrepris, la consommation d'alcool et de tabac, les facteurs de risques infectieux et hémorragiques (diabète, maladies ou traitements immunosuppresseur, trouble de la coagulation et de l'hémostase).
- un examen de l'ensemble de la cavité buccale et de la denture ;
- une nasofibroscopie bilatérale précisant : l'état de la muqueuse nasale et des cornets, l'état des méats moyens et supérieurs, la présence ou non de sécrétions, un bombement ou non de l'unciforme [17], le positionnement du septum nasal, la présence éventuelle de polypes. Elle permet également d'éliminer un processus tumoral nasosinusien. Les variations anatomiques qui pourraient être responsables d'un défaut de drainage sinusien doivent être recherchées [103] : déviation septale, anomalie du canal naso-maxillaire, polype au méat moyen.

L'imagerie par cone beam dentaire ne permet pas toujours de visualiser l'ensemble des cavités sinusiennes et, notamment, le canal naso-maxillaire ; dans ce cas, il faudra réaliser une nouvelle imagerie, soit un cone beam sinusien, soit un scanner des sinus. Le problème actuel est le cone beam petit champ qui en cas de doute ou de problème sinusien avéré oblige le patient à repasser un second examen d'imagerie irradiant.

Les différentes pathologies sinusiennes ou variations anatomiques à rechercher avant un geste de sinus lift sont [17] :

- séquelle post-traumatique ou chirurgicale entraînant des troubles du fonctionnement sinusien ;
- présence de septa au sein des sinus maxillaires, qui est un facteur de risque de perforation de la muqueuse sinusienne [15], et donc potentiellement d'infection sinusienne ;
- polypose nasosinusienne résistante au traitement médical et chirurgical ;

- pathologie congénitale de la clairance mucociliaire (mucoviscidose, dyskinésie ciliaire primitive ou secondaire) ;
- pathologie granulomateuse avec atteinte nasosinusienne ;
- tumeur nasosinusienne bénigne ou maligne ;
- rhinosinusite aiguë, chronique ; allergique ; fongique invasive ou non ;
- un corps étranger nasosinusien.

Aux termes de cette démarche, différentes situations se présentent :

- le sinus est sain, le médecin ORL donne un avis favorable à la réalisation de l'acte par le chirurgien-dentiste ;
- il existe une sinusite maxillaire ou une pathologie sinusienne : mise en place du traitement nécessaire, contrôle de l'efficacité de ce traitement avec si besoin une nouvelle imagerie des sinus et, ensuite, avis favorable ou non pour un geste par le chirurgien-dentiste. Le sinus maxillaire doit être sain avant toute chirurgie d'élévation sinusienne [104] ;
- il existe une contre-indication définitive à la réalisation d'un sinus lift. La principale et plus fréquente contre-indication définitive à la réalisation d'un sinus lift est la présence d'une rhinosinusite chronique oedématopurulente avec foyers infectieux pour laquelle ni un traitement médical ni un traitement chirurgical ne sont efficaces.

Il n'a pas été retrouvé dans la littérature d'études comparatives permettant d'évaluer l'efficacité des traitements rhinosinusiens sur la réussite et la pérennité de la réhabilitation dentaire.

En pratique, les patients sont adressés pour avis ORL avant la réalisation d'un sinus lift avec une imagerie sinusienne montrant une anomalie : 3 situations distinctes se présentent alors :

- Il existe une image radiologique : Si le patient est asymptomatique, que la nasofibroscopie est normale et qu'il n'y a pas de blocage ostioméatal, on pourra accepter la réalisation du sinus lift.
- Il existe une image radiologique, un patient symptomatique et/ou des signes nasofibrosopiques, une pathologie sinusienne unilatérale est probable ou avérée. Il faudra traiter la pathologie sinusienne avant la réalisation du sinus lift. Il peut s'agir d'un traitement médical ou chirurgical ; il s'agit donc d'une contre-indication transitoire. L'absence de symptôme rhinosinuisien et une nasofibroscopie normale à la consultation de contrôle à trois mois, autorise la réalisation du sinus lift ;
- Il existe des images radiologiques étendues aux autres cavités voire bilatérales, il existe une pathologie pan-sinusienne uni ou bilatérale (rhinosinusite chronique polypeuse, oedématopurulente). Dans ce cas, il faudra traiter et stabiliser la pathologie sinusienne avant tout geste de sinus lift. Si le patient ne présente pas de symptôme rhinosinuisien et que la nasofibroscopie montre une pathologie stabilisée et l'absence de sécrétions purulentes, on peut concevoir le sinus lift.

En raison du délai de cicatrisation de la muqueuse nasale nécessitant un retour à la normale après un épisode inflammatoire de 3 à 4 semaines, il existe un retard à la normalisation des images radiologiques laissant persister des opacités dans les cavités nasosinusiennes alors que l'état clinique est amélioré ou normalisé et que le processus pathologique est contrôlé (avis d'expert). Par ailleurs en raison de la fréquence des incidentalomes (cf supra), toutes images radiologiques muqueuses persistantes doit être remise dans son contexte clinique afin d'établir ou pas une corrélation clinique – endoscopique et radiologique (avis d'expert).

3.3 La surélévation du plancher du sinus maxillaire ou sinus lift

3.3.1 Définition

L'utilisation d'implants dentaires ostéointégrés constitue un moyen sûr et efficace de réhabiliter à long terme des zones maxillaires édentées, qu'il s'agisse d'un édentement partiel ou total, mono-maxillaire ou bimaxillaire.

A cause de sa qualité osseuse médiocre et en raison de la résorption osseuse progressive, consécutive à une perte dentaire, le maxillaire a longtemps été considéré comme une zone à risque d'échec pour des réhabilitations implantoportées [105, 106] (niveau 3 et 2).

Lorsque les conditions ne sont pas réunies, ou lorsque le phénomène de pneumatisation du sinus est tel que seule une fine lamelle alvéolaire osseuse subsiste sous le sinus, le recours à une chirurgie d'augmentation osseuse péri- ou pré implantaire de surélévation du plancher du sinus maxillaire ou sinus lift est indiqué pour permettre la pose d'implants dentaires dans une position prothétique adéquate.

Le phénomène régénératif osseux exploité lors d'une surélévation du plancher sinusien a initialement été observé chez des patients où la totalité de la muqueuse sinusienne était éliminée au cours d'opérations du sinus maxillaire après Caldwell Luc. En effet, des années plus tard, les radiographies de contrôle montrent une ossification spontanée des parois du sinus, sans qu'aucun matériel n'ait été greffé [107] (niveau 2). La seule mise à nu des trois murs osseux du sinus conduit à une hyperostose spontanée.

Le concept de sinus lift consiste en une séparation de la muqueuse sinusienne du cadre osseux du sinus maxillaire par un abord latéral ou crestal. L'espace obtenu sera comblé par les capacités ostéogénique des parois et de la muqueuse sinusienne.

3.3.2 Indications et contre-indications

Dans la littérature il n'y a pas de consensus permettant de définir des hauteurs précises imposant un sinus lift [108] (niveau 3). Cependant on peut considérer qu'une hauteur osseuse résiduelle inférieure à 8 mm justifie la réalisation d'un sinus lift (avis du groupe de pilotage). Pour certains auteurs l'indication de sinus lift est justifiée lorsque la hauteur osseuse résiduelle n'est que de 1 à 5 mm [109, 110, 111, 112, 113] (niveau 3).

L'élévation du plancher du sinus peut être contre indiquée après une radiothérapie incluant le sinus maxillaire dans le champ d'irradiation.

Le diabète lorsqu'il est contrôlé ne représente pas une contre-indication.

L'ostéoporose n'est pas une contre-indication mais sa médication, notamment avec des bisphosphonates peut présenter des risques accrus [113, 114] (niveau 2 et 3).

La prise d'antirésorbants osseux par voie intraveineuse dans un contexte oncologique est une contre-indication à toute chirurgie implantaire.

L'intoxication tabagique est un facteur de risque important pour les implants dentaires et la cicatrisation osseuse en générale, mais ne représente pas une contre-indication absolue à un sinus lift. [115, 116, 117, 118, 119] (niveau 4, 4, 3, 3, 2).

3.3.3 Techniques

Il existe deux principales techniques chirurgicales permettant de surélever le plancher du sinus maxillaire afin de mettre en place des implants dentaires. Comme décrit précédemment (chapitre IIIB indications), le choix de la technique se fait principalement en fonction de la hauteur d'os résiduel.

Dans le cas d'une élévation de sinus par voie crestale (Hauteur d'os résiduel ≥ 5 mm) [108], le principe est d'aborder le sinus par voie crestale, au niveau du site de forage implantaire. Les premières étapes de forage sont réalisées jusqu'à la proximité de la corticale sinusienne, puis des ostéotomes frappés spécifiques sont utilisés pour obtenir une fracture « en bois vert » du plancher sinusien et repousser

vers le haut la muqueuse sinusienne jusqu'à obtenir la hauteur suffisante pour mettre en place l'implant. Un biomatériau peut être mis en place pour amortir l'impact des ostéotomes, afin de soutenir la membrane et servir de trame ostéoconductrice pour la régénération osseuse autour de l'implant. Cependant, d'autres équipes ne préconisent pas systématiquement de mettre en place ce biomatériau et l'implant est alors mis en place sans comblement supplémentaire [63, 64, 120].

Lorsque la voie latérale est utilisée, le principe est d'aborder le bas-fond sinusien par la voie antéro-latérale du maxillaire après une incision muqueuse située sur la crête alvéolaire ou dans le vestibule buccal. Ensuite, une fenêtre osseuse est délimitée à l'aide d'une fraise boule diamantée sur pièce à main ou d'un piézotome, en prenant soin de préserver l'intégrité de la muqueuse sinusienne. Des décolleurs spécifiques sont alors utilisés pour décoller la muqueuse et ménager un espace suffisant pour mettre en place le greffon. Ce décollement peut être rendu délicat par la finesse de la muqueuse ou la présence de cloisons ou septa osseux présents sur le plancher sinusien. Il est nécessaire de contrôler l'absence de perforations de la muqueuse avant de procéder au comblement et le cas échéant celles-ci peuvent être réparées (voir chapitre complications). Selon les auteurs, le volet osseux peut être soit refoulé avec le comblement, soit broyé et ajouté au comblement, soit remplacé après mise en place de la greffe. Une membrane de collagène peut également être mise en place avant fermeture muqueuse, afin de stabiliser le comblement. La voie d'abord vestibulaire est suturée à des points séparés. Dans certaines situations, il est possible de mettre en place les implants dans le même temps opératoire en utilisant un protocole de sous forage pour favoriser la stabilité primaire des implants [121, 122].

Ces deux types d'intervention sont réalisés habituellement sous anesthésie locale. Il est recommandé d'administrer une antibiothérapie prophylactique [123], des antalgiques et anti-inflammatoires. Les suites peuvent comprendre un œdème, un hématome, cédant rapidement et des douleurs modérées. On recommande au patient de limiter les mouchages violents pendant les jours suivant l'intervention.

3.3.4 Choix du matériau

L'os autogène a été utilisé depuis les premières descriptions de la technique comme matériau de comblement du plancher sinusien, du fait de ses propriétés ostéogéniques, ostéoconductrices et ostéoinductrices. Cependant le développement des biomatériaux permet aujourd'hui de réaliser des procédures moins invasives en évitant l'utilisation d'un site donneur et de disposer d'une quantité de greffe potentiellement illimitée.

Quelle que soit la technique utilisée, différents biomatériaux sont aujourd'hui disponibles pour réaliser le comblement de l'espace créé. L'intérêt de mettre en place un biomatériau est double : il s'agit tout d'abord d'exercer un rôle mécanique en soutenant la muqueuse sinusienne après décollement pour maintenir le volume à reconstruire ; par ailleurs, le rôle biologique des biomatériaux est recherché pour favoriser la régénération osseuse dans l'espace ainsi délimité.

En dehors de l'os autogène, les principaux biomatériaux disponibles comprennent les allogreffes, les xéno-greffes d'origine bovine et les matériaux alloplastiques (hydroxyapatite, Phosphate Tri-calcique ou leurs combinaisons).

Concernant le choix du biomatériau, de nombreuses études existent et des méta-analyses récentes montrent qu'un grand nombre de matériaux peuvent être utilisés, mais que l'os autogène est celui qui semble posséder la plus grande efficacité. Les critères utilisés dans la littérature pour juger de l'efficacité du comblement sont soit basés sur des examens radiologiques, soit sur des évaluations histomorphométriques de biopsies prélevées au moment de la mise en place des implants (second temps chirurgical).

Dans une méta-analyse publiée en 2016, Corbella *et al* ont comparé les résultats histomorphométriques obtenus avec différents matériaux de comblement dans une approche avec volet latéral. Après avoir retenu et analysé 16 articles, ils ont conclu que l'os autogène utilisé seul permettait d'obtenir significativement plus de formation osseuse que les xéno-greffes d'origine bovine seules. En revanche, l'association entre autogreffe et xéno-greffe bovine ne montrait pas de différence significative entre les 2 groupes. Les xéno-greffes étaient plus efficaces que l'hydroxyapatite utilisée seule, alors que

l'association HA-TCP permettait d'obtenir de meilleurs résultats [124] (niveau 2). Les paramètres étudiés sur les biopsies étaient le volume d'os néoformé (ON), le volume de biomatériau résiduel (BM) et le volume de tissu conjonctif (TC). Après 6 mois de cicatrisation, l'ON représentait 34 % du volume total, le BM 28% et le TC 47% pour l'autogreffe tandis que pour la xéno greffe d'origine bovine ces valeurs étaient de 31% 34% et 32% respectivement.

Une autre méta-analyse s'est intéressée à la survie à 5 ans d'implants placés dans des sinus greffés avec différents biomatériaux [125] (niveau 2). Neuf études ont été incluses et les résultats ont montré que dans le cas des sinus greffés avec de l'os autogène, le taux de survie à 5 ans des implants était de 97% alors qu'il était de 95% dans les sinus greffés avec la xéno greffe d'origine bovine de référence (BioOss®). Les taux de survie implantaire semblent donc équivalents entre les 2 modalités de greffe sinusienne, même si aucune étude randomisée à long terme n'existe pour comparer ces deux modalités.

Une étude Cochrane de 2014 s'est intéressée aux procédures d'augmentation osseuse à visée pré-implantaire du sinus maxillaire [126] (niveau 1). Plusieurs procédures de comblement ont été comparées afin de déterminer si une méthode permettait d'améliorer la survie d'implants et de suprastructures (prothèses) mis en place dans ces greffes sinusiennes (greffe osseuse vs pas de greffe ; os autologue vs substitut osseux ; association ou non du Plasma Riche en Fibrine : PRF au comblement osseux), mais aucune procédure n'a montré sa supériorité par rapport aux autres.

Il faut noter que certains auteurs proposent aujourd'hui de ne pas combler la cavité sous-sinusienne après décollement et de simplement utiliser les implants comme tuteur afin de maintenir l'espace à reconstruire. Le caillot sanguin joue alors le rôle de biomatériau. Une méta-analyse a montré un gain osseux vertical moyen de 4,7 mm sur une période de suivi de 39,4 mois dans les cas de sinus lift sans adjonction de biomatériau. Le taux de survie implantaire était de 97% et les résultats n'ont pas retrouvé de différence significative entre les sinus comblés ou non comblés par un biomatériau [127] (niveau 2).

3.3.5 Délais et critères de qualité cliniques et radiologiques

Une remarque liminaire doit être faite avant de distinguer les critères de qualité ou de réussite des différentes élévations sinusiennes à la lecture de la littérature:

- Pour Khoully et al [128] (Niveau 2) comme pour Esposito et al [126] (niveau 2) il n'y a pas d'évidence scientifique de la supériorité de l'élévation sinusienne sur l'utilisation des implants courts lorsque la hauteur d'os résiduelle (HOR) est comprise entre 4 et 9 mm. Ils soulignent de plus que le risque de complications est plus élevé dans le cas des élévations du plancher sinusien.
- Bechara et al [129] (niveau 2) dans un essai clinique randomisé (ECR) sur 53 patients comparent des implants de 6 mm avec des implants de 10 mm posés lors d'une élévation sinusienne par voie latérale. Ils concluent, de la même manière, à la supériorité des implants courts, dont les résultats sont comparables et pour lesquels le traitement est plus court et moins onéreux.
- Esposito et al [130] (niveau 2) ont sensiblement la même conclusion dans un autre ECR comparant à 1 an les résultats d'implants de 5 à 8,5 mm sans greffe versus des implants d'au moins 11,5 mm après élévation sinusienne.
- Fan et al [131] (niveau 1) concluent à partir d'une méta-analyse d'essais cliniques randomisés que les taux de survie des implants courts (5 à 8mm) ne sont pas inférieurs à ceux d'implants plus longs (>8mm) posés après élévation sinusienne, ces derniers présentant de plus, un taux de complications supérieur ainsi qu'un coût de traitement plus élevé.
- Avec des limites différentes, implants de moins de 8mm sans augmentation versus des implants de plus de 8mm après augmentation, le groupe de travail de l'EAO de Daniel Thoma et al [132] (niveau 1) à partir de 8 ECR, conclue que les implants courts peuvent constituer un meilleur choix que des implants posés après élévation sinusienne en raison des complications biologiques, de la morbidité, du coût et de la longueur majorée de la chirurgie d'élévation.

Deux techniques sont actuellement considérées comme « de bonnes pratiques » [133] (niveau 2) pour l'élévation sinusienne, la voie latérale et la voie trans-crestale. Ces 2 techniques sont donc traitées successivement pour les critères de délai et de qualité

3.3.5.1 Elévation sinusienne par voie trans-crestale

Une première approche de la voie trans-crestale du sinus a été décrite dès 1986 par Hilt Tatum [121] (niveau 4) mais les techniques actuelles sont dérivées de celle citée puis décrite par R.B. Summers en 1994 dans 2 articles [63, 64] (niveau 4).

a. Délais

Lors de l'élévation sinusienne par voie trans-crestale ou technique de Summers, l'implant est inséré dans la séance. Il n'y a donc pas de délai de cicatrisation de la greffe osseuse avant la pose de l'implant. Celui-ci est confondu avec le délai de mise en charge de l'implant.

Ce délai est un critère rarement pris en compte dans les revues de littérature.

Dans leur étude clinique randomisée (ECR) Felice et al [134] (niveau 2) retiennent une durée de 4 mois comme délai de mise en charge. Le même délai de 4 mois est retenu par Gastaldi et al [135] (niveau 2) dans une autre ECR qui compare à 3 ans les résultats d'implants courts avec des implants posés lors d'une élévation sinusienne trans-crestale.

Dans plusieurs séries de cas, le même délai de 4 mois est retenu comme pour Sisti et al [136] (niveau 3) qui utilise de l'hydroxyapatite comme matériau de comblement.

Il varie aussi selon l'utilisation ou non d'un matériau maintenant un espace sous-muqueux.

Pour Zill et al [137] (niveau 3) qui réalisent 233 élévations trans-crestales sans apport de matériau, la mise en charge est réalisée à 3 mois.

b. Critères de qualité

– Taux de survie :

Plusieurs revues de littérature concluent sur le fait que la technique de l'élévation sinusienne par voie trans-crestale est une technique fiable et reproductible dont les résultats statistiques sont excellents.

Pour Romero-Millan et al [138] (niveau 2) les taux de survie à un an sont compris entre 93,5% et 100%, l'indication est une hauteur osseuse résiduelle (HOR) comprise entre 6 et 8 mm et l'utilisation de biomatériaux permet un gain osseux vertical plus important. Pour une hauteur inférieure à 5 mm le taux de survie chute à 92.7% contre 96.9% lorsque la HOR résiduelle dépasse 5 mm.

Del Fabbro et al [139] (niveau 2) en 2013 dans une revue systématique, étudient 7 publications sur l'abord trans-crestal du sinus chez 704 patients chez qui 1257 implants sont posés. Le taux de survie des implants est de 97, 2 % avec un minimum de suivi de 3 ans.

La méta-analyse de Nasr et al [140] (niveau 1) conclue à une équivalence des taux de survie des implants posés avec et sans matériau sous-membranaire.

La méta-analyse de Chen et al [141] (niveau 2) en 2017 porte sur 7 études et compare les résultats chez 527 patients de 415 implants posés avec un apport de matériau avec le devenir de 463 implants posés sans matériau. Les taux de succès pour les 2 techniques sont supérieurs à 90% et leur différence n'est pas significative.

Dans la revue de Tan et al [111] (niveau 2) portant sur 4388 implants, le taux d'échec annuel est calculé à 2,48% par an, les auteurs concluant à des résultats comparables à des sites non-augmentés.

– Gain osseux vertical :

Pour Perez-Martinez et al [142] (niveau 2) la technique sans utilisation de matériau est indiquée pour une HOR de 5 à 9 mm et le gain de hauteur osseuse en moyenne sur 8 études est de 3,43 mm.

Dans la méta-analyse de Chen et al [41] (niveau 2) en 2017, le gain osseux vertical varie de 1.7 à 4.1 mm dans le groupe sans greffe et de 3.17 à 5.1 mm dans le groupe avec greffe à 3 ans de suivi. La perte osseuse crestale est considérée comme acceptable dans les 2 groupes.

L'étude récente de Sonoda et al [143] (niveau 3) quantifie chez 34 patients et 61 élévations crestales, le gain osseux vertical en fonction de la quantité de matériau utilisée. Pour 0,1ml, le gain est de 3,7mm, pour 0.2ml de 4, 95mm et pour 0,3ml de 5,84mm.

– ISQ :

L'ISQ (implant stability quotient) est utilisé par Qian et al [144] (niveau 3), le résultat de l'ISQ est de 63,6 à l'insertion et dépasse 70 à 5 mois, après une chute à 4 semaines. La grande dispersion des valeurs d'ISQ au cours de la cicatrisation, l'absence de corrélation avec la hauteur d'os résiduelle du sinus, les amène à conclure à l'absence de relation entre l'ISQ et la qualité du contact os-implant (BIC) et ils émettent des doutes sur la pertinence de l'utilisation de l'ISQ pour déterminer le degré de cicatrisation osseuse autour des implants.

– Géométrie :

Deux études viennent mesurer l'importance de la forme du sinus dans le maintien du volume intra-sinusal greffé :

Spinato et al [145] (niveau 3) montrent, chez 60 patients, que la perte osseuse intra-sinusal est plus importante dans les sinus larges et que les sinus étroits sont donc plus favorables.

La géométrie du fond du sinus influence le remodelage de la greffe intra-sinusal pour Chen et al [41] (niveau 3). Un fond de sinus plat favorise la résorption de la greffe par rapport à un fond de sinus concave.

– Long terme :

Pour Zill et al [137] (niveau 3) qui réalisent 233 élévations trans-crestales sans apport de matériau, le taux de survie à 5 ans post mise en charge des implants est en moyenne de 93,8 %. Ils constatent que ce taux est corrélé à la HOR et que le taux de survie augmente pour chaque millimètre de HOR supplémentaire.

Fugazzotto [146] (niveau 3) analyse les résultats de 1344 implants posés avec un recul prothétique moyen de 109,2 mois et conclut à un taux de survie moyen de 98,8% pour des implants majoritairement de 8 mm (de 6 à 9 mm) posés avec une élévation trans-crestale utilisant une tréphine associée aux ostéotomes.

– HOR :

Dans les conclusions de leur revue de littérature, Starch-Jensen et al [125] (Niveau 3) situent à plus de 5 mm la limite de l'indication de l'élévation par voie trans-crestale.

Del Fabbro et al [139] (niveau 2) en 2012 dans une revue systématique, retiennent 19 études représentant 3131 implants posés chez 1822 patients. Les taux de survie diffèrent de manière significative pour une hauteur osseuse résiduelle (HOR) de +/- 5 mm.

3.3.5.2 Elévation sinusienne par voie latérale

La paternité de l'élévation sinusienne par voie latérale est souvent attribuée à Hilt Tatum qui a présenté une conférence sur le sujet à l'Alabama Implant Congress en 1976. La première publication date de

1980 [147] (niveau 4) sous la plume de Philipp Boyne et Robert James dans le Journal of Oral Surgery.

3.3.5.2.1 Avec mise en place différée

Une hauteur osseuse résiduelle faible fait préférer une mise en place différée, à moins de 5 mm de HOR pour Pjetursson et al [120] (niveau 2) mais dans la revue de Jensen et al [148] (niveau 2), la moyenne de la HOR des sinus dans lesquels des implants étaient posés simultanément n'était que de 4,4mm. La HOR des cas où les implants étaient posés de manière différée était de 2,9 mm.

a) Délais

Pour Jensen et al [148] (niveau 2) le temps de cicatrisation de la greffe sinusienne avant la pose de l'implant était en moyenne de 5,9 mois. Le temps de cicatrisation de la pose des implants à leur mise en charge était lui de 6,5 mois. Le choix du matériau de greffe influe sur le délai de cicatrisation avant la mise en place des implants. La présence d'os autogène réduirait le délai de cicatrisation de la greffe.

Pour Ramos-Murguialday et al [149] (niveau 2) l'utilisation d'un mélange de 50% d'os de table externe maxillaire et de Bio-Oss® permet la mise en place d'implants après 4 mois, l'analyse en microtomographie et en expression de gènes ne montrant pas de différence entre les groupes 4 à 5 mois et 6 à 8 mois de délai de cicatrisation.

Pour Felice et al [150] (niveau 1), dans une étude clinique randomisée qui compare, un an après leur mise en charge, des implants posés dans 1 à 3 mm d'os, simultanément à l'élévation sinusienne ou de manière différée, le délai de cicatrisation de la greffe est de 4 mois, comme le délai de cicatrisation des implants.

Frenken et al [151] (niveau 3) évaluent un mélange biphasique d'hydroxyapatite et de béta-TCP et respectent un délai de cicatrisation de 6 mois avant la pose d'implants.

Tsai et al [156] (niveau 3) posent les implants à 4 mois post-opératoires, après la réalisation d'une élévation sinusienne par voie latérale avec un tricalcium phosphate (Cerasorb®). La hauteur d'os résiduel varie de 2,4 à 6 mm à l'imagerie. Ils mettent en charge les implants 2 mois après leur pose. 1 seul implant sur les 39 posés est perdu.

Stacchi et al [152] (niveau 2) dans une ECR visant à comparer 2 biomatériaux de greffe intra-sinusienne posent les implants après 6 mois de cicatrisation et mettent ensuite les implants en charge après 4 mois supplémentaires.

Le délai de cicatrisation le plus long des publications étudiées est celui de Friberg et al [153] (niveau 3) qui posent les implants 9 mois après l'élévation sinusienne par voie latérale.

b) Critères de qualité

– Taux de survie :

La revue systématique avec méta-analyse de Starch-Jensen T et al en 2018 [125] (Niveau 2) porte au final sur 9 études. Les taux de survie à 5 ans et à 10 ans varient de 91 à 100% avec une multitude de matériaux utilisés, seuls (menton, Bio-oss®) ou combinés (Os autogène ou allogène...) sans différence significative.

Celle d'Aghaloo et al [154] (niveau 2) porte sur la période 1980-2014. 12 études sont retenues pour la méta-analyse qui collige les résultats de 4860 implants posés. Les taux de survie varient de 75% à 99,1% mais depuis 2008, aucune étude ne présente un taux de survie inférieur à 91%.

La revue systématique de Silva et al en 2016 [155] (niveau 2) donne des taux de survie sur 16 articles et 436 patients suivis pour 868 implants posés. Le suivi varie de 6 mois à 11 ans. Le taux de survie implantaire est de 99.60% lorsqu'un biomatériau est utilisé.

Pour Jensen et al [148] (niveau 2) le taux de survie des implants variait selon les études de 61,2% à 100% (médiane 95,5%) mais ces taux augmentaient de 88,6% à 100% (médiane 100%) après 12 à 45 mois de mise en charge quand seuls les implants rugueux étaient considérés.

Pour les implants usinés, les résultats s'établissent donc à un taux de survie de 61,2% à 100% (médiane 89%) après 12 à 60 mois de mise en charge.

– Compacité :

Tsai et al [156] (niveau 3) comparent les cone-beam pré-opératoires de 25 patients avec des cone-beam à 4 mois post-opératoires, à la pose de l'implant. C'est une des premières études à soulever le problème des hiatus présents dans les reconstructions du bas-fond sinusien. Les coupes axiales et radiales d'élévation sinusienne réalisées avec un tricalcium phosphate (Cerasorb®) montre des défauts variant en moyenne de 2,07% à 6,67% du volume étudié. Ils constatent la présence de défauts de taille limitée dans la greffe, surtout dans la zone distale de celle-ci.

– Volume :

D'autres études radiologiques mesurent l'évolution en volume de la greffe dans le temps.

Pour Okada et al [157] (niveau 3) la greffe de beta-tricalcium phosphate se résorbe de manière importante (-24,4%) la première année et de manière plus faible les 18 mois suivants (-10,7% supplémentaires). A 2,5 ans, 70% des implants sont protrusifs dans le plancher sinusien élevé.

L'étude de Galindo-Moreno et al [158] (niveau 2) compare à 6 mois, au moment de la pose des implants, puis à 1 an post mise en charge, des mélanges 1:1 d'os autogène et d'hydroxyapatite bovine *versus* os autogène et os allogénique. Les deux mélanges sont considérés comme adaptés à la pose d'implants à 6 mois. L'histomorphométrie montre une résorption plus rapide de l'os allogénique et l'analyse histologique montre que l'os allogénique voit son action biologique diminuer plus rapidement que celle de l'hydroxyapatite.

Temmerman et al [159] (niveau 3) font le constat que pour différentes techniques d'élévation sinusienne, latérale ou trans-crestale, avec un mélange de L-PRF® et de Bio-Oss®, le volume de la greffe diminue à 6 semaines de 27,6%.

A l'inverse, Klein et al [160] (niveau 3) sur un total de 13 patients, constatent qu'à 8 mois, la greffe de Bio-Oss® seul présente un volume plus important de 9,10% en moyenne.

3.3.5.2.2 Avec mise en place simultanée

a) Délais

Pour Felice et al [134] (niveau 1), dans une étude clinique randomisée qui compare, un an après leur mise en charge, des implants posés dans 1 à 3 mm d'os, simultanément à l'élévation sinusienne ou de manière différée, le délai de cicatrisation des implants posés simultanément est de 4 mois.

Bechara et al [129] (niveau 2) dans un essai clinique randomisé, mettent aussi les implants en charge à 4 mois.

L'étude prospective de Kuchler et al [161] (niveau 2), à partir de la mesure de la stabilité des implants, permet la mise en charge de 83% d'entre eux après un délai de 2 mois seulement. Les 17% restants (19 implants) sont mis en charge à 4 mois (12 implants) et 6 mois (6 implants) et un implant est perdu (1 sur 109 soit 0,9%).

b) Critères de qualité

– ISQ :

La mesure de l'ISQ (implant stability quotient) est utilisée par plusieurs équipes pour caractériser la qualité de la cicatrisation des élévations sinusiennes par voie latérale. Il faut cependant noter que la valeur clinique de l'ISQ est contestée [144].

Bechara et al [129] (niveau 2) dans un essai clinique randomisé sur 53 patients comparent des implants de 6 mm avec des implants de 10 mm posés lors d'une élévation sinusienne par voie latérale. L'ISQ est mesuré à la pose, à 1 an et à 3 ans. L'ISQ initial moyen est de 68,2 (implants courts) versus 67,8 (implants standards). La différence n'est pas significative à l'insertion, à un an mais elle est de 71,6 vs 72,4 à 3 ans, à l'avantage des implants longs ($p=0,004$).

L'étude prospective de Kuchler et al [161] (niveau 2) mesure l'ISQ. Les implants sont testés et 83 %, d'entre eux sont jugés assez stables ($ISQ>70$) pour être mis en charge à 2 mois.

– Greffe :

Parmi les mises en place simultanées d'implants avec l'élévation sinusienne, figurent les chirurgies sans apport de biomatériau. La plupart des études utilisent le sang du patient ou un caillot de fibrine pour maintenir, avec l'apex des implants, la membrane de Schneider en position soulevée.

La méta-analyse de Nasr et al [140] (niveau 1) conclue à une équivalence des taux de survie des implants posés avec et sans matériau sous-membranaire.

Dans une revue de littérature en 2012, Riben et al [162] (niveau 2) étudient les publications traitant de l'ESVL sans apport de matériau. Pour les 5 études qui rapportent une donnée chiffrée du gain osseux obtenu autour des implants, les valeurs vont de 4,5 à 7,4 mm en moyenne.

La revue et la méta-analyse de Duan et al [163] (niveau 1) prend en compte 22 études de mise en place simultanée d'implants sans biomatériau, même les caillots de fibrine étant exclus. Les résultats ne distinguent pas les 15 études utilisant la voie trans-crestale et les 7 études utilisant la voie latérale pour la moyenne des taux de survie qui est de 97,9% +/- 0,02%. Le gain osseux vertical est mesuré pour chaque technique et il est significativement différent, de 3,1 mm en trans-crestal à 5,9 mm par voie latérale, pour une moyenne de hauteur osseuse résiduelle de 5,7 +/- 1,7 mm.

Cricchio et al [164] (niveau 3) présentent les résultats d'une étude portant sur 96 élévations sans matériau et la pose de 239 implants. Le suivi varie de 1 à 6 ans et seuls 3 implants sont perdus soit un taux de survie de 98,7%. Le gain osseux intra-sinusien est mesuré à 5.3±2.1 mm.

Pour Felice et al [150] (niveau 1) les échecs sont plus nombreux dans le cas de la pose simultanée et même si cette différence n'est pas statistiquement significative, les auteurs concluent à la possibilité d'un risque plus élevé d'échec dans le cas d'une HOR comprise entre 1 et 3mm.

3.4 Conséquences sinusiennes d'une augmentation du plancher du sinus maxillaire (sinus lift)

3.4.1 *Retentissements sur la physiologie sinusienne : définition de situation normale et pathologique osseuses et muqueuses*

3.4.1.1 Rôles de l'épithélium naso-sinusien

Les cavités sinusiennes sont bordées d'un épithélium respiratoire dont les rôles sont multiples. L'épithélium est recouvert d'une couche de mucus superficiel épais permettant de le protéger et de piéger les débris cellulaires ou les éléments pathogènes. Il est produit par les cellules caliciformes épithéliales et par les glandes sous muqueuses. Le mucus et ses débris sont progressivement évacués par les battements ciliaires de l'épithélium au rythme de 10 à 20Hz jusqu'au canal naso-maxillaire, permettant un renouvellement complet du mucus en 10 minutes environ [52]. L'épithélium produit également de l'oxyde nitrique (NO) qui est synthétisé par une isoforme de la NO-synthase de type 2 qui est non-calcium-dépendante. La production est continue si bien que la concentration en NO au sein des sinus maxillaires est très élevée de l'ordre de 9.1mg/kg pour un seuil atmosphérique de pollution de

0.3mg/kg [48]. Grâce aux propriétés bactéricides et virucides du NO, cette forte concentration intrasinusienne permet de rendre les cavités sinusiennes stériles [51]. De plus le NO est évacué dans les fosses nasales à chaque cycle respiratoire grâce à l'effet de pompe inspiratoire appliqué au canal nasomaxillaire, il a un rôle bronchodilatateur et d'activation des battements ciliaires [165].

Le décollement de l'ensemble de la muqueuse bordant la cavité sinusienne provoque une réaction idiosyncrasique de néo-ostéogenèse et de fibrose oblitérant le sinus maxillaire de son extrémité latérale à médiale. Ce phénomène est particulièrement visible sur des examens d'imagerie post opératoire (Figure 2). Cette réaction d'ostéogenèse est liée au fait que la muqueuse du sinus maxillaire joue également le rôle de périoste. Le potentiel ostéogénique de la muqueuse sinusienne a été montré in vivo et in vitro sur des prélèvements de muqueuse sinusienne saine chez des patients opérés de chirurgie orthognathique [166]. Enfin, des récepteurs aux bisphosphonates ont récemment été mis en évidence dans les cellules épithéliales humaines de muqueuse du sinus maxillaire [167]. Ces différents éléments permettent d'affirmer la relation étroite entre la morphologie des parois osseuses sinusiennes et la muqueuse qui les tapisse.

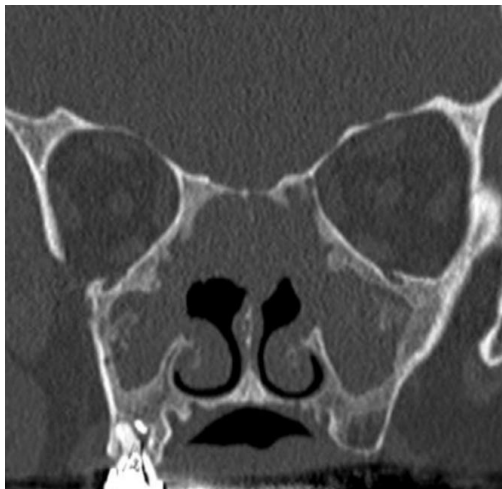


Figure 2. Hyperostose pariétale post opératoire après chirurgie pour la polypose naso-sinusienne..

Pour que l'ostéogenèse ait lieu et que les biomatériaux s'intègrent, le site opératoire doit être le lieu d'une néo-angiogenèse, de la migration et de la différenciation de cellules progénitrices en cellules ostéogéniques. Plusieurs auteurs estiment que le bon déroulement de ces étapes est directement lié à la dimension de la cavité sinusienne. Le volume du sinus maxillaire est d'environ 15mL pour une cavité d'une hauteur d'environ 33mm pour 25mm de large et d'un axe antéro postérieur de 34mm en moyenne [168, 169]. La distance entre le mur médial et latéral est aussi appelée la distance bucco-palatine. Selon Avila et al cette distance joue un rôle dans le succès post opératoire, estimant que la quantité d'os néo-formé est inversement proportionnelle à cette distance bucco-palatine [170]. Cette étude préliminaire prospective sur 20 patients avec biopsie post opératoire révélait un pourcentage d'os néoformé plus faible en cas de distance bucco-palatine importante. Ces résultats nécessitent toutefois d'être confirmés par une étude avec un plus grand effectif.

Le matériel de comblement sinusien doit remplir plusieurs critères : il doit être biocompatible, ostéo-inducteur, ostéo-conducteur et ostéogénique. L'os autologue a longtemps été considéré comme le gold standard, mais son potentiel de résorption important et l'augmentation de la morbidité en lien avec le site donneur ont progressivement fait abandonner cette option au profit des substituts osseux [79, 80]. Ces derniers peuvent être soit des xéno greffes lorsqu'il s'agit de dérivés ovins ou bovins, ou de biomatériaux tels que le β -TCP et l'hydroxyapatite qui sont désormais les plus utilisés. L'adjonction d'hydroxyapatite au β -TCP permettrait une meilleure ostéo-intégration, enfin, le caractère microporeux augmenterait le soutien vasculaire et l'intégration osseuse [171, 172]. Une méta-analyse publiée en 2016 a montré une néo-ostéogenèse plus importante mais non statistiquement significative des dérivés phosphocalciques par rapports aux xéno greffes [173]. Enfin, la méta-analyse publiée en 2009 par

Nkenke et al n'a pas mis en évidence de différence de prévalence des complications post opératoires infectieuses ou d'échec selon les différents matériaux autologues ou non utilisés [112].

Certains auteurs décrivent une technique sans utilisation de biomatériaux, simplement en décollant la muqueuse sinusienne [174, 175]. Cette technique est basée sur le phénomène d'ostéo-induction faisant suite au décollement de la muqueuse sinusienne grâce au caillot sanguin en place dans le volume sous muqueux, qui joue le rôle de conformateur. D'après les résultats de l'étude comparative de Lie et al l'élévation simple de la muqueuse induisait une néo-ostéogenèse moins organisée que le côté controlatéral utilisant du Bio-Oss® avec côté expérimental une activité mixte ostéoblastique et ostéoclastique et un os trabéculaire immature. Aucune différence clinique post opératoire n'a été constatée entre les deux sinus maxillaires.

3.4.1.2 Conformation anatomique sinusienne

Outre l'absence d'anomalie de la muqueuse sinusienne ou de pathologie dentaire infectieuse résiduelle, le canal naso-maxillaire doit être étudié avant une chirurgie d'élévation du plancher du sinus maxillaire. Il a été montré dans une étude coréenne rétrospective que la présence de cellules infra-orbitaires de Haller était statistiquement associée à des sinusites post opératoires [176]. Dans cette étude monocentrique sur 81 patients, 30 présentaient des cellules de Haller côté opéré et parmi eux un sur cinq a présenté des symptômes évocateurs de sinusites post opératoires. Les autres variations anatomiques étudiées (déviation septale, concha bullosa) n'étaient pas significativement corrélées à des complications post opératoires.

Ce phénomène pourrait s'expliquer par une diminution de la clairance muco-ciliaire post opératoire due à l'œdème muqueux faisant suite au décollement de la muqueuse sinusienne, et cela effectué dans un sinus possédant un canal naso-maxillaire rétréci [177].

Ce phénomène d'inflammation post opératoire explique également pourquoi on peut observer des sinusites post opératoires en l'absence de perforation de la muqueuse sinusienne. Le pourcentage d'infection dans la littérature est d'environ 4% [178, 179], il reste néanmoins plus important en cas de perforation de la MS, en effet dans l'étude publiée par Nolan *et al* 85% des sinusites post opératoires concernaient des patients ayant eu une perforation muqueuse per opératoire [183].

3.4.1.3 Comportement osseux post opératoire

Une étude en 2001 a analysé le devenir post opératoire du biomatériau Bio-Oss (matrice osseuse bovine déprotéinisée) associé à de l'os autologue et de la colle de fibrine, à 6 mois post opératoire et 3 ans [180]. Les particules d'hydroxyapatite ont conservé sur les deux prélèvements le même volume, en revanche l'ostéo-intégration était plus importante à 3 ans avec une augmentation de la quantité d'os lamellaire mature et du contact entre l'os lamellaire néoformé et les particules d'HA.

Timmenga *et al* ont publié en 2003 une étude prospective évaluant l'épithélium sinusien post sinus lift avec une greffe d'os autologue. L'étude comportait un examen endoscopique, un prélèvement bactériologique du sinus maxillaire opéré et enfin trois brossages ciliaires de la muqueuse du plancher du sinus maxillaire pendant le sinus lift puis à 3 et 9 mois post opératoire. L'étude histologique mettait en évidence un épaississement du chorion à 3 mois, sans recrudescence de cellules immunitaires. Le seul élément différent au prélèvement peropératoire était une augmentation légère du pourcentage de cellules calciformes épithéliales [44].

Le processus de formation osseuse n'est pas strictement homogène au cours du temps et l'os trabéculaire initialement formé devient progressivement lamellaire. D'après les résultats de l'étude histologique d'Artzi et al l'os est formé préférentiellement de l'extrémité médiale à latérale de la cavité, quelle que soit la quantité de biomatériau [181]. Le processus d'ossification suit une progression centripète de la périphérie du volume jusqu'au centre. Ce processus a été mis en évidence radiologiquement par Troedhan et al en 2012 [182].

Il n'a pas été retrouvé dans la littérature d'étude analysant le comportement de la muqueuse sinusienne après surélévation, quel que soit le matériau utilisé, et le traitement implantaire à court, moyen et long terme.

3.4.2 Complications sinusiennes du sinus lift et prise en charge

3.4.2.1 Inflammations sinusiennes post-sinus lift

Le taux de succès des procédures pré-implantaires, en particulier le sinus-lift, et des implants dentaires est élevé. Cependant, le taux de complication post-opératoires varie entre 0 à 22% des patients selon les publications [39, 48, 51, 52, 55, 56, 94,179]. Concernant les inflammations post sinus-lift, on ne retrouve dans la littérature que des études de niveau 3. De manière pragmatique, l'hémorosinus est une suite opératoire relativement fréquente mais sans danger. Elle justifie par contre d'une antibiothérapie prophylactique systématique post-opératoire (avis d'expert).

Dans la population générale, la plupart des études publiées proposent une antibiothérapie prophylactique pour les actes invasifs, qu'il s'agisse d'une surélévation avec ou sans matériau quelle que soit la voie d'abord. Comme le souligne l'Agence Nationale de Sécurité du Médicament [123], pour autant, aucune étude comparative ne propose d'évaluer son intérêt. En 2010, une antibiothérapie prophylactique est recommandée pour la surélévation du plancher sinusien et relève d'un accord professionnel [123].

Une sinusite postopératoire complique un sinus lift dans 8,4 % des cas selon Schwarz et al [54]. Les infections aiguës ou chroniques peuvent résulter de fautes d'asepsie ou à la suite de la contamination du sinus maxillaire par la flore buccale dans des conditions chirurgicales aseptiques ou bien d'une migration du matériau dans le sinus. Il est rare que le matériau soit évacué spontanément par la cavité nasale. Sa présence dans le sinus maxillaire peut provoquer une sinusite maxillaire aiguë ou chronique et son extraction, le plus souvent par méatotomie souvent accompagnée d'une révision sinusienne, est alors obligatoire. En l'absence de ce geste, la sinusite peut atteindre les cellules ethmoïdales, puis le sinus frontal, réalisant alors une pansinusite antérieure. Toute antibiothérapie, même prolongée, restera inefficace sans drainage sinusien. Dans l'étude de Schwarz et al [54], les facteurs de risque retrouvés de sinusite post opératoires sont l'âge, le tabac, la perforation de la muqueuse sinusienne et l'épaisseur de l'élévation du plancher du sinus maxillaire. Ces facteurs de risque liés au patient et liés à la procédure doivent être pris en compte par le praticien, surtout lorsqu'ils sont associés [54]. La perforation muqueuse serait statistiquement associée à un taux plus élevée de sinusite post opératoire [55, 56, 57]. Seules les grandes perforations de la muqueuse du sinus maxillaire ont une probabilité plus élevée d'entraîner une décharge des fragments osseux dans le sinus maxillaire menant à la sinusite maxillaire [43]. Les autres causes évoquées de sinusites sont l'obstruction de l'ostium en raison d'un œdème postopératoire de la muqueuse du sinus maxillaire, le blocage du flux d'air dû à la diminution du volume de la cavité sinusienne, une altération de l'activité ciliaire de la muqueuse altérée dans le sinus maxillaire en raison de lacérations muqueuses [43, 44]. La survenue d'une rhinosinusite en post opératoire semble plus fréquente chez les patients souffrant déjà d'une rhinosinusite chronique dans leurs antécédents [43, 44]. Pour cette raison, tous les patients doivent être dépistés afin de chercher des antécédents de sinusite avant une procédure de sinus lift. Les patients ayant des antécédents de sinusite doivent être adressés en consultation d'ORL afin de confirmer l'existence d'une sinusite et, le cas échéant de la traiter afin de réduire le risque de complications et augmenter le succès de la procédure [43].

3.4.2.2 La perforation de la muqueuse sinusienne

La principale complication peropératoire est la perforation de la muqueuse sinusienne. Son incidence varie de 7 à 56 % selon la littérature et elle est significativement associée à la présence de septa osseux, à une faible hauteur osseuse (inférieure à 3,5 mm) et au tabac [49, 50, 54, 183] (niveau 3). La conduite à tenir varie selon la taille de la déchirure. Si elle est de petite taille, elle pourra être colmatée avec une membrane de collagène et le comblement pourra être poursuivi dans le même temps opératoire. Si elle est de taille trop importante, il est préférable de refermer et ne pas ré-intervenir avant au moins 6 à 8 semaines [184] (niveau 3). Dans leur rapport de 156 patients implantaires, Timmenga et al montrait que de petites perforations de la membrane du sinus (< 2 mm de diamètre) guérissaient

souvent spontanément avec la formation de caillots sanguins et la guérison systématique des muqueuses [44]. La perforation de la muqueuse sinusienne en peropératoire ne semble pas avoir d'influence sur la survie implantaire [184, 185] et sur la stabilité à long terme de la greffe osseuse [185] (niveau 3).

3.4.2.3 Ostéomyélite

Les biomatériaux sous forme de particule offrent un traitement sûr et prévisible pour augmenter le volume osseux. Les complications courantes comprennent les perforations muqueuses et les infections postopératoires. En revanche, très peu de cas d'infection à début tardif ont été publiés. Un cas rapporté en 2016 [186] (niveau 4), présente un diagnostic histologique d'ostéomyélite après analyse de la séquestration minérale osseuse bovine intégrée, 8 ans après une intervention réussie de sinus lift. L'histologie révélait la présence d'os lamellaire mature encapsulant des particules bien intégrées de matériel osseux bovin présentant des signes de dévitalisation et d'espaces médullaires remplis d'un infiltrat dense de neutrophiles et d'une flore microbienne mixte filamenteuse. On peut en conclure qu'il existe un potentiel de dégradation et de séquestration des greffes composites d'os minéral / os osseux de bovins longtemps après une intégration et une consolidation [186] (niveau 4).

3.5 Complications implantaires et prise en charge

3.5.1 Déplacement/exérèse du matériel implanté

Les échecs liés à la mise en place d'implants dentaires se situent entre 5 et 10 %. Les caractéristiques anatomiques et physiologiques particulières du maxillaire expliquent un taux d'échec plus important au maxillaire qu'à la mandibule (16%) [187, 188, 193]. L'os maxillaire postérieur, dans la région sous-sinusienne est naturellement peu dense en raison d'un os résiduel très spongieux, et d'une corticale très fine ou absente (os de type IV dans la classification de Lekholm et Zarb [189]). Il en résulte une stabilité primaire réduite.

Les complications généralement évoquées lors de la mise en place d'implants dans la région postérieure du maxillaire concernent la perforation de la muqueuse sinusienne, à l'origine d'une potentielle infection, un déficit de stabilité primaire, un échec d'ostéo-intégration, et la survenue d'une communication bucco-sinusienne.

L'augmentation du nombre de praticiens réalisant la mise en place d'implants dentaires, avec des niveaux de formation et de compétence variables, associés à la forte demande de pose d'implants dans un contexte osseux défavorable, augmentent le risque de survenue d'échecs ou de complications. La mise en place d'implants dans les cas d'atrophie osseuse sous-sinusienne est technique et opérateur-dépendante.

Peu d'auteurs font mention de déplacement d'implants dentaires dans la cavité sinusiennes, ou dans les structures voisines. Pour autant, si la plupart des matériaux projetés dans le sinus dans le cadre de soins dentaires est bien connue (racines dentaires ou dents entières, matériaux d'empreinte, matériel endodontique), les implants occupent désormais dans ce cadre une place non négligeable.

Nous avons pu relever 63 articles. La plupart d'entre eux relatent la projection accidentelle [190], ou la migration progressive d'implants dentaires dans le sinus maxillaire, mais il a été publié au cours de cette période la découverte d'implants présents au niveau d'autres structures cranio faciales telles que le sinus ethmoïdal [190], le sinus sphénoïdal [191], la fosse crânienne antérieure [192] (niveau 4).

En dehors des case-reports de projection d'implants publiés, plusieurs articles portent sur la technique de récupération du matériel projeté. Quelques revues de littérature sont disponibles : [194, 195] (niveau 3).

Ridaura-Ruiz et al [187] présentent en 2009, 9 cas de projection d'implants, Sgaramella et al [196] rapportent en 2014 une série de 21 patients avec la migration de 24 implants. Il s'agit d'études rétrospectives, sans aucune analyse comparative (niveau 3).

3.5.1.1 Circonstances de découverte de la migration du matériel

- Complication peropératoire :

La projection de l'implant survient à la suite d'un forage excessif du puits implantaire, d'une très faible densité de l'os à l'origine d'une absence de fixité primaire, d'une faible hauteur du plancher, d'une force excessive appliquée à l'implant lors de l'insertion de celui-ci, ou d'un mauvais plan de traitement. L'opérateur constate la disparition de l'implant projeté lors de l'intervention (Avis d'expert).

- Complication à distance du geste opératoire :

Souvent, le patient est asymptomatique et la découverte de l'implant projeté est réalisée de façon fortuite. Sgaramella [196] rapporte 13 patients totalement asymptomatiques sur un groupe de 21 patients étudiés. La découverte du problème est faite parfois des années après l'intervention. Laurenti et al [197], rapportent le retrait d'un implant projeté, à l'origine d'une sinusite chronique, douze ans après son insertion.

Le mécanisme de la projection tardive est souvent inconnu. Il a été évoqué :

- une réaction inflammatoire en relation avec une péri-implantite
- une contrainte mécanique liée à une mauvaise répartition des forces occlusales
- une destruction de l'os péri-implantaire et une rupture de l'ostéo intégration dans le cadre d'une réaction auto-immune à l'implant [49, 50]
- une modification des pressions intra-sinusiennes ou intra-nasales liée à une réaction inflammatoire ou infectieuse au corps étranger.

3.5.1.2 Facteurs favorisants

- une faible densité osseuse.
- la mise en place d'implants cylindriques : Sgaramella [196] rapporte 62,5% d'implants cylindriques dans sa série.
- le recours à des implants étroits
- l'utilisation d'implants lisses
- une période d'enfouissement courte
- certaines localisations : M1, P2, M2 dans la série de Sgaramella [196], respectivement 58,3 %, 16,6% et 8,3%). Il est à noter que la première molaire maxillaire est dans cette zone, la dent la plus fréquemment concernée par la mise en place d'un implant.

3.5.1.3 Les complications sinusiennes

De nombreux patients peuvent pendant plusieurs années ne présenter aucune symptomatologie clinique [196]. La présence d'un corps étranger intra-sinusien représente un facteur d'irritation de la muqueuse. L'œdème réactionnel altère de façon partielle ou complète la capacité mucociliaire. Il peut en résulter une augmentation de l'activité sécrétoire de la muqueuse.

3.5.1.4 Le diagnostic repose

- sur l'historique de l'intervention implantaire initiale.
- sur l'examen clinique et l'imagerie :
- orthopantomogramme
- imagerie 3D : Scanner ou CBCT grand-champ, permettant la localisation tridimensionnelle de l'implant par rapport au plancher résiduel ou reconstruit
- exploration de l'atteinte sinusienne par un scanner sinusien, révélant en particulier l'état de l'ostium.

3.5.1.5 La technique de dépose

Elle dépend de la perméabilité ou non de l'ostium. Elle peut être réalisée :

- Par abord direct par voie buccale (technique de Caldwell-Luc) :

Il évite l'atteinte ostiale [198]. Il permet l'exérèse d'un implant de gros volume et peut être réalisé après l'échec d'un abord endoscopique.

Certains auteurs [199, 200] conseillent l'abord direct avec réalisation simultanée d'une greffe osseuse. Cet abord direct peut-être à l'origine de douleurs faciales, d'une obstruction nasale, d'une atteinte du nerf infra-orbitaire. C'est la seule technique à la disposition du chirurgien oral.

- Par abord buccal par endoscopie, avec une ouverture de la fosse canine :

Il offre l'avantage d'une ouverture réduite de la cavité sinusienne, par rapport au Caldwell-Luc classique, et d'une meilleure mobilité de l'endoscope, permettant une vision plus complète des récessus sinusiens.

- Par abord transnasal par endoscopie :

Intervention de faible morbidité, récupération rapide par la simplicité des suites opératoires, restauration de la perméabilité ostiale.

Ucer *et al* [201] décrit un cas avec endoscopie trans-nasale et greffe du plancher simultanée par technique classique.

Matti *et al* [202], rapportent l'exérèse d'implants projetés dans le sinus par endoscopie au travers du méat moyen, utilisant optiques et instruments angulés. Ils réussissent à récupérer des implants localisés dans la partie antéro-inférieure, après nettoyage du sinus par une solution saline sous haute pression. Les auteurs précisent les inconvénients de cette technique concernant l'ablation des corps étrangers de gros volume et de ceux intégrés dans l'os, ainsi que la difficulté d'accès dans les cas d'obstruction nasale, ou de polypose importante.

Brescia *et al* [203] proposent une seconde ouverture au niveau du méat inférieur afin de faciliter le nettoyage du sinus, et la mobilisation de l'implant avant son ablation. La taille et la localisation du corps étranger ne posent alors plus de problème, car l'accès peut être augmenté à la demande. La seule réserve est dans cette technique, le risque de lésion du canal lacrymal.

- Pour les migrations à distance du sinus, (sinus ethmoïdal ou sphénoïdal) l'utilisation d'un endoscope s'impose.

3.5.1.6 Facteurs préventifs

L'exploration préopératoire par une imagerie précise s'impose avant toute mise en place d'implants. Elle repose sur un cliché panoramique et une imagerie 3D dans la zone sous-sinusienne.

- La découverte lors de l'interrogatoire, ou par l'imagerie d'une pathologie sinusienne impose un avis ORL systématique
- Le recours à une technique d'angulation de l'implant, ainsi que l'alternative d'un implant court et large doivent être envisagés
- Dans les cas de planchers sinusiens minces (<8 mm), le choix de l'implant répond à des impératifs précis :
 - La mise en place d'un implant dans la zone sous-sinusienne ne peut s'envisager qu'avec une stabilité primaire suffisante [20].
 - Un minimum de longueur et de diamètre de l'implant doit être considéré (longueur 8 mm et largeur 4 mm minimum).
 - Utilisation d'implants à surface rugueuse, favorisant la stabilité d'un caillot autour de la surface de l'implant et accélèrent le processus d'ostéo-intégration.
 - Privilégier les implants auto-tarudants et à spires larges
 - La forme cylindro-conique doit être privilégiée dans les zones sous-sinusiennes

En l'absence de stabilité primaire d'un implant proclident ou très proche du sinus, la dépose doit être immédiate, et la repose envisagée après une période de cicatrisation d'au moins deux mois [204].

Le respect des protocoles chirurgicaux validés, notamment sur l'indication de la technique d'élévation du plancher sinusien en fonction de la hauteur sous-sinusienne résiduelle et des délais de cicatrisation :

- Si le plancher sinusien est étroit et radiologiquement peu dense, une technique de reconstruction du plancher améliore la qualité osseuse et le volume osseux exploitable.
- L'utilisation de la technique de Summers doit être réservée pour des hauteurs osseuses résiduelles d'au moins 5 à 6 mm.
- La reconstruction sous-sinusienne préalable à la pose de l'implant sera systématique pour des hauteurs inférieures à 4 mm.
- En cas de déchirure muqueuse importante lors du sinus-lift, la pose de l'implant doit être différée, après minéralisation du biomatériau de reconstruction.
- Un délai d'ostéo-intégration de cinq à six mois s'impose lors d'une pose d'implant concomitante à une reconstruction du bas-fond, qu'il s'agisse d'une voie crestale ou latérale.
- La mise en charge de l'implant ne sera effectuée qu'après le contrôle clinique et radiologique de l'ostéo-intégration de l'implant.

3.5.2 Sinusites (aiguë – subaiguë – récidivante – chronique)

La sinusite maxillaire est la complication la plus fréquente [17]. Les sinusites postopératoires peuvent être expliquées par l'obstruction de l'ostium maxillaire par l'oedème, le saignement, le déplacement du matériel de greffe, la production excessive de mucus et/ou le dysfonctionnement ciliaire [44, 205]. La plupart des études [57, 206] montrent que les perforations de la muqueuse sinusienne augmentent le risque de complications postopératoires, dont font partie les sinusites maxillaires. Timmenga et al [44] ont également montré que le risque de sinusite postopératoire est plus fréquent chez les patients aux antécédents de sinusite ou de pathologies rhinosinusiennes. Concernant la survie de l'implant, la perforation de la muqueuse sinusienne reste un facteur de risque discuté [57, 206, 207, 208]. Par contre, la survenue d'une sinusite maxillaire est indépendante du type de matériel de greffe utilisé [112].

La fréquence des perforations de la muqueuse sinusienne varie de 7 % à 56 % en fonction des auteurs [183]. La plupart des auteurs admettent qu'en cas de perforation de la muqueuse sinusienne inférieure à 2 mm aucune réparation n'est nécessaire ; une membrane résorbable de collagène peut être mise en place tel un patch en cas de perforation supérieure à 2 mm. En cas de large perforation, une suture peut être réalisée.

Dans la population générale, la plupart des études publiées proposent une antibiothérapie prophylactique pour les actes invasifs, qu'il s'agisse d'une surélévation avec ou sans matériau quelle que soit la voie d'abord. Comme le souligne l'Agence Nationale de Sécurité du Médicament [123]. pour autant, aucune étude comparative ne propose d'évaluer son intérêt. En accord avec l'ANSM et pour la population normale, considérant l'absence de différences significatives avec ou sans antibioprophyllaxie dans les études, la faiblesse des conclusions des méta-analyses et le faible taux de complications infectieuses, l'antibiothérapie prophylactique n'est pas indiquée, pour la population générale, avant la pose d'implant dentaire (Accord professionnel) [123]. Les infections aiguës ou chroniques peuvent résulter de fautes d'asepsie ou à la suite de la contamination du sinus maxillaire par la flore buccale dans des conditions chirurgicales aseptiques ou bien d'une migration du matériau dans le sinus. Il est rare que le matériau soit évacué spontanément par la cavité nasale. Sa présence dans le sinus maxillaire peut provoquer une sinusite maxillaire aiguë ou chronique et son extraction, le plus souvent par méatotomie souvent accompagnée d'une révision sinusienne, est alors obligatoire. En l'absence de ce geste, la sinusite peut s'étendre réalisant alors une pansinusite antérieure. Toute antibiothérapie, même prolongée, restera inefficace sans drainage sinusien. Dans l'étude de Schwarz et al [54], les facteurs de risque retrouvés de sinusite post opératoires sont l'âge, le tabac, la perforation de la muqueuse sinusienne et l'épaisseur de l'élévation du plancher du sinus maxillaire. Ces facteurs de risque liés au patient et à la procédure doivent être pris en compte par le praticien, surtout lorsqu'ils sont associés [54]. La perforation muqueuse serait statistiquement associée à un taux plus élevée de sinusite post opératoire [55, 56, 57]. Seules les grandes perforations de la muqueuse du sinus maxillaire ont une probabilité plus élevée d'entraîner une décharge des fragments osseux dans le sinus maxillaire menant à la sinusite maxillaire [43].

Les implants actuels sont des implants en titane ; une fois mis en place, ils vont s'ostéo-intégrer ; leur situation intrasinusienne n'est pas physiologique. Le premier réflexe serait de faire comme pour tout corps étranger intrasinusien : l'ablation de ce dernier. C'est ce qui est réalisé lorsque l'implant est en position intrasinusienne complète par défaut technique lors de sa mise en place. Parfois, l'implant n'est que partiellement en position intrasinusienne, ce qui est initialement non perçu par l'implantologue. Il entraîne alors une réaction de la muqueuse tout en restant bien ostéo-intégré. Le patient vient donc consulter son ORL à distance pour sinusite chronique. L'interrogatoire, l'examen clinique et les clichés radiographiques montrent alors que le ou les implant(s) intra sinusien(s) est/sont à l'origine de cette inflammation chronique. Il faut rechercher des signes cliniques et radiologiques de péri-implantite : mobilité de l'implant, douleurs, hypodensité au niveau de la zone d'intégration de l'implant, aspect mité. Les enjeux fonctionnels et financiers parfois importants liés aux implants nous amènent à adapter nos pratiques [112]. Ces corps étrangers seront parfois laissés en place s'ils sont bien ostéo-intégrés et non infectés. La coopération entre ORL et implantologues doit être étroite afin de guider au mieux le patient.

Certains auteurs proposent une stratégie thérapeutique [4] :

- En cas d'infection immédiate suite à la réalisation d'un sinus lift avec mise en place de greffe : ablation du matériel de greffe avec réalisation de prélèvements bactériologiques, antibiothérapie ; surveillance de l'état local et de la symptomatologie rhinosinusienne ;
- En cas de perforation de la muqueuse sinusienne avec un implant ou un matériel de greffe en place, stable : si le patient ne présente pas de signe fonctionnel rhinosinusien, que la nasofibroskopie est normale et que le sinus est sain sur l'imagerie de contrôle, la surveillance du patient devra être rapprochée, à la fois par le dentiste et par l'ORL. En effet, les deux complications possibles sont : la perte de l'implant par péri-implantite et la sinusite maxillaire chronique par pénétration de germes au sein d'un sinus initialement stérile et le défaut du drainage sinusien. En cas de sinusite maxillaire chronique, il faut en rechercher la cause : la muqueuse sinusienne perforée, un défaut de drainage du sinus maxillaire ou une pathologie sinusienne sans rapport avec l'implant. Lorsque l'implant est stable, il paraît licite dans un premier temps, de faciliter le drainage sinusien par une méatotomie moyenne et d'encadrer le geste par une antibiothérapie active sur les germes anaérobies. La surveillance du patient doit être rapprochée. Si les symptômes rhinosinusiens perdurent, que la nasofibroskopie et le scanner restent anormaux, il faudra extraire l'implant ;
- Dans les cas où plusieurs implants ont été placés sur la totalité de l'arcade supérieure, notamment lors de la mise en place de Diskimplants®, l'apparition d'une sinusite maxillaire est souvent bilatérale. Du fait du caractère monobloc du matériel implantoporté, il est difficile de tester chaque implant individuellement. La coopération et la discussion avec le chirurgien-dentiste est dans ce cas fondamentale. Il faut déposer l'ensemble du matériel pour évaluer l'état de chaque implant. La stratégie thérapeutique doit être discutée et décidée conjointement par le médecin ORL et le chirurgien-dentiste. La surveillance du patient devra dans tous les cas être prolongée afin de s'assurer du bon fonctionnement sinusien et de la stabilité de l'implant. La communication entre ORL et chirurgiens-dentistes est indispensable pour une prise en charge optimale du patient.

3.5.3 Ostéonécrose

Les ostéonécroses apparaissent le plus souvent sur un terrain irradié ou chez des patients traités par des anti-résorbeurs osseux.

Chez les patients traités par biphosphonates, il faut différencier les patients traités pour une pathologie bénigne (ostéoporose...) de ceux traités pour une pathologie maligne. En effet, les ostéochimionécroses (OCN) sont exceptionnelles dans le cas des biphosphonates administrés pour l'ostéoporose [209] (niveau 4) alors qu'elles peuvent être beaucoup plus fréquentes dans le cadre du traitement des cancers [210] (niveau 4). Les OCN concernent principalement la mandibule, mais elles peuvent également apparaître au niveau des maxillaires [211].

Il semble que la mise en place d'implants dentaires soit possible avec peu de risque de complications chez les patients traités par biphosphonates pour une pathologie bénigne [209]. Une revue systématique a montré que la prise de biphosphonates représentait un risque de complications, même

s'il était difficile à quantifier précisément : il manque des données fiables pour répondre à la question du risque de développer une OCN chez les patients traités par biphosphonates [114].

Chez les patients ayant développé une ostéochimionécrose sous biphosphonates, la présence d'implants dentaires peut être considérée comme un facteur défavorable de cicatrisation après traitement chirurgical, de même qu'une localisation maxillaire du foyer nécrotique [210] (niveau 4). Lorsqu'une OCN se déclare, elle pourrait apparaître préférentiellement autour des implants, même s'ils sont ostéo-intégrés [212] (niveau 4).

Un cas d'ostéonécrose apparue après la mise en place de 3 implants associés à un comblement sinusien a été décrit : la nécrose a été observée 2 mois après l'intervention, et après dépose des implants et du séquestre les soins locaux ont permis une cicatrisation [213] (niveau 4). Dans une revue systématique récente, il est conseillé d'être « prudent » de réaliser un sinus lift chez les patients traités avec des médicaments anti-résorbeurs osseux [214] (niveau 4).

4. Références bibliographiques

1. Fokkens WJ, Lund VJ, Mullol J, Bachert C, Alobid I, Baroody F, et al. European Position Paper on Rhinosinusitis and Nasal Polyps 2012. *Rhinol Suppl.* 2012;(23):3 p preceding table of contents, 1-298.
2. Bonfils P, Halimi P, Le Bihan C et al. Correlation between nasosinusalsymptoms and topographic diagnosis in chronic rhinosinusitis. *Ann Otol Rhinol Laryngl* 2005; 114(1 Pt 1):74-83.
3. Dixon AE, Sugar EA, Zinreich SJ, et al. Criteria to screen for chronic sinonasal disease. *Chest* 2009; 136: 1324–1332.
4. Mortuaire G. Pathologies infectieuses. In : Castillo L, Le Taillandier de Gabory L, Papon JF. *Dents et sinus. Rapport de la société française d'ORL et de chirurgie cervico-faciale.* Issy les Moulineaux: Elsevier Masson SAS; 2017. p. 66.
5. Loubele M, Bogaerts R, Van Dijck E, Pauwels R, Vanheusden S, Suetens P, Marchal G, Sanderink G, Jacobs R. Comparison between effective radiation dose of CBCT and MSCT scanners for dentomaxillofacial applications. *Eur J Radiol.* 2009 Sep;71(3):461-8.
6. Suomalainen A1, Kiljunen T, Käser Y, Peltola J, Kortensniemi M. Dosimetry and image quality of four dental cone beam computed tomography scanners compared with multislice computed tomography scanners. *Dentomaxillofac Radiol.* 2009 Sep;38(6):367-78.
7. Hofmann E, Schmid M, Lell M, Hirschfelder U. Cone beam computed tomography and low-dose multislice computed tomography in orthodontics and dentistry. *J Orofac Orthop* 2014(bis);75:384-98.
8. Hofmann E, Schmid M, Sedlmair M, Banckwitz R, Hirschfelder U, Lell M. Comparative study of image quality and radiation dose of cone beam and low-dose multislice computed tomography – an in-vitro investigation. *Clin Oral Invest* 2014;18:301-11.
9. Widmann G, Al-Ekrish AA. Ultralow dose MSCT imaging in dental implantology. *Open Dentistry J* 2018;12(Suppl 1-M5):87-93.
10. Malina-Altzinger J, Damerau G, Grätz KW, Stadlinger PD. Evaluation of the maxillary sinus in panoramic radiography-a comparative study. *Int J Implant Dent.* 2015 Dec;1(1):17. Epub 2015 Jul 10.
11. Hassan BA. Reliability of periapical radiographs and orthopantomograms in detection of tooth root protrusion in the maxillary sinus: correlation results with cone beam computed tomography. *J Oral Maxillofac Res.* 2010 Apr 1;1(1):e6.
12. Kirkham-Ali K, La M, Sher J, Sholapurkar A. Comparison of cone-beam computed tomography and panoramic imaging in assessing the relationship between posterior maxillary tooth roots and the maxillary sinus: A systematic review. *J Investig Clin Dent.* 2019 Jan 28:e12402.
13. Tadinada A, Fung K, Thacker S, Mahdian M, Jadhav A, Schincaglia GP. Radiographic evaluation of the maxillary sinus prior to dental implant therapy: A comparison between two-dimensional and three-dimensional radiographic imaging. *Imaging Sci Dent.* 2015 Sep;45(3):169-74.
14. Toraman Alkurt M, Peker I, Degerli S, Cebeci ARİ, Sadik E. Comparison of cone-beam computed tomography and panoramic radiographs in detecting maxillary sinus septa. *J Istanbul Univ Fac Dent.* 2016 Oct 1;50(3):8-14.
15. Stern A, Green J. Sinus lift procedures : an overview of current techniques. *Dent Clin North Am* 2012 ; 56(1) : 219–33.

16. Younes R, Nader N, Khoury G. Sinus grafting techniques: a step-by-step guide [Internet]. 2015 [cité 5 avr 2018]. Disponible sur: <http://public.ebib.com/choice/publicfullrecord.aspx?p=1965411>.
17. Pignataro L, Mantovani M, Torretta S, et al. ENT assessment in the integrated management of candidate for (maxillary) sinus lift. *Acta Otorhinolaryngol Ital* 2008 ; 28(3) : 110–9.
18. Pelinsari Lana J, Moura Rodrigues Carneiro P, de Carvalho Machado V, Eduardo Alencar de Souza P, Ricardo Manzi F, Campolina Rebello Horta M. Anatomic variations and lesions of the maxillary sinus detected in cone beam computed tomography for dental implants. *Clin Oral Implants Res.* déc 2012;23(12):1398-403.
19. Rege ICC, Sousa TO, Leles CR, Mendonça EF. Occurrence of maxillary sinus abnormalities detected by cone beam CT in asymptomatic patients. *BMC Oral Health.* 2012 Aug 10;12:30.
20. Yoo J-Y, Pi S-H, Kim Y-S, Jeong S-N, You H-K. Healing pattern of the mucous membrane after tooth extraction in the maxillary sinus. *J Periodontal Implant Sci.* févr 2011;41(1):23-9.
21. Phothikhun S, Suphanantachat S, Chuenchompoonut V, Nisapakultorn K. Cone-beam computed tomographic evidence of the association between periodontal bone loss and mucosal thickening of the maxillary sinus. *J Periodontol.* mai 2012;83(5):557-64.
22. Ata-Ali J, Diago-Vilalta J, Melo M, Bagan L, Soldini M, Di-Nardo C, et al. What is the frequency of anatomical variations and pathological findings in maxillary sinuses among patients subjected to maxillofacial cone beam computed tomography? A systematic review. *Med Oral Patol Oral Cir Bucal.* 2017 Jul 1;22(4):e400-e409.
23. Cha J-Y, Mah J, Sinclair P. Incidental findings in the maxillofacial area with 3-dimensional cone-beam imaging. *Am J Orthod Dentofacial Orthop.* juill 2007;132(1):7-14.
24. Janner SFM, Caversaccio MD, Dubach P, Sendi P, Buser D, Bornstein MM. Characteristics and dimensions of the Schneiderian membrane: a radiographic analysis using cone beam computed tomography in patients referred for dental implant surgery in the posterior maxilla: Characteristics and dimensions of the Schneiderian membrane. *Clin Oral Implants Res.* déc 2011;22(12):1446-53.
25. Lin Y-H, Yang Y-C, Wen S-C, Wang H-L. The influence of sinus membrane thickness upon membrane perforation during lateral window sinus augmentation. *Clin Oral Implants Res.* mai 2016;27(5):612-7.
26. Yilmaz HG, Tözüm TF. Are gingival phenotype, residual ridge height, and membrane thickness critical for the perforation of maxillary sinus? *J Periodontol.* avr 2012;83(4):420-5.
27. Seo YJ, Kim J, Kim K, Lee JG, Kim CH, Yoon JH. Radiologic characteristics of sinonasal fungus ball : an analysis of 119 cases. *Acta Radiol* 2011;52(7):790-5.
28. Yoon YH, Xu J, Park SK, Heo JH, Kim YM, Rha KS. A retrospective analysis of 538 sinonasal fungus ball cases treated at a single tertiary medical center in Korea (1996-2015). *Int Forum Allergy Rhinol* 2017;7:1070-1075.
29. Ng TY, Wang JY, Tsai MH, Lin CC, Tai CJ, Ng YK. Hyperdense findings in sinus computed tomography of chronic rhinosinusitis. *Int Forum Allergy Rhinol* 2015;5:1181-1184.
30. Friedland B, Metson R. A Guide to Recognizing Maxillary Sinus Pathology and for Deciding on Further Preoperative Assessment Prior to Maxillary Sinus Augmentation. *Int J Periodontics Restorative Dent.* nov 2014;34(6):807-15.

31. Yeung AWK, Tanaka R, Khong P-L, von Arx T, Bornstein MM. Frequency, location, and association with dental pathology of mucous retention cysts in the maxillary sinus. A radiographic study using cone beam computed tomography (CBCT). *Clin Oral Investig.* avr 2018;22(3):1175-83.
32. Kara IM, Küçük D, Polat S. Experience of maxillary sinus floor augmentation in the presence of antral pseudocysts. *J Oral Maxillofac Surg Off J Am Assoc Oral Maxillofac Surg.* juill 2010;68(7):1646-50.
33. Kara MI, Kirmali O, Ay S. Clinical evaluation of lateral and osteotome techniques for sinus floor elevation in the presence of an antral pseudocyst. *Int J Oral Maxillofac Implants.* 2012;27(5):1205-10.
34. Misch CM. Maxillary Sinus Surgery and Alternatives in Treatment.: *Implant Dent.* déc 2011;20(6):398-9.
35. Wang JH, Jang YJ, Lee BJ. Natural course of retention cysts of the maxillary sinus long-term follow-up results. *Laryngoscope* 2007;117:341-4.
36. Giotakis EI, Weber RK. Cysts of the maxillary sinus: a literature review. *Int Forum Allergy Rhinol.* 2013;3(9):766-71.
37. Carter LC, Calamel A, Haller A, Aguirre A. Seasonal variation in maxillary antral pseudocysts in a general clinic population. *Dentomaxillofac Rad* 1998;27:22-4.
38. Moon IJ, Lee JE, Kim ST, Han DH, Rhee CS, Lee CH, et al. Characteristics and risk factors of mucosal cysts in the paranasal sinuses. *Rhinology.* 2011;49(3):309-14.
39. Maska B, Lin GH, Othman A, Behdin S, Travan S, Benavides E, et al. Dental implants and grafting success remain high despite large variations in maxillary sinus mucosal thickening. *Int J Implant Dent.* 2017;3(1):1. doi: 10.1186/s40729-017-0064-8. Epub 2017.
40. Chen JC, Ho CY. The significance of computed tomographic findings in the diagnosis of fungus ball in the paranasal sinuses. *Am J Rhinol Allergy* 2012;26(2):117-9.
41. Chen MH, Shi JY. Clinical and Radiological Outcomes of Implants in Osteotome Sinus Floor Elevation with and without Grafting: A Systematic Review and a Meta-Analysis. *J Prosthodont.* 2017 Jan 12. doi: 10.1111/jopr.12576.
42. Ho CF, Lee TJ, Wu PW, Huang CC, Chang PH, Huang YL, Lee YL, Huang CC. Diagnosis of a maxillary sinus fungus ball without intralesional hyperdensity on computed tomography. *Laryngoscope.* 2018 Dec 24. doi: 10.1002/lary.27670.
43. Kayabasoglu G, Nacar A, Altundag A, Cayonu M, Muhtarogullari M, Cingi C: A retrospective analysis of the relationship between rhinosinusitis and sinus lift dental implantation. *Head Face Med* 2014, 10:53.
44. Timmenga NM, Raghoobar GM, Boering G, van Weissenbruch R: Maxillary sinus function after sinus lifts for the insertion of dental implants. *J Oral Maxillofac Surg* 1997, 55:936-939;discussion 940.
45. Hedman J, Kaprio J, Poussa T, Nieminen MM. Prevalence of asthma, aspirin intolerance, nasal polyposis and chronic obstructive pulmonary disease in a population-based study. *Int J Epidemiol.* 1999;28(4):717-22.
46. Jankowski R, Rumeau C, Gallet P, Nguyen DT. Nasal polyposis (or chronic olfactory rhinitis). *Eur Ann Otorhinolaryngol Head Neck Dis.* 2018 Jun;135(3):191-196.
47. Brozek JL, Bousquet J, Baena-Cagnani CE, Bonini S, Canonica GW, Casale TB, et al. Global Allergy and Asthma European Network; Grading of Recommendations Assessment, Development and Evaluation Working Group. *J Allergy Clin Immunol.* 2010;126(3):466-76.

48. Lundberg JON, Farkas-Szallasi T, Weitzberg E, Rinder J, Lidholm J, Änggård A, et al. High nitric oxide production in human paranasal sinuses. *Nat Med.* avr 1995;1(4):370-3.
49. Chiapasco M, Casentini P, Zaniboni M: Bone augmentation procedures in implant dentistry. *Int J Oral Maxillofac Implants* 2009, 24 Suppl:237-259.
50. Chiapasco M, Felisati G, Maccari A, Borloni R, Gatti F, Di Leo F. The management of complications following displacement of oral implants in the paranasal sinuses: a multicenter clinical report and proposed treatment protocols. *International Journal of Oral and Maxillofacial Surgery*, 2009; 38(12), 1273-1278.
51. Abou-Hamad W, Matar N, Elias M, Nasr M, Sarkis-Karam D, Hokayem N, et al. Bacterial flora in normal adult maxillary sinuses. *Am J Rhinol Allergy.* juin 2009;23(3):261-3.
52. Elwany S, Kennedy D, Hwang P. *Rhinology: Diseases of the Nose, Sinuses, and Skull Base*: New York: Thieme medical Publishers; 2012. ISBN 978-1-60406-060-7. *Eur Arch Otorhinolaryngol.* janv 2013;270(1):387-387.
53. Millot S, Lesclous P, Colombier ML, Radoi L, Messeca C, Ballanger M, Charrier JL, Tramba P, Simon S, Berrebi A, Doguet F, Lansac E, Tribouilloy C, Habib G, Duval X, Lung B. Position paper for the evaluation and management of oral status in patients with valvular disease: Groupe de Travail Valvulopathies de la Société Française de Cardiologie, Société Française de Chirurgie Orale, Société Française de Parodontologie et d'Implantologie Orale, Société Française d'Endodontie et Société de Pathologie Infectieuse de Langue Française. *Arch Cardiovasc Dis.* 2017 ;110(8-9):482-494.
54. Schwarz L, Schiebel V, Hof M, Ulm C, Watzek G, Pommer B: Risk Factors of Membrane Perforation and Postoperative Complications in Sinus Floor Elevation Surgery: Review of 407 Augmentation Procedures. *J Oral Maxillofac Surg* 2015, 73:1275-1282.
55. Kim YK, Lee JH, Lee JY, Yi YJ. A randomized controlled clinical trial of two types of tapered implants on immediate loading in the posterior maxilla and mandible. *Int J Oral Maxillofac Implants.* 2013;28(6):1602-11.
56. Kim YK, Hwang JY, Yun PY: Relationship between prognosis of dental implants and maxillary sinusitis associated with the sinus elevation procedure. *Int J Oral Maxillofac Implants* 2013, 28:178-183.
57. Schwartz-Arad D, Herzberg R, Dolev E: The prevalence of surgical complications of the sinus graft procedure and their impact on implant survival. *J Periodontol* 2004; 75(4):511-516.
58. Liébart M-F, Fouque-Deruelle C, Santini A, Dillier F-L, Monnet-Corti V, Glise J-M, et al. Smile Line and Periodontium Visibility. *Perio.* 2004;1(1):17-25.
59. Maynard J, Wilson R. Diagnosis and management of mucogingival problems in children. *Dent Clin North Am* 1980;24(4):683-703.
60. Seibert JS. Reconstruction of deformed, partially edentulous ridges, using full thickness onlay grafts. Part I. Technique and wound healing. *Compend Contin Educ Dent.* 1983 Sep-Oct;4(5):437-53.
61. Wang HL, Al-Shammari K. HVC ridge deficiency classification: a therapeutically oriented classification. *Int J Periodontics Restorative Dent.* 2002 Aug;22(4):335-43.
62. Misch CE. Maxillary sinus augmentation for endosteal implants: organized alternative treatment plans. *Int J Oral Implantol.* 1987;4(2):49-58.
63. Summers RB. A new concept in maxillary implant surgery: the osteotome technique. *Compend Contin Educ Dent.* 1994;15(2):152, 154-156, 158 passim; quiz 162.

64. Summers RB. The osteotome technique. Part 3. Less invasive methods of elevation the sinus floor. *Compend Contin Educ Dent* 1994; 15:698-708.
65. Cavezian R, Pasquet G. Evolution de l'imagerie dentaire du cliché rétroalvéolaire au Cone Beam. In: *Imagerie dentaire moderne. Séance SFR-Société Française de Radiologie: 15 Novembre 2011-Faculté Cochin-Port Royal – Paris [En ligne]* [http://www.sfrnet.org/rc/org/sfrnet/htm/article/2011/20111223-092047-781/src/htm_fullText/fr/1-evolution de l'imagerie dentaire du cliché rétro-alvéolaire au cone beam.pdf](http://www.sfrnet.org/rc/org/sfrnet/htm/article/2011/20111223-092047-781/src/htm_fullText/fr/1-evolution%20de%20l%27imagerie%20dentaire%20du%20cliché%20rétro-alvéolaire%20au%20cone%20beam.pdf). Consulté le 30 Décembre 2016.
66. Hodez C, Griffaton-Taillandier C, Bensimon I. Cone-beam imaging : applications in ENT. *Eur Ann Otorhinolaryngol Head Neck Dis* 2011; 133(3) : 171–4.
67. Rapp G, Rosemberg M, Mole C. Apport du dentascanner en implantologie. *J Radiol* 2004;85(9) :1181.
68. Hauret L, Hodez C. Nouveauté en radiologie dento-maxillofaciale : la tomographie volumétrique à faisceau conique. *J Radiol* 2009; 90: 604–17.
69. Al-Ekrish AA1, Ekram M. A comparative study of the accuracy and reliability of multidetector computed tomography and cone beam computed tomography in the assessment of dental implant site dimensions. *Dentomaxillofac Radiol.* 2011;40(2):67-75.
70. Loubele M, Van Assche N, Carpentier K, Maes F, Jacobs R, van Steenberghe D, Suetens P. Comparative localized linear accuracy of small-field cone-beam CT and multislice CT for alveolar bone measurements. *Oral Surg Oral Med Oral Pathol Oral Radiol Endod.* 2008 Apr;105(4):512-8.
71. Lofthag-Hansen S, Thilander-Klang A, Gröndahl K. Evaluation of subjective image quality in relation to diagnostic task for cone beam computed tomography with different fields of view. *Eur J Radiol* 2011;80:483-488.
72. Choi JW, Lee SS, Choi SC, Heo MS, Huh KH, Yi WJ, Kang SR, Han DH, Kim EK. Relation between physical factors and subjective image quality of conebeam computed tomography images according to diagnostic task. *Oral Surg Oral Med Pathol Oral Radiol* 2015;119:357-65.
73. Davarpanah.M, Szmukler-Moncler.S, Khoury.PM, Jakubowicz-Kohen.B, Martinez.H. Manuel d'implantologie clinique, concepts, protocoles et innovations récentes. 2ème édition. Rueil-Malmaison : CdP, 2008, 539 p.
74. Davarpanah.M, Martinez.H. Manuel d'implantologie clinique. Rueil-Malmaison : CdP, 1999, 338 p.
75. Baudoin.C, Bennani.V. Un projet prothétique en implantologie. Paris : Quintessence international, 2003, 133 p.
76. Seibert JS. Reconstruction of the partially edentulous ridge: gateway to improved prosthetics and superior aesthetics. *Pract Periodontics Aesthet Dent.* juill 1993;5(5):47-55; quiz 55.
77. Gracco A, Incerti Parenti S, Ioele C, Alessandri Bonetti G, Stellini E. Prevalence of incidental maxillary sinus findings in Italian orthodontic patients: a retrospective cone-beam computed tomography study. *Korean J Orthod.* 2012;42(6):329.
78. Lu Y, Liu Z, Zhang L, Zhou X, Zheng Q, Duan X, et al. Associations between Maxillary Sinus Mucosal Thickening and Apical Periodontitis Using Cone-Beam Computed Tomography Scanning: A Retrospective Study. *J Endod.* août 2012;38(8):1069-74.
79. Shanbhag S, Shanbhag V, Stavropoulos A. Volume changes of maxillary sinus augmentations over time: a systematic review. *Int J Oral Maxillofac Implants.* août 2014;29(4):881-92.

80. Shanbhag S, Karnik P, Shirke P, Shanbhag V. Cone-beam computed tomographic analysis of sinus membrane thickness, ostium patency, and residual ridge heights in the posterior maxilla: implications for sinus floor elevation. *Clin Oral Implants Res.* juin 2014;25(6):755-60.
81. Brüllmann DD, Schmidtman I, Hornstein S, Schulze RK. Correlation of cone beam computed tomography (CBCT) findings in the maxillary sinus with dental diagnoses: a retrospective cross-sectional study. *Clin Oral Investig.* août 2012;16(4):1023-9.
82. Duvoisin B, Agrifolio A : Prevalence of ethmoid sinus abnormalities on brain CT of asymptomatic adults. *Am J Neuroradiol* 1989;10(3):599-601.
83. Havas TE, Motbey JA, Gullane PJ: Prevalence of incidental abnormalities on computed tomographic scans of the paranasal sinuses. *Arch Otolaryngol Head Neck Surg* 1988;114(8):856-9.
84. Llyod GA: CT of paranasal sinuses: study of a control series in relation to endoscopic sinus surgery. *J Laryngol Otol* 1990 Jun;104(6):477-81.
85. Moser FG, Panush D, Rubin JS, Honigsberg RM, Sprayregen S, Eisig SB. Incidental paranasal sinus abnormalities on MRI of the brain. *Clinical Radiology* 1991;43:252-54.
86. Caglayan F, Tozoglu Ü. Incidental findings in the maxillofacial region detected by cone beam CT. *Diagn Interv Radiol* 2012;18:159-163.
87. Lim C, Spanger M, Incidental maxillary sinus findings in patients referred for head & neck CT angiography. *Singapour dental J* 2012;33:1-4.
88. Price JB, Thaw KL, Tyndall DA, Ludlow JB, Padilla RJ. Incidental findings from cone beam computed tomography of the maxillofacial region: a descriptive retrospective study. *Clin Oral Impl Res* 2012;23:1261-68.
89. Edwards R, Alsufyani N, Heo G, Flores-Mir C. The frequency and nature of incidental findings in large-field cone beam computed tomography scans of an orthodontic sample. *Progress Orthodontics* 2014;15:37.
90. Goller-Bulut D, Sekerci AE, Köse E, Sisman Y. Cone beam computed tomographic analysis of maxillary premolars and molars to detect the relationship between periapical and marginal bone loss and mucosal thickness of maxillary sinus. *Med Oral Patol Oral Cir Bucal.* 2015 Sep; 20(5): e572–e579.
91. Eggmann F, Connert T, Bühler J, Dagassan-Berndt D, Weiger R, Walter C. Do periapical and periodontal pathologies affect Schneiderian membrane appearance? Systematic review of studies using cone-beam computed tomography. *Clin Oral Investig.* 2017 Jun;21(5):1611-1630.
92. Som PM, Lawson W, Biller H, Lanzieri C: Ethmoid sinus disease: CT evaluation in 400 cases. Part I. Nonsurgical patients. *Radiology* 1986;159:591-97.
93. Deutschmann MW, Yeung J, Bosch M, Lysack JT, Kingstone M, Kilty SJ, Rudmik LR. Radiologic reporting for paranasal sinus computed tomography: A multi-institutional review of content and consistency. *Laryngoscope* 2013;123:1100-05.
94. Chen YW, Lee FY, Chang PH, Huang CC, Fu CH, Huang CC, et al. A paradigm for evaluation and management of the maxillary sinus before dental implantation. *Laryngoscope.* 2018;128(6):1261-126.
95. Pompa G, Saccucci M, Di Carlo G, Brauner E, Valentini V, Di Carlo S, et al. Survival of dental implants in patients with oral cancer treated by surgery and radiotherapy: a retrospective study. *BMC Oral Health.* 2015 15-5.
96. Matsumoto Y, Ikeda T, Yokoi H, Kohno N. Association between odontogenic infections and unilateral sinus opacification. *Auris Nasus Larynx.* 2015;42: 288–93.

97. Dym H, Wolf JC. Oroantral communication. *Oral Maxillofac Surg Clin N Am.* 2012;24(2): 239–47.
98. Brook I. Sinusitis of odontogenic origin. *Otolaryngol Head Neck Surg.* 2006;135(3):349-55.
99. Dufour X, Kauffmann-Lacroix C, Ferrie JC, Goujon JM, Rodier MH, Klossek JM. Paranasal sinus fungus ball : epidemiology, clinical features and diagnosis. A retrospective analysis of 173 cases from a single medical center in France, 1989–2002. *Med Mycol.* 2006;44(1) : 61–7.
100. Coste A, Girodon E, Louis S, Pruliere-Escabasse V, Goossens M, Peynegre R, et al. Atypical sinusitis in adults must lead to looking for cystic fibrosis and primary ciliary dyskinesia. *Laryngoscope.* 2004;114(5):839-43.
101. Simonis P, Dufour T, Tenenbaum H. Long-term implant survival and success : a 10–16-year follow-up of non-submerged dental implants. *Clin Oral Implants Res* 2010 ; 21(7) : 772–7.
102. Cote MT, Segelnick SL, Rastogi A, et al. New York state ear, nose, and throat specialists' views on pre-sinus lift referral. *J Periodontol* 2011 ; 82(2) : 227–33.
103. Torretta S, Mantovani M, Testori T, et al. Importance of ENT assessment in stratifying candidates for sinus floor elevation : a prospective clinical study. *Clin Oral Implants Res* 2013 ; 24(Suppl A100) : 57–62.
104. Kretzschmar DP, Kretzschmar JL. Rhinosinusitis : review from a dental perspective. *Oral Surg Oral Med Oral Pathol Oral Radiol Endod* 2003 ; 96(2) : 128–35.
105. Van den Bergh JP, ten Bruggenkate CM, Disch FJ, Tuinzing DB. Anatomical aspects of sinus floor elevations. *Clin Oral Implants Res.* 2000 ;11(3) :256-65.
106. Corbella S, Taschieri S, Del Fabro M. Long-term Outcomes for the treatment of atrophic posterior maxilla : A systematic review of literature. *Clin Impl Dent Relat Res.* 2015 ;17(1):120-32.
107. Derjac-Arama AI, Sarafoleanu C, Manea CM, Nicolescu MI, Vrapciu AD, Rusu MC. Regenerative potential of human schneiderian membrane : Progenitor cells and epithelial-mesenchymal transition. *Anat Rec (hoboken).* 2015 ;(12) :2132-40.
108. Lundgren S, Cricchio G, Hallman M, Jungner M, Ramusson L, Sennerby L. Sinus floor elevation procedures to enable implant placement and integration: techniques, biological aspects and clinical outcomes. *Periodontology* 2000, 2017;73:103-120.
109. Del Fabbro M, Testori T, Francetti L, Weinstein R. Systematic review of survival rates for implants placed in the grafted maxillary sinus. *Int J Periodontics Restorative Dent* 2004;24:565-577.
110. Pjetursson BE, Tan WC, Zwahlen M, Lang NP. A systematic review of the success of sinus floor elevation and survival of implants inserted in combination with sinus floor elevation. *J Clin Periodontol* 2008;35:216-240.
111. Tan WC, Lang NP, Zwahlen M, Pjetursson BE. A systematic review of the success of sinus floor elevation and survival of implants inserted in combination with sinus floor elevation. Part II: Transalveolar technique. *J Clin Periodontol* 2008; 35 (Suppl. 8): 241–254.
112. Nkenke E, Stelzle F. Clinical outcomes of sinus floor augmentation for implant placement using autogenous bone or bone substitutes: a systematic review. *Clin Oral implants Res* 2009;20(suppl 4):124-133.
113. Wannfors K, Johansson B, Hallman M, Strandkvist T. A prospective randomized study of 1- and 2-stage sinus inlay bone grafts: 1-year follow-up. *Int J Oral Maxillofac Implants* 2000;15:625-632.

114. De Freitas NR, Lima LB, De Moura MB, Veloso Guedes CC, Simamoto Junior PC, De Magalhaes D. Bisphosphonate treatment and dental implants : A systematic review. *Med Oral Patol Cir Bucal*. 2016 ;21(5) :e644-41.
115. Keller EE, Tolman DE, Eckert SE. Maxillary antral-nasal inlay autogenous bone graft reconstruction of compromised maxilla: a 12 years retrospectives study. *Int J Oral Maxillofac Implants*. 1999;14(5): 707-721.
116. Olson JW, Dent CD, Morris HF, Ochi S. Long term assessment (6 to 71 moths) of endosseous implants placed in the augmented maxillary sinus. *Ann Periodontol*. 2000 ;5(1) :152-156.
117. Mayfield LJ, Skoglund A, Histing P, Lang NP, Attström R. Evaluation following functional loading of titanium fixtures placed in ridges augmented by deproteinized bone mineral. A human case study. *Clin Oral Implants Res*. 2001 ;12(5) :508 :514.
118. Kan JY, Rungcharassaeng K, Kim J, Lozada JL, Goodacre CJ. Factors affecting the survival of implants placed in grafted maxillary sinuses : a clinical report. *J Prosthet Dent*. 2002 ;87(5) :485-489.
119. Cannizzaro G, Felice P, Leone M, Viola P, Esposito M. Early loading of implants in the atrophic posterior maxilla: lateral sinus lift with autogenous bone and BioOss versus crestal mini sinus lift and 8-mm hydroxyapatite-coated implants. A randomised controlled clinical trial. *Eur J Oral Implantol* 2009;2:25-38.
120. Pjetursson BE, Lang NP. Sinus floor elevation utilizing the transalveolar approach. *Periodontol* 2000. 2014 Oct;66(1):59-71.
121. Tatum H Jr. Maxillary and sinus implant reconstructions. *Dent Clin North Am* 1986; 30(2):207–229.
122. Smiler DG, Johnson PW, Lozada JL, Misch C, Rosenlicht JL, Tatum OH, et al. Sinus lift grafts and endosseous implants. Treatment of the atrophic posterior maxilla. *Dent Clin North Am*. janv 1992;36(1):151-86; discussion 187-188.
123. Agence National de Sécurité du Médicament. Recommandation de bonne pratique : prescription des antibiotiques en pratique bucco-dentaire. www.ansm.sante.fr/var/ansm_site/.../adaa00a42032d7120262d3c1a8c04a60.pdf.
124. Corbella S, Taschieri S, Weinstein R, Del Fabbro M. Histomorphometric outcomes after lateral sinus floor elevation procedure: a systematic review of the literature and meta-analysis. *Clin Oral Implants Res*. sept 2016;27(9):1106-22.
125. Starch-Jensen T, Aludden H, Hallman M, Dahlin C, Christensen AE, Mordenfeld A. A systematic review and meta-analysis of long-term studies (five or more years) assessing maxillary sinus floor augmentation. *Int J Oral Maxillofac Surg*. 2018 Jan;47(1):103-116.
126. Esposito M, Felice P, Worthington HV. Interventions for replacing missing teeth: augmentation procedures of the maxillary sinus. *Cochrane Database Syst Rev*. 2014 May 13;(5):CD008397.
127. Moraschini V, Uzeda MG, Sartoretto SC, Calasans-Maia MD. Maxillary sinus floor elevation with simultaneous implant placement without grafting materials: a systematic review and meta-analysis. *Int J Oral Maxillofac Surg*. mai 2017;46(5):636-47.
128. Khouly I, Veitz-Keenan A. Insufficient evidence for sinus lifts over short implants for dental implant rehabilitation. *Evid Based Dent*. 2015;16(1):21-2.

129. Bechara S, Kubilius R, Veronesi G, Pires JT, Shibli JA, Mangano FG. Short (6-mm) dental implants versus sinus floor elevation and placement of longer (≥ 10 -mm) dental implants: a randomized controlled trial with a 3-year follow-up. *Clin. Oral Impl. Res.* 28, 2017, 1097–1107.
130. Esposito M, Barausse C, Pistilli R, Sammartino G, Grandi G, Felice P. Short implants versus bone augmentation for placing longer implants in atrophic maxillae: One-year post-loading results of a pilot randomised controlled trial. *Eur J Oral Implantol* 2015;8(3):257–268.
131. Fan T, Li Y, Deng WW, Wu T, Zhang W. Short Implants (5 to 8 mm) Versus Longer Implants (>8 mm) with Sinus Lifting in Atrophic Posterior Maxilla: A Meta-Analysis of RCTs. *Clin Implant Dent Relat Res.* 2017 Feb;19(1):207-215.
132. Thoma DS, Zeltner M, Hu€sler J, H€ammerle CHF, Jung RE. EAO Supplement Working Group 4 – EAO CC 2015. Short implants versus sinus lifting with longer implants to restore the posterior maxilla: a systematic review. *Clin. Oral Impl. Res.* 26 (Suppl. 11), 2015, 154–169.
133. Russe P, Missika P. Implantologie chirurgicale. In: Simonet P, Missika P, Pommarède P. *Recommandations de bonnes pratiques en odonto-stomatologie.* Paris: L'information dentaire; 2015. P 179-198.
134. Felice P, Pistilli R, Barausse C, Bruno V, Trullenque-Eriksson A, Esposito M. Short implants as an alternative to crestal sinus lift: A 1-year multicenter randomised controlled trial. *Eur J Oral Implantol.* 2015 Winter;8(4):375-84.
135. Gastaldi G, Felice P, Pistilli R, Barausse C, Trullenque-Eriksson A, Esposito M. Short implants as an alternative to crestal sinus lift: a 3-year multicentre randomised controlled trial. *Eur J Oral Implantol.* 2017;10(4):391-400.
136. Sisti A, Canullo L, Mottola MP, Iannello G. A case series on crestal sinus elevation with rotary instruments. *Eur J Oral Implantol.* 2011 Summer;4(2):145-52.
137. Zill A, Precht C, Beck-Broichsitter B, Sehner S, Smeets R, Heiland M, Rendenbach C, Henningsen A. Implants inserted with graftless osteotome sinus floor elevation - A 5-year post-loading retrospective study. *Eur J Oral Implantol.* 2016;9(3):277-289.
138. Romero-Millán J1, Martorell-Calatayud L, Peñarrocha M, García-Mira B. Indirect osteotome maxillary sinus floor elevation: an update. *J Oral Implantol.* 2012 Dec;38(6):799-804.
139. Del Fabbro M, Corbella S, Weinstein T, Ceresoli V, Taschieri S. Implant survival rates after osteotome-mediated maxillary sinus augmentation: a systematic review. *Clin Implant Dent Relat Res.* 2012 May;14 Suppl 1:e159-68.
140. Nasr S, Slot DE, Bahaa S, Dörfer CE, Fawzy El-Sayed KM. Dental implants combined with sinus augmentation: What is the merit of bone grafting? A systematic review. *J Craniomaxillofac Surg.* 2016 Oct;44(10):1607-1617.
141. Chen HH, Lin YC, Lee SY, Chang LY. Influence of Sinus Floor Configuration on Grafted Bone Remodeling After Osteotome Sinus Floor Elevation. *J Periodontology.* 2017;(88)1. p.10 - 16.
142. Pérez-Martínez S, Martorell-Calatayud L, Peñarrocha-Oltra D, García-Mira B, Peñarrocha-Diago M. Indirect sinus lift without bone graft material: Systematic review and meta-analysis. *J Clin Exp Dent.* 2015 Apr 1;7(2):e316-9.
143. Sonoda T, Harada T, Yamamichi N, Monje A, Wang HL. Association Between Bone Graft Volume and Maxillary Sinus Membrane Elevation Height. *Int J Oral Maxillofac Implants.* 2017 July/August;32(4):735–740.

144. Qian S-J, Gu Y-X, Mo J-J, Qiao S-C, Zhuang L-F, Lai H-C. Resonance frequency analysis of implants placed with osteotome sinus floor elevation in posterior maxillae. *Clin. Oral Impl. Res.* 27, 2016, 113–119.
145. Spinato S, Bernardello F, Galindo-Moreno P, Zaffe D. Maxillary sinus augmentation by crestal access: a retrospective study on cavity size and outcome correlation. *Clin. Oral Impl. Res.* 26, 2015, 1375–1382.
146. Fugazzotto PA. Success and Failure Rates of 1,344 6- to 9-mm-Length Rough-Surface Implants Placed at the Time of Transalveolar Sinus Elevations, Restored with Single Crowns, and Followed for 60 to 229 Months in Function. *Int J Oral Maxillofac Implants.* 2017 Nov/Dec;32(6):1359-1363.
147. Boyne PJ, James RA. Grafting of the maxillary sinus floor with autogenous marrow and bone. *J Oral Surg.* 1980 Aug;38(8):613-6.
148. Jensen SS, Terheyden H. Bone augmentation procedures in localized defects in the alveolar ridge: clinical results with different bone grafts and bone-substitute materials. *Int J Oral Maxillofacial Implants.* 2009;24:218–236.
149. Ramos-Murguialday M, Caubet J, Ramis JM, Monjo M. Evaluation of the Ideal Implant Insertion Time in Human Bone Biopsies After Sinus Elevation Using a Combination of Autologous Bone and Graft Substitute. *Int J Oral Maxillofac Implants.* 2015 Jul-Aug;30(4):891-9.
150. Felice P, Pistilli R, Piattelli M, Soardi E, Barausse C, Esposito M. 1-stage versus 2-stage lateral sinus lift procedures: 1-year post-loading results of a multicentre randomised controlled trial. *Eur J Oral Implantol.* 2014 Spring;7(1):65-75.
151. Frenken JWFH, Bouwman WF, Bravenboer N, Zijdeveld SA, Schulten EAJM, ten Bruggenkate CM. The use of Straumann Bone Ceramic in a maxillary sinus floor elevation procedure: a clinical, radiological, histological and histomorphometric evaluation with a 6-month healing period. *Clin. Oral Impl. Res.* 21, 2010; 201–208.
152. Stacchi C, Lombardi T, Oreglia F, Alberghini Maltoni A, Traini T. Histologic and Histomorphometric Comparison between Sintered Nanohydroxyapatite and Anorganic Bovine Xenograft in Maxillary Sinus Grafting: A Split-Mouth Randomized Controlled Clinical Trial. *Biomed Res Int.* 2017;2017:9489825. doi: 10.1155/2017/9489825.
153. Friberg B, Hana M, Mahdi HR, Jemt T. Clinical and radiographic outcomes of lateral sinus floor elevation: a retrospective study. *Swed Dent J.* 2016;40(2):121-132.
154. Aghaloo TL, Misch C, Lin GH, Iacono VJ, Wang HL. Bone Augmentation of the Edentulous Maxilla for Implant Placement: A Systematic Review. *Int J Oral Maxillofac Implants.* 2016;31 Suppl:19-30.
155. Silva LD, de Lima VN, Faverani LP, de Mendonça MR, Okamoto R, Pellizzer EP. Maxillary sinus lift surgery- with or without graft material? A systematic review. *Int J Oral Maxillofac Surg.* 2016 Dec;45(12):1570-1576.
156. Tsai C-Y, Garaicoa-Pazmino C, Mori K, Benavides E, Kaigler D, Kapila Y. Implant success remains high despite grafting voids in the maxillary sinus. *Clin. Oral Impl. Res.* 26, 2015, 447–453.
157. Okada T, Kanai T, Tachikawa N, Munakata M, Kasugai S. Long-term radiographic assessment of maxillary sinus floor augmentation using beta-tricalcium phosphate: analysis by cone-beam computed tomography. *Int J Implant Dent.* 2016 Dec;2(1):8.
158. Galindo Moreno, P.; Buitrago, J. G.; Padial Molina, M.; Fernández Barbero, Juan Emilio; Ata-Ali Mahmud, Francisco Javier; O Valle, F. Histopathological comparison of healing after maxillary sinus augmentation using xenograft mixed with autogenous bone versus allograft mixed with autogenous bone. *Clinical oral implants research.* 2018;(29)2. p.192 - 201.

159. Temmerman A, Van Dessel J, Cortellini S, Jacobs R, Teughels W, Quirynen M. Volumetric changes of grafted volumes and the Schneiderian membrane after transcresal and lateral sinus floor elevation procedures: A clinical, pilot study. *J Clin Periodontol.* 2017 Jun;44(6):660-671.
160. Klein GG, Curvello VP, Dutra RA, Simeão SP, Santos PL, Gulinelli JL, Filho HN. Bone Volume Changes After Sinus Floor Augmentation with Heterogenous Graft. *Int J Oral Maxillofac Implants.* 2016 May-Jun;31(3):665-71.
161. Kuchler U, Chappuis V, Bornstein MM, Siewczyk M, Gruber R, Maestre L, Buser D. Development of Implant Stability Quotient values of implants placed with simultaneous sinus floor elevation - results of a prospective study with 109 implants. *Clin Oral Implants Res.* 2017 Jan;28(1):109-115.
162. Riben C, Thor A. The Maxillary Sinus Membrane Elevation Procedure: Augmentation of Bone around Dental Implants without Grafts-A Review of a Surgical Technique. *Int J Dent.* 2012;2012:105483. doi: 10.1155/2012/105483.
163. Duan D-H, Fu J-H, Du Y, Pan J, Wang H-L. Graft-Free Maxillary Sinus Floor Elevation: A Systematic Review and Meta-Analysis. *J Periodontology.* Jun2017, Vol. 88 Issue 6, p550-564.
164. Cricchio G, Sennerby L, Lundgren S. Sinus bone formation and implant survival after sinus membrane elevation and implant placement: a 1- to 6-year follow-up study. *Clin Oral Implants Res.* 2011 Oct;22(10):1200-1212.
165. de Gabory L, Reville N, Baux Y, Boisson N, Bordenave L. Numerical simulation of two consecutive nasal respiratory cycles: toward a better understanding of nasal physiology. *Int Forum Allergy Rhinol.* 16 janv 2018.
166. Srouji S, Kizhner T, Ben David D, Riminucci M, Bianco P, Livne E. The Schneiderian Membrane Contains Osteoprogenitor Cells: In Vivo and In Vitro Study. *Calcif Tissue Int.* févr 2009;84(2):138-45.
167. Zhang J, Park J, Lee J-W, Kwon Y-D, Kim E-C. Bisphosphonates hinder osteoblastic/osteoclastic differentiation in the maxillary sinus mucosa-derived stem cells. *Clin Oral Investig [Internet].* 30 nov 2017 [cité 5 avr 2018]; Disponible sur: <http://link.springer.com/10.1007/s00784-017-2291-z>.
168. Karmody CS, Carter B, Vincent ME. Developmental anomalies of the maxillary sinus. *Trans Sect Otolaryngol Am Acad Ophthalmol Otolaryngol.* août 1977;84(4 Pt 1):ORL-723-728.
169. Sahlstrand-Johnson P, Jannert M, Strömbeck A, Abul-Kasim K. Computed tomography measurements of different dimensions of maxillary and frontal sinuses. *BMC Med Imaging.* 2011;11:8.
170. Avila G, Wang H-L, Galindo-Moreno P, Misch CE, Bagramian RA, Rudek I, et al. The Influence of the Bucco-Palatal Distance on Sinus Augmentation Outcomes. *J Periodontol.* juill 2010;81(7):1041-50.
171. Jelusic D, Zirk ML, Fienitz T, Plancak D, Puhar I, Rothamel D. Monophasic β -TCP vs. biphasic HA/ β -TCP in two-stage sinus floor augmentation procedures - a prospective randomized clinical trial. *Clin Oral Implants Res.* oct 2017;28(10):e175-83.
172. Iezzi G, Degidi M, Piattelli A, Mangano C, Scarano A, Shibli JA, et al. Comparative histological results of different biomaterials used in sinus augmentation procedures: a human study at 6 months. *Clin Oral Implants Res.* déc 2012;23(12):1369-76.
173. Wu J, Li B, Lin X. Histological outcomes of sinus augmentation for dental implants with calcium phosphate or deproteinized bovine bone: a systematic review and meta-analysis. *Int J Oral Maxillofac Surg.* nov 2016;45(11):1471-7.

174. Lie N, Merten H-A, Meyns J, Lethaus B, Wiltfang J, Kessler P. Elevation of the maxillary sinus membrane for de-novo bone formation: First results of a prospective study in humans. *J Cranio-Maxillofac Surg.* oct 2015;43(8):1670-7.
175. Lundgren S, Andersson S, Gualini F, Sennerby L. Bone reformation with sinus membrane elevation: a new surgical technique for maxillary sinus floor augmentation. *Clin Implant Dent Relat Res.* 2004;6(3):165-73.
176. Lee JW, Yoo JY, Paek SJ, Park W-J, Choi EJ, Choi M-G, et al. Correlations between anatomic variations of maxillary sinus ostium and postoperative complication after sinus lifting. *J Korean Assoc Oral Maxillofac Surg.* 2016;42(5):278.
177. Zimble MS, Lebowitz RA, Glickman R, Brecht LE, Jacobs JB. Antral Augmentation, Osseointegration, and Sinusitis: The Otolaryngologist's Perspective. *Am J Rhinol.* 1 sept 1998;12(5):311-6.
178. Moreno Vazquez JC, Gonzalez de Rivera AS, Gil HS, Mifsut RS. Complication Rate in 200 Consecutive Sinus Lift Procedures: Guidelines for Prevention and Treatment. *J Oral Maxillofac Surg.* mai 2014;72(5):892-901.
179. Chirilă L, Rotaru C, Filipov I, Săndulescu M. Management of acute maxillary sinusitis after sinus bone grafting procedures with simultaneous dental implants placement – a retrospective study. *BMC Infect Dis [Internet].* 8 mars 2016 [cité 5 avr 2018];16(Suppl 1). Disponible sur: <https://www.ncbi.nlm.nih.gov/pmc/articles/PMC4896248/>
180. Hallman M, Lundgren S, Sennerby L. Histologic analysis of clinical biopsies taken 6 months and 3 years after maxillary sinus floor augmentation with 80% bovine hydroxyapatite and 20% autogenous bone mixed with fibrin glue. *Clin Implant Dent Relat Res.* 2001;3(2):87-96.
181. Artzi Z, Nemcovsky CE, Tal H, Dayan D. Histopathological Morphometric Evaluation of 2 Different Hydroxyapatite-Bone Derivatives in Sinus Augmentation Procedures: A Comparative Study in Humans. *J Periodontol.* juill 2001;72(7):911-20.
182. Troedhan A, Kurrek A, Wainwright M. Biological Principles and Physiology of Bone Regeneration under the Schneiderian Membrane after Sinus Lift Surgery: A Radiological Study in 14 Patients Treated with the Transcrestal Hydrodynamic Ultrasonic Cavitation Sinus Lift (Intralift). *Int J Dent.* 2012;2012:576238.
183. Nolan PJ, Freeman K, Kraut RA. Correlation Between Schneiderian Membrane Perforation and Sinus Lift Graft Outcome: A Retrospective Evaluation of 359 Augmented Sinus. *J Oral Maxillofac Surg.* janv 2014;72(1):47-52.
184. Beretta M, Poli PP, Grossi GB, Pieroni S, Maiorana C: Long-term survival rate of implants placed in conjunction with 246 sinus floor elevation procedures: results of a 15-year retrospective study. *J Dent* 2015, 43:78-86.
185. Beck-Broichsitter BE, Westhoff D, Behrens E, Wiltfang J, Becker ST: Impact of surgical management in cases of intraoperative membrane perforation during a sinus lift procedure: a follow-up on bone graft stability and implant success. *Int J Implant Dent* 2018, 4:6.
186. Norton MR: Osteomyelitis-Induced Sequester of Bovine-Derived Bone Mineral/Host Bone Composite 8 Years Post-Sinus Graft: A Case Report. *Implant Dent* 2016, 25:552-555.
187. Ridaura-Ruiz, L., Figueiredo, R., Guinot-Moya, R., Piñera-Penalva, M., Sanchez-Garcés, M. A., Valmaseda-Castellón, E., & Gay-Escoda, C. (2009). Accidental displacement of dental implants into the maxillary sinus: a report of nine cases. *Clinical Implant Dentistry and Related Research*, 11 Suppl 1, 38-45.
188. Bakhshalian N, Sim YC, Nowzari H, Cha HS, Ahn KM. Accidental Migration of a Dental Implant into the Ethmoid Sinus following a Transalveolar Sinus Elevation Procedure *Clinical Implant Dentistry and Related Research*, Volume 17, Number 2, 2015.

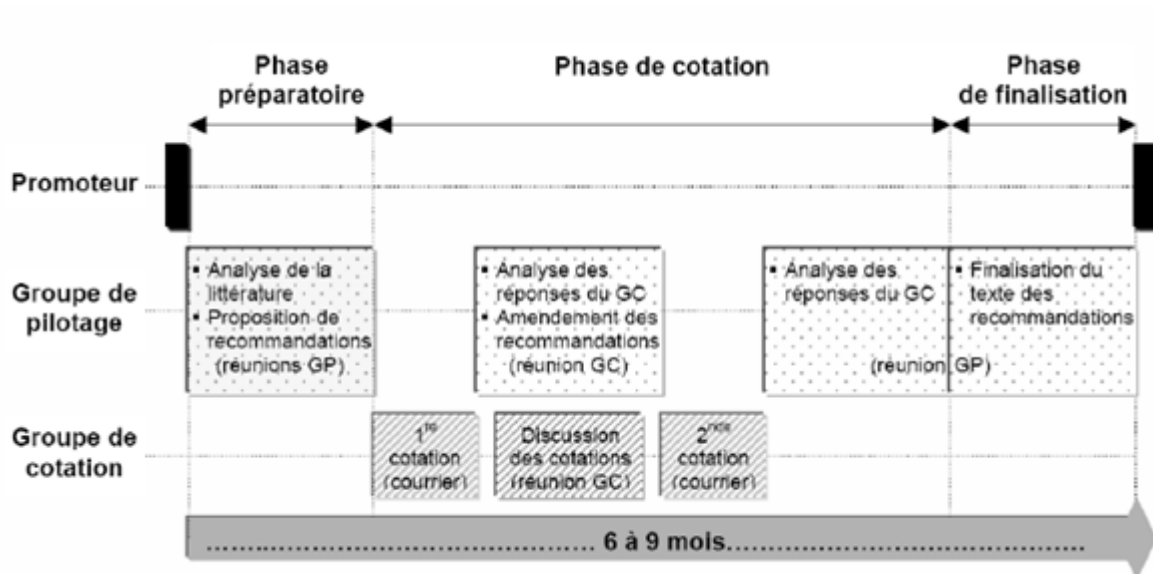
189. Lekholm U, Zarb G. Patient selection and preparation. In *Tissue Integrated Prostheses*, Branemark PI, Zarb GA, Albrektson T (eds) pp199-210. Quintessence, 1985.
190. Haben, C. M., Balys, R., Frenkiel, S. Dental implant migration into the ethmoid sinus. *J Otolaryngology*, 2003; 32(5), 342-344.
191. Felisati G, Lozza P, Chiapasco M, Borloni R. Endoscopic removal of an unusual foreign body in the sphenoid sinus: an oral implant. *Clinical Oral Implants Research*, 2007; 18(6): 776-780.
192. Cascone P, Ungari C, Filiaci F, Gabriele G, Ramieri V. A dental implant in the anterior cranial fossae. *Int J Oral Maxillofac Surg*. 2010; 39:92-3.
193. Ding, X., Wang, Q., Guo, X., & Yu, Y. (2015). Displacement of a dental implant into the maxillary sinus after internal sinus floor elevation: report of a case and review of literature. *International Journal of Clinical and Experimental Medicine*, 2015, 8(4), 4826-4836.
194. Lamas Pelayo, J., Peñarrocha Diago, M., Martí Bowen, E., & Peñarrocha Diago, M. (2008). Intraoperative complications during oral implantology. *Medicina Oral, Patología Oral Y Cirugía Bucal*, 13(4), 239-243.
195. González-García, A., González-García, J., Diniz-Freitas, M., García-García, A., & Bullón, P. (2012). Accidental displacement and migration of endosseous implants into adjacent craniofacial structures: a review and update. *Medicina Oral, Patología Oral Y Cirugía Bucal*, 17(5), 769-774.
196. Sgaramella, N., Tartaro, G., D'Amato, S., Santagata, M., & Colella, G. (2016). Displacement of Dental Implants Into the Maxillary Sinus: A Retrospective Study of Twenty-One Patients. *Clinical Implant Dentistry and Related Research*, 18(1), 62-72.
197. Laureti, M., Ferrigno, N., Rosella, D., Papi, P., Mencio, F., De Angelis, F., ... Di Carlo, S. (2017). Unusual Case of Osseointegrated Dental Implant Migration into Maxillary Sinus Removed 12 Years after Insertion. *Case Reports in Dentistry*, 2017, 9634672.
198. Sohn, D.-S., Jung, H.-S., Kim, K.-H., Song, K.-J., An, H.-W., & Min, K.-H. (2011). Removal of displaced foreign body from the maxillary sinus using replaceable bony windows and saline irrigation, followed by suctioning of the foreign body. *Implant Dentistry*, 20(2), 112-117.
199. Raghoobar GM, van Weissenbruch R, Vissink A. Rhino-sinusitis related to endosseous implants extending into the nasal cavity. A case report. *Int J Oral Maxillofac Surg*. 2004; 33:312-4.
200. Kluppel, L. E., Santos, S. E., Olate, S., Freire Filho, F. W. V., Moreira, R. W. F., & de Moraes, M. (2010). Implant migration into maxillary sinus: description of two asymptomatic cases. *Oral and Maxillofacial Surgery*, 14(1), 63-66.
201. Ucer TC. A modified transantral endoscopic technique for the removal of a displaced dental implant from the maxillary sinus followed by simultaneous sinus grafting. *Int J Oral Maxillofac Implants*. 2009; 24:947-51.
202. Matti E, Emanuelli E, Pusateri A, et al. Transnasal endoscopic removal of dental implants from the maxillary sinus. *Int J Oral Maxillofac Implants* 2013; 28:905-10.
203. Brescia, G., Saia, G., Apolloni, F., & Marioni, G. (2017). A novel nasal endoscopic approach for removing displaced dental implants from the maxillary sinus. *American Journal of Otolaryngology*, 38(1), 92-95.
204. Bartholomé W, Meissner R. Middle and lower meatotomy – a method for endonasal-endosinusal microsurgery of the maxillary sinus. *Laryngol Rhinol Otol (Stuttg)* 1981;60 : 434-6.
205. Hunter 4th WL, Bradrick JP, Houser SM, et al. Maxillary sinusitis resulting from ostium plugging by dislodged bone graft : case report. *J Oral Maxillofac Surg* 2009; 67(7) : 1495-8.

206. Becker ST, Terheyden H, Steinriede A, et al. Prospective observation of 41 perforations of the Schneiderian membrane during sinus floor elevation. *Clin Oral Implants Res* 2008; 19(12) : 1285–9.
207. Proussaefs P, Lozada J, Kim J, et al. Repair of the perforated sinus membrane with a resorbable collagen membrane : a human study. *Int J Oral Maxillofac Implants* 2004; 19(3) : 413–20.
208. Shlomi B, Horowitz I, Kahn A, et al. The effect of sinus membrane perforation and repair with Lambone on the outcome of maxillary sinus floor augmentation: a radiographic assessment. *Int J Oral Maxillofac Implants* 2004; 19(4) : 559–62.
209. Grant B-T, Amenedo C, Freeman K, Kraut RA. Outcomes of placing dental implants in patients taking oral bisphosphonates: a review of 115 cases. *J Oral Maxillofac Surg.* févr 2008;66(2):223-30.
210. Holzinger D, Seemann R, Klug C, Ewers R, Millesi G, Baumann A, et al. Long-term success of surgery in bisphosphonate-related osteonecrosis of the jaws (BRONJs). *Oral Oncol.* janv 2013;49(1):66-70.
211. Wasserzug O, Kaffe I, Lazarovici TS, Weissman T, Yahalom R, Fliss DM, et al. Involvement of the maxillary sinus in bisphosphonate-related osteonecrosis of the jaw: Radiologic aspects. *Am J Rhinol Allergy.* 1 janv 2017;31(1):36-9.
212. Pogrel MA, Ruggiero SL. Previously successful dental implants can fail when patients commence anti-resorptive therapy-a case series. *Int J Oral Maxillofac Surg.* févr 2018;47(2):220-2.
213. Tam Y, Kar K, Nowzari H, Cha H-S, Ahn K-M. Osteonecrosis of the jaw after implant surgery in patients treated with bisphosphonates--a presentation of six consecutive cases. *Clin Implant Dent Relat Res.* oct 2014;16(5):751-61.
214. Walter C, Al-Nawas B, Wolff T, Schiegnitz E, Grötz KA. Dental implants in patients treated with antiresorptive medication - a systematic literature review. *Int J Implant Dent.* déc 2016;2(1):9.

5. Annexes

Annexe 1.

Déroulement des différentes phases de la conférence de consensus (d'après le guide «Bases méthodologiques pour l'élaboration de recommandations professionnelles par consensus formalisé», disponibles sur le site internet de la HAS à l'adresse « <http://www.has-sante.fr> »)



NB : dans le cadre du présent travail, les différentes réunions et envois de texte ont eu lieu par conférences téléphoniques et courriels.

Annexe 2

NIVEAU DE PREUVE SCIENTIFIQUE FOURNI PAR LA LITTÉRATURE	GRADE DES RECOMMANDATIONS
Niveau 1 <ul style="list-style-type: none">- Essais comparatifs randomisés de forte puissance- Méta-analyse d'essais comparatifs randomisés- Analyse de décision basée sur des études bien menées	A Preuve scientifique établie
Niveau 2 <ul style="list-style-type: none">- Essais comparatifs randomisés de faible puissance- Études comparatives non randomisées bien menées- Études de cohorte	B Présomption scientifique
Niveau 3 <ul style="list-style-type: none">- Études cas-témoin	C
Niveau 4 <ul style="list-style-type: none">- Études comparatives comportant des biais importants- Études rétrospectives- Séries de cas- Études épidémiologiques descriptives (transversale, longitudinale)	Faible niveau de preuve scientifique