Efficacy of trabeculectomy with releasable sutures in glaucoma patients.

*Ratchadaporn Tantimala, M.D.**

Abstract

Overfiltration is a common complication after trabeculectomy with antimetabolites. To reduce problems associated with overfiltration, scleral flap closure is tight. Scleral flap sutures are released by laser suture lysis or releasable sutures. In Thailand, not all ophthalmologists have already access to an argon laser, trabeculectomy using releasable sutures is an alternative technique. This retrospective descriptive study evaluated efficacy and complications of trabeculectomy with releasable sutures at Angthong Hospital between July 2011 to May 2013. Follow-up time was 12 months postoperative. The average patients age were 66.2±11.3 years old (17 eyes). Preoperative best-corrected visual acuity (BCVA) ranged from 20/20 to hand movement. The mean preoperative intraocular pressure (IOP) was 25.8±12.0 mmHg. The mean postoperative IOP was 8.4±3.5, 8.0±4.4, 7.6±3.4, 9.1±4.1 and 9.4±3.1 mmHg at 1, 2, 3, 6 and 12 months, respectively. The end of 12 months, complete success rate was 88.2%, qualified success rate was 100% and no failure. Postoperative complications were bleb leakage, choroidal detachment, hypotony and progressive cataract. In conclusion, trabeculectomy with releasable sutures is an efficient and safe surgical procedure for IOP reduction.

Keywords: Glaucoma, Trabeculectomy with releasable sutures

*Department of Ophthalmology, Saraburi Hospital, Saraburi Province

ประสิทธิผลของการผ่าตัดต้อหินชนิด Trabeculectomy ด้วยวิธีการดึงไหม

*รัชดาภรณ์ ตันติมาลา, พ.บ.**

บทคัดย่อ

ภาวะน้ำในช่องหน้าม่านตาระบายมากกว่าปกติ (overfiltration) พบได้บ่อยหลังการผ่าตัดต้อหินชนิด trabeculectomy ร่วมกับการใช้ยาเคมีบำบัดกลุ่มต้านการเผาผลาญอาหาร (antimetabolites) การเย็บแผลที่ตาขาว (scleral flap) ให้ตึงแล้วตัดไหมหลังผ่าตัดจะช่วยลดโอกาสเกิดภาวะนี้ การตัดไหมแผลที่ตาขาวสามารถใช้ได้ทั้งแสงเลเซอร์ช่วยในการตัดไหม (laser suture lysis) และการดึงไหม (releasable sutures) ในประเทศไทยเครื่อง argon laser ยังไม่มีในทุกโรงพยาบาลที่มีจักษุแพทย์ การผ่าตัดต้อหินชนิด trabeculectomy ด้วยวิธีการดึงไหม จึงเป็นอีกทางเลือกหนึ่งในการรักษาผู้ป่วยต้อหิน การศึกษานี้จึงได้ศึกษาถึงประสิทธิผลและภาวะแทรกซ้อนของการผ่าตัดต้อหินชนิด trabeculectomy ด้วยวิธีการดึงไหมซึ่งเป็นการศึกษาข้อมูลย้อนหลังเชิงพรรณนา โดยทำการรวบรวมข้อมูลจากเวชระเบียนผู้ป่วยที่โรงพยาบาลอ่างทอง ตั้งแต่เดือนกรกฎาคม 2554 ถึง พฤษภาคม 2556 ระยะเวลาเก็บข้อมูลหลังผ่าตัด 1 ปี ผลการศึกษาพบผู้ป่วยต้อหินจำนวน 17 ราย (17 ตา) อายุเฉลี่ย 66.2±11.3 ปี การมองเห็นอยู่ระดับ 20/20 ถึงมือโบก ความดันตาเฉลี่ยก่อนผ่าตัด 25.8±12.0 มิลลิเมตรปรอท ความดันตาเฉลี่ยที่ 1, 2, 3, 6 และ 12 เดือนหลังผ่าตัด คือ 8.4±3.5, 8.0±4.4, 7.6±3.4, 9.1±4.1 และ 9.4±3.1 มิลลิเมตรปรอท ตามลำดับ โดยที่ 12 เดือนหลังผ่าตัด ผู้ป่วยที่ประสบความสำเร็จแบบสมบูรณ์คิดเป็นร้อยละ 88.2 ประสบความสำเร็จเชิงคุณภาพคิดเป็นร้อยละ 100 และไม่พบผู้ป่วยที่มีผลการผ่าตัดล้มเหลว ภาวะแทรกซ้อนที่พบคือ แผลรั่วซึม (bleb leakage) ชั้นคอลอยด์หลุดลอก (choroidal detachment) ความดันตาต่ำ (hypotony) และ

ต้อกระจก โดยสรุป การผ่าตัดต้อหินชนิด trabeculectomy การผ่าตัดต้อหินชนิด trabeculectomy ด้วยวิธีดึงไหม
คำสำคัญ: โรคต้อหิน

*กลุ่มงานจักษุวิทยา โรงพยาบาลสระบุรี จังหวัดสระบุรี

บทนำ

การผ่าตัดต้อหินชนิด trabeculectomy เป็นการรักษาผู้ป่วยต้อหินที่ไม่สามารถควบคุมความดันตาให้อยู่ในเกณฑ์เป้าหมายได้ด้วยยา หรือผู้ป่วยที่มีผลข้างเคียงจากการใช้ยา ภาวะน้ำในช่องหน้าม่านตาระบายมากกว่าปกติพบได้บ่อยหลังการผ่าตัดต้อหินชนิด trabeculectomy ทำให้เกิดภาวะความดันตาต่ำ ช่องหน้าม่านแคบ ชั้นคอลอยด์หลุดลอก เลือดออกในชั้นเหนือคอลอยด์ (suprachoroidal hemorrhage) กระจกตาบวมและต้อกระจกได้[1-4] ในปัจจุบันได้นำยาเคมีบำบัดกลุ่มต้านการเผาผลาญอาหาร (antimetabolites) มาใช้ในการผ่าตัดเพื่อลดโอกาสเกิดการผ่าตัดล้มเหลว (bleb failure)[3-6] ทำให้พบภาวะน้ำในช่องหน้าม่านตาระบายมากกว่าปกติได้บ่อยขึ้น การเย็บแผลที่ตาขาวให้ตึงขึ้นแล้วค่อยตัดไหมหลังผ่าตัดจะช่วยลดการเกิดภาวะนี้[7-8] การตัดไหมทำได้ทั้งใช้แสงเลเซอร์และการดึงไหม โดยการตัดไหมด้วยแสงเลเซอร์ต้องอาศัยเครื่อง argon laser และเลนส์ laser suture lysis ส่วนเทคนิคการทำการดึงไหมแพทย์ผู้ผ่าตัดสามารถดึงไหมหน้าเครื่อง slit lamp โดยไม่ใช้แสงเลเซอร์ และสามารถทำได้ถึงแม้จะมีเลือดออกที่ใต้ชั้นเยื่อบุตา หรือมีเยื่อบุตาหนา

ในประเทศไทย เครื่อง argon laser ยังไม่มีในทุกโรงพยาบาลที่มีจักษุแพทย์ การทำผ่าตัดต้อหินชนิด trabeculectomy ด้วยวิธีการดึงไหมจึงเป็นอีกทางเลือกหนึ่งในการดูแลรักษาผู้ป่วยต้อหินดังนั้นผู้วิจัยจึงรวบรวมข้อมูลผู้ป่วยที่ได้รับการผ่าตัดด้วยวิธีนี้ เพื่อศึกษาประสิทธิผลและภาวะแทรกซ้อนจากการผ่าตัด

วัตถุประสงค์

เพื่อศึกษาประสิทธิผลและภาวะแทรกซ้อนของการผ่าตัดต้อหินชนิด trabeculectomy ด้วยวิธีการดึงไหม

วัสดุและวิธีการ

เป็นการศึกษาข้อมูลย้อนหลังเชิงพรรณนา (Retrospective descriptive study) โดยทำการรวบรวมข้อมูลจากเวชระเบียนผู้ป่วยต้อหินที่ได้รับการผ่าตัดต้อหินชนิด trabeculectomy ด้วยวิธีการดึงไหมที่โรงพยาบาลอ่างทอง ตั้งแต่เดือนกรกฎาคม 2554 ถึง พฤษภาคม 2556 โดยผู้ป่วยกลุ่มนี้ต้องไม่เคยได้รับการผ่าตัดต้อหินมาก่อนเก็บข้อมูลทั่วไปรวมถึงผลการตรวจตาของผู้ป่วยก่อนผ่าตัด ติดตามระดับการมองเห็น ค่าความดันตา และภาวะแทรกซ้อน เป็นระยะเวลา 12 เดือนหลังผ่าตัด ผู้ป่วยทุกรายได้รับการผ่าตัดโดยจักษุแพทย์คนเดียวกัน และทำการวิเคราะห์ข้อมูลโดยใช้สถิติเชิงพรรณนา

เกณฑ์วัดผลความสำเร็จของการผ่าตัด

1. แบบสมบูรณ์ (complete success) ผู้ป่วยมีค่าความดันตาหลังผ่าตัดน้อยกว่าหรือเท่ากับ 18 มิลลิเมตรปรอท โดยไม่ใช้ยาลดความดันตา

2. เชิงคุณภาพ (qualified success) ผู้ป่วยมีค่าความดันตาหลังผ่าตัดน้อยกว่าหรือเท่ากับ 18 มิลลิเมตรปรอท โดยใช้ยาลดความดันตา

เกณฑ์วัดผลความล้มเหลวของการผ่าตัด

มีค่าความดันตามากกว่า 18 มิลลิเมตรปรอท โดยใช้ยาลดความดันตาหรือสูญเสียการมองเห็น หรือต้องทำผ่าตัดซ้ำ

วิธีการผ่าตัด

ผู้ป่วยทุกรายได้รับการฉีดยาชาด้วยวิธี peribulbar block

1. เย็บกระจกตาตำแหน่ง 12 นาฬิกา เพื่อดึงลูกตาลง

2. เปิดเยื่อบุตาตำแหน่ง 12 นาฬิกา ถึง 3 นาฬิกา ในตาขวา และ 9 นาฬิกา ถึง 12 นาฬิกา ในตาซ้าย ในลักษณะ fornix-based conjunctival flap

3. กรีดตาขาวให้เป็นแผลเป็นรูปสี่เหลี่ยม ยาว 4x4 มิลลิเมตร ความหนาประมาณครึ่งหนึ่งของความหนาของตาขาว

4. วางฟองน้ำชุบ 0.2 mg/ml mitomicin-C ใต้เยื่อบุตา เป็นเวลา 20 วินาที ถึง 3 นาที ขึ้นกับความเสี่ยงของผู้ป่วยต่อการเกิดพังผืดใต้ชั้นเยื่อบุตา ล้างตำแหน่งที่วาง mitomicin-C ด้วย balanced salt solution ปริมาณ 100 มิลลิลิตร

5. เจาะรูที่กระจกตา (paracentesis) ตำแหน่ง 10 นาฬิกา ในตาขวา และ 2 นาฬิกา ในตาซ้าย

6. ตัดตาขาวเป็นช่อง (sclerostomy) ขนาด 1x2 มิลลิเมตร ตำแหน่ง 1 นาฬิกา ในตาขวา และ 11 นาฬิกา ในตาซ้าย หลังจากนั้นตัดม่านตาตรงตำแหน่งตาขาวที่ตัดเป็นช่อง (peripheral iridectomy)

7. เย็บกึ่งกลางขอบบนของแผลที่ตาขาวด้วย Nylon ขนาด 10-0 จำนวน 1 เข็ม (เพื่อป้องกันแผลที่ตาขาวอ้าออก ถ้าปมของไหม releasable sutures คลาย) เติม balanced salt solution ทางรูที่กระจกตาเพื่อให้ช่องหน้าม่านตาลึกขึ้น

8. ใช้ Nylon ขนาด 10-0 เย็บมุมของแผลที่ตาขาวด้วยวิธี releasable sutures จำนวน 2 เข็ม โดยเริ่มต้นเย็บตาขาวจากมุมฝั่งที่ไม่มีแผล (intact sclera) ไปยังมุมแผลที่ตาขาวแล้วเย็บอีกครั้งที่รอยต่อของตาขาวกับกระจกตา (limbus) ไหมจะออกมาอยู่ฝั่งกระจกตา ต่อมาเย็บให้ไหมอยู่ในเนื้อกระจกตาในแนวขนานกับรอยต่อของตาขาวกับกระจกตายาว 4 มิลลิเมตร ผูกปมไหมที่มุมแผลที่ตาขาวโดยหมุน needle holder 4 ครั้ง ทำเป็น loop เติม balanced salt solution ทางรูที่กระจกตาปรับความตึงของไหมโดยให้น้ำในช่องหน้าม่านตาค่อยๆ ซึมออกทางแผลที่ตาขาวโดยที่ช่องหน้าม่านตาไม่ตื้นขึ้น ตัดปลายไหมฝั่งกระจกตาโดยดึงปลายไหมให้ตึงแล้วจึงตัดเพื่อให้ปลายไหมซ่อนอยู่ในเนื้อกระจกตาดังรูป 1

9. เย็บปิดเยื่อบุตาด้วย Nylon ขนาด 10-0

10. ตรวจการรั่วซึมของแผลที่เยื่อบุตา

หลังผ่าตัดให้หยุดยารักษาต้อหินทุกตัวในตาข้างที่ผ่าตัด หยอด 1% prednisolone acetate ทุก 2 ชั่วโมง เป็นเวลา 1 สัปดาห์ หลังจากนั้นหยอดยา วันละ 4 ครั้ง จนครบ 1 เดือน หยอด tobramicin วันละ 4 ครั้ง เป็นเวลา 1 เดือน หลังจากนั้นให้หยอด 1% fluoromethalone วันละ 4 ครั้ง เป็นระยะเวลา 2-3 เดือน

การดึงไหมจะทำในกรณีที่ความดันตาสูงกว่าเกณฑ์เป้าหมายตามความรุนแรงของต้อหิน

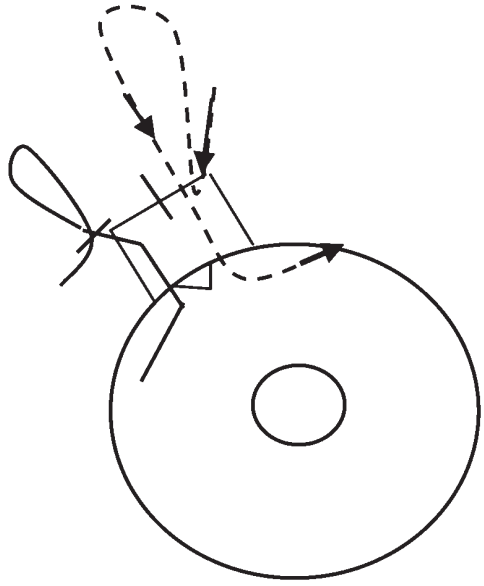

รูป 1 แสดงการเย็บแผลที่ตาขาวด้วยวิธีการดึงไหม

ผลการศึกษา

ตาราง 1 แสดงข้อมูลทั่วไปของผู้ป่วย (n=17)

อายุเฉลี่ย±ค่าเบี่ยงเบนมาตราฐาน (ปี)		66.2±11.3
เพศ (ร้อยละ)	- ชาย	9 (52.9)
	- หญิง	8 (47.1)
ตา (ร้อยละ)	- ขวา	6 (35.3)
	- ซ้าย	11 (64.7)
ระดับการมองเห็น		HM*-20/20
ความดันตาเฉลี่ยก่อนผ่าตัด±ค่าเบี่ยงเบนมาตราฐาน (มิลลิเมตรปรอท)		25.8±12.0
ชนิดของต้อหิน (ร้อยละ)	- มุมเปิดปฐมภูมิ (Primary open angle glaucoma)	8 (47.1)
	- มุมปิดปฐมภูมิ (Primary angle closure glaucoma)	5 (29.4)
	- ทุติยภูมิ (Secondary glaucoma)	4 (23.5)
เคยผ่าตัด/เลเซอร์ (ร้อยละ)	- เลเซอร์เจาะรูม่านตา (Laser peripheral iridotomy)	5 (29.4)
	- ผ่าตัดต้อกระจกและใส่เลนส์เทียม	1 (5.9)
จำนวนชนิดยาหยอดตา±ค่าเบี่ยงเบนมาตราฐาน		2.7±0.6

*Hand movement (HM) : การมองเห็นระดับมือโบก

จากตาราง 1 แสดงถึงลักษณะข้อมูลทั่วไปของผู้ป่วย อายุเฉลี่ย 66.2±11.3 ปี เป็นต้อหินปฐมภูมิ ร้อยละ 76.5 ต้อหินทุติยภูมิ ร้อยละ 23.5 การมองเห็นอยู่ระดับ 20/20 ถึงมือโบก ความดันตาเฉลี่ยก่อนผ่าตัด 25.8±12.0 มิลลิเมตรปรอท

ตาราง 2 แสดงความดันตาเฉลี่ยก่อนและหลังผ่าตัด (n=17)

ระยะเวลา	ความดันตาเฉลี่ย (มิลลิเมตรปรอท)	ค่าเบี่ยงเบนมาตราฐาน
ก่อนผ่าตัด	25.8	12.0
วันที่ 1 หลังผ่าตัด	10.5	7.9
สัปดาห์ที่ 1 หลังผ่าตัด	9.0	4.6
สัปดาห์ที่ 2 หลังผ่าตัด	9.4	5.9
เดือนที่ 1 หลังผ่าตัด	8.4	3.5
เดือนที่ 2 หลังผ่าตัด	8.0	4.4
เดือนที่ 3 หลังผ่าตัด	7.6	3.4
เดือนที่ 6 หลังผ่าตัด	9.1	4.1
เดือนที่ 12 หลังผ่าตัด	9.4	3.1

จากตาราง 2 ความดันตาเฉลี่ยหลังผ่าตัดลดลงเมื่อเทียบกับความดันตาเฉลี่ยก่อนผ่าตัดตลอดระยะเวลา 12 เดือน โดยความดันตาเฉลี่ยที่ 1, 2, 3, 6 และ 12 เดือน หลังผ่าตัดคือ 8.4, 8.0, 7.6, 9.1 และ 9.4

มิลลิเมตรปรอท ตามลำดับ

ผู้ป่วยจำนวน 12 ราย (ร้อยละ 70.6) ได้รับการดึงไหม releasable sutures โดยผู้ป่วยในจำนวนนี้มี 9 ราย ได้รับการดึงไหมเส้นแรกภายใน 2 สัปดาห์ หลังผ่าตัด ความดันตาเฉลี่ยก่อนดึงไหม 18.4±4.9 มิลลิเมตรปรอท ความดันตาเฉลี่ยหลังดึงไหมเส้นแรก 7±4.1 มิลลิเมตรปรอท มีผู้ป่วย 1 ราย ที่ได้รับการดึงไหมแล้วขาดทั้ง 2 เส้น ในสัปดาห์ที่ 2 หลังผ่าตัด ผู้ป่วยจำนวน 11 ราย (ร้อยละ 64.7) ได้รับการฉีดยา 5-fluorouracil เพื่อลดการเกิดพังผืดที่ใต้ชั้นเยื่อบุตา จำนวนครั้งที่ฉีดเฉลี่ย 2.5±1.3 ครั้ง ในระยะเวลา 5 วัน ถึง 13 สัปดาห์ มีผู้ป่วยจำนวน 2 ราย ที่ต้องหยอดยาเพื่อลดความดันตาโดยจำนวนยาที่หยอดเฉลี่ย 2.5 ชนิด

ที่ 12 เดือนหลังผ่าตัด มีผู้ป่วยที่ประสบความสำเร็จแบบสมบูรณ์ ร้อยละ 88.2 ผู้ป่วยที่ประสบความสำเร็จเชิงปริมาณ ร้อยละ 100 และไม่พบผู้ป่วยที่มีผลการผ่าตัดล้มเหลว

ตาราง 3 แสดงภาวะแทรกซ้อนหลังผ่าตัด (n=17)

ภาวะแทรกซ้อน	จำนวน	ร้อยละ
แผลรั่วซึม	3	17.6
ชั้นคอลอยด์หลุดลอก	1	5.9
ความดันตาต่ำ	1	5.9
ต้อกระจก	1	5.9
ไหมขาดระหว่างการดึง	1	5.9

จากตาราง 3 แสดงภาวะแทรกซ้อนหลังผ่าตัด โดยมีแผลรั่วซึมร้อยละ 17.6 ชั้นคอลอยด์หลุดลอก ความดันตาต่ำ ต้อกระจก และไหมขาดระหว่างการดึง ร้อยละ 5.9

วิจารณ์

ภาวะน้ำในช่องหน้าม่านตาระบายมากกว่าปกติ พบได้บ่อยหลังการผ่าตัดต้อหินชนิด trabeculectomy ร่วมกับการใช้ยาเคมีบำบัดกลุ่มต้านการเผาผลาญอาหาร (antimetabolites) การเย็บแผลที่ตาขาวให้ตึงจะช่วยลดโอกาสเกิดภาวะนี้[7-8] ในทางกลับกัน การเย็บแผลที่ตาขาวให้ตึงจะส่งผลให้ความดันตาสูงขึ้นได้ การตัดไหมแผลที่ตาขาวจึงมีความสำคัญในการควบคุมความดันตาหลังผ่าตัด ซึ่งสามารถทำโดยใช้แสงเลเซอร์และการดึงไหม ภาวะแทรกซ้อนของการตัดไหมโดยใช้แสงเลเซอร์ คือ เยื่อบุตาเป็นรู ช่องหน้าม่านตาตื้น ความดันตาต่ำ เลือดออกในช่องหน้าม่านตา[9] ส่วนการดึงไหมสามารถทำได้ที่หน้าเครื่อง slit lamp แต่วิธีนี้ต้องใช้เวลาทำผ่าตัดนานขึ้น ผู้ป่วยจะรู้สึกระคายเคืองจากไหมและเสี่ยงต่อการเกิดกระจกตาถลอก กระจกตาติดเชื้อ แผลรั่วซึม ติดเชื้อรุนแรงในลูกตา และการผ่าตัดล้มเหลวจากไหมขาดระหว่างดึงได้[9-12] การเย็บซ่อนปลายไหมในเนื้อกระจกตาจะช่วยลดการระคายเคืองและการติดเชื้อที่กระจกตาได้

การศึกษานี้ได้ศึกษาถึงประสิทธิผลในการลดความดันตาและภาวะแทรกซ้อนของการผ่าตัดต้อหินชนิด trabeculectomy ด้วยวิธีการดึงไหม โดยเย็บ 2 มุมของแผลที่ตาขาวด้วยเทคนิคการดึงไหม หลังผ่าตัดถ้ามีความดันตาสูงกว่าเกณฑ์ที่กำหนดจะดึงไหมแทนการใช้แสงเลเซอร์ ไม่ได้นำเทคนิคการเย็บดึงไหมนี้มาเย็บเสริมเพื่อลดการเกิดช่องหน้าม่านตื้นในระยะแรกหลังการผ่าตัด

การศึกษานี้พบว่าความดันตาเฉลี่ยหลังผ่าตัดลดลงทุกครั้งที่ผู้ป่วยมาตรวจ โดยที่ 12 เดือนหลังผ่าตัด มีผู้ป่วยที่ประสบความสำเร็จแบบสมบูรณ์และเชิงปริมาณ ร้อยละ 88.2 และ 100 ตามลำดับ ซึ่งสูงกว่าการศึกษาก่อนหน้านี้[13-19] ซึ่งมีความแตกต่างกันในเรื่องเชื้อชาติ ชนิดของต้อหินและระยะเวลาที่ทำการศึกษา การศึกษาของ Matach[13] และ Aykan[14] ได้เปรียบเทียบประสิทธิผลของการผ่าตัดต้อหินชนิด trabeculectomy ด้วยวิธีการ

ดึงไหมกับวิธีใช้แสงเลเซอร์พบว่าทั้ง 2 วิธีสามารถลดความดันตาได้ดีไม่แตกต่างกันและมีอัตราความสำเร็จสูง

ภาวะแทรกซ้อนที่พบมากในการศึกษานี้คือ แผลรั่วซึม โดยพบก่อนการดึงไหมน่าจะเกิดจากการเย็บปิดเยื่อบุตาที่ไม่แน่นตึงร่วมกับการใช้ยาเคมีบำบัดกลุ่มต้านการเผาผลาญอาหาร (antimetabolites) แต่ไม่พบภาวะติดเชื้อแทรกซ้อน ส่วนภาวะแทรกซ้อนอื่นที่พบได้แก่ ชั้นคอลอยด์หลุดลอก ความดันตาต่ำ ต้อกระจก และไหมขาดระหว่างการดึง พบว่ามีอุบัติการณ์ไม่แตกต่างจากการศึกษาก่อนหน้านี้[13-19] รวมทั้งวิธีใช้แสงเลเซอร์ด้วย[13-14]

การศึกษานี้มีข้อจำกัดคือ เป็นการศึกษาแบบย้อนหลังและจำนวนผู้ป่วยที่เข้าร่วมการศึกษาน้อย ทำให้มีความคลาดเคลื่อนในการเก็บข้อมูลได้

สรุป

การผ่าตัดต้อหินชนิด trabeculectomy ด้วยวิธีการดึงไหมเป็นการผ่าตัดที่ไม่ซับซ้อน มีประสิทธิภาพในการลดความดันตาและมีความปลอดภัย สามารถทำได้ในโรงพยาบาลที่ไม่มีเครื่อง argon laser

เอกสารอ้างอิง

1. AshayeAO, Komolafe OO.Post-operative complication of trabeculectomy in Ibadan, Nigeria: outcome of 1-year follow-up. Eye.2009; 23:448—52.
2. Tan YL, Tsou PF, Tan GS, Perera SA, Ho CL,Wong TT et al. Postoperative complications after glaucoma surgery for primary angle-closure glaucoma vs primary open-angle glaucoma. Arch Ophthalmol. 2011;129:987-92.
3. Shaarawy TM, Sherwood MB, Hitchings RA, Crowston JG. Glaucoma.2nded. China:Saunders;2010.
4. Allingham RR, Damji KF, Freedman S, Moroi SE, Rhee DJ. Shields textbook of glaucoma. 6th ed. China:Lippincott Williams &Wilkins;2011.
5. Stalmans I, Gillis A, Lafaut AS, et al. Safe trabeculectomytechnique: long term outcome. Br J Ophthalmol. 2006;90:44-47.
6. Mosaed S, Dustin L, Minckler DS.Comparative outcomesbetween newer and older surgeries for glaucoma. Trans AmOphthalmol Soc. 2009;107:127-133.
7. Melamed S, Ashkenazi I, Glovinski, Bluementhal M. Tight scleral flap trabeculectomy with postoperative laser suture lysis.Am J Ophthalmol. 1990;109:303-9.
8. Geijssen HC, Greve EL. Prevention ofhypotony after trabeculectomy with mitomicin. Doc Ophthalmol. 1993;85:45-9.
9. Trope GE, editors.Glaucoma surgery. 1sted. U.S.: Taylor & Francis Group; 2005.
10. Burchfield JC, Kolker AE, Cook SG. Endodophthalmitis following trabeculectomy with releasable suture. Arch Ophthalmol. 1996;114-766.
11. de Barros DS, Gheith ME, Siam GA, Katz LJ. Releasable suture technique.J Glaucoma.2008;17:414-21.
12. Chatterjee S, Aqrawal D, Mandal P. Retained releasable suture causing infectious keratitis following trabeculectomy. Clin Experiment Ophthalmol.2011; 39:714-6.
13. Matlach J, Hoffmann N, Freiberg FJ, Grehn F, Klink T. Comparative study of trabeculectomy using single sutures versus releasable sutures. ClinOphthalmol. 2012;6:1019-27.
14. Aykan U, Bilge AH, Akin T, Certel I, Bayer A. Laser suture lysis or releasable sutures after trabeculectomy. J Glaucoma. 2007;16:240-5.

15. Simsek T, Citirik M, Batman A, Mutevelli S, Zilelioglu O. Efficacy and complications of releasable suture trabeculectomy and standard trabeculectomy. IntOphthalmol. 2005;26:9-14.
16. K Unlü, AAksünger, S Söker, M Ertem. Mitomycin C primary trabeculectomy with releasable sutures in primary glaucoma.Jpn J Ophthalmol. 2000;44:524-9.
17. Komolafe OO, Ashaye AO, Bekibele CO, Baiyeroju AM, Olawoye OO. Outcome of trabeculectomy with 5-fluorouracil using releasable suture technique in a Nigerian Tertiary Hospital. West Afr J Med. 2011;30:173-7.
18. Raina YK, Tuli D. Trabeculectomy With Releasable SuturesA Prospective, Randomized Pilot Study. Arch Ophthalmol. 1998;116:1288-93.
19. Kolker AE, Kass MA, Rait J. TrabeculectomyWith Releasable Sutures. Arch Ophthalmol.1994;112:62-66.