

RM DE MUÑECA Y MANO

GUÍA Y RECOMENDACIONES EN EL INFORME

Muñeca: Informe muestra normal

Complejo del fibrocartilago triangular normal.

Ligamentos intrínsecos y extrínsecos de la muñeca respetados, sin signos de inestabilidad carpiana estática.

No se observa derrame articular, sinovitis ni otras alteraciones articulares.

Estructuras tendinosas normales.

No se observan fracturas ocultas, osteonecrosis ni otras alteraciones óseas.

No se evidencian gangliones ni otras tumoraciones de partes blandas.

No se observan neuropatías compresivas.

Conclusión:

Exploración sin hallazgos patológicos.

Mano: Informe muestra normal

Ligamentos colaterales y placas volares de articulaciones metacarpo-falángicas e interfalángicas normales.

Aparato extensor, poleas y tendones flexores normales.

No se observa derrame articular, sinovitis ni otras alteraciones articulares.

No se observan fracturas ocultas, ni otras alteraciones óseas.

No se evidencian tumoraciones de partes blandas.

Conclusión:

Exploración sin hallazgos patológicos.

CONSEJOS EN LA VALORACIÓN DE RM DE MUÑECA

1. Complejo del Fibrocartilago Triangular (TFCC).

- a. Clasificar lesiones siguiendo clasificación de Palmer. Traumáticas (clase 1) y degenerativas (clase 2).
- b. Hacer artro-RM si dudas sobre desinserción cubital (lesión clase 1B) o rotura degenerativa asociada del ligamento luno-piramidal (lesión clase 2D).

2. Inestabilidad carpiana.

- a. No se pueden valorar con fiabilidad alteraciones de la alineación carpiana tipo DISI/VISI en la RM. Se debe hacer en estudio radiográfico estandarizado.
- b. Valorar ligamentos intrínsecos en cortes paracoronaes (dorsal para el componente dorsal escafo-semilunar y volar para el componente volar luno-piramidal, que son los estabilizadores principales) y axiales.
- c. Tener en cuenta la posibilidad de pseudo-disociación escafo-semilunar con ensanchamiento interóseo y ligamento interóseo laxo pero íntegro. Valorar estudio radiográfico comparativo.

3. Lesiones tendinosas.

- a. Valoración sistemática de los compartimentos extensores (1 a 6) y flexores.
- b. Tener cuidado con el ángulo mágico en tendones como el extensor largo el pulgar en situación distal al tubérculo de Lister.
- c. No confundir variantes anatómicas con lesiones, como los múltiples haces del abductor largo del pulgar o en el caso del tendón extensor cubital del carpo que con frecuencia tiene tejido fibroadiposo entre sus dos haces tendinosos (confundido frecuentemente con tendinosis en los cortes axiales) o incluso puede ser bífido (confundido con rotura longitudinal).
- d. En la valoración de las roturas de los tendones flexores se debe localizar la zona de rotura y extremos tendinosos. Generalmente no nos sirve el estudio selectivo de los dedos y tenemos que emplear FOV más amplios para estudiar hasta la región distal del antebrazo.

4. Síndromes de impactación de la vertiente cubital de la muñeca.

- a. No se puede valorar con fiabilidad la varianza cubital en RM. Se debe hacer una radiografía AP neutra.

- b. La impactación estilo-piramidal es una causa de dolor cubital Infra-diagnosticada en RM. En pacientes con apófisis estiloides cubital alongada, buscar zonas de delaminación condral o cambios focales subcondrales (esclerosis, quistes) en la vertiente dorsal del piramidal y sinovitis focal adyacente.

5. Lesiones óseas.

- a. Ante la sospecha clínica de fractura oculta hacer RM. **NO** se puede seguir haciendo controles radiológicos en estos casos.
- b. En caso de fracturas articulares (radio distal, IFP) la técnica imprescindible en la valoración prequirúrgica es el TC. RM prescindible.
- c. Radiografías, TC y RM con secuencias convencionales no permiten determinar la existencia de necrosis del fragmento proximal en pseudoartrosis de escafoides. Técnica de elección RM con gadolinio.

6. Neuropatías compresivas.

- a. Ecografía superior a la RM en la evaluación de las neuropatías compresivas.

7. Tumores de partes blandas/óseos.

- a. Inmensa mayoría tumores benignos. Criterios de benignidad/malignidad no totalmente fiables. Benignidad: menores de 3cm, márgenes lisos, señal homogénea y no invasión neurovascular.
- b. Determinar extensión. Caracterización precisa en más del 80% de casos.
- c. Estudios dinámicos con gadolinio utilidad en el difícil diagnóstico diferencial (incluso histológico) entre encondroma y condrosarcoma de bajo grado.

8. Derrame articular/sinovitis.

- a. Sinovitis focal es un marcador muy fiable de síndromes de impactación cubital, inestabilidad...
- b. Derrame radio-cubital distal no es un signo indirecto fiable de rotura del TFCC.

A. PROTOCOLO DE ESTUDIO.

- La valoración con RM de la muñeca y mano constituye un reto técnico y diagnóstico de primer orden, debido fundamentalmente a la compleja anatomía y al pequeño tamaño de las estructuras anatómicas.
- Para una adecuada valoración de la patología de la muñeca y de la mano es preciso utilizar una RM de alto campo (1,5-3 T), con gradientes potentes que permitan obtener imágenes de alta resolución con cortes finos y campos de visión pequeños.

Antenas

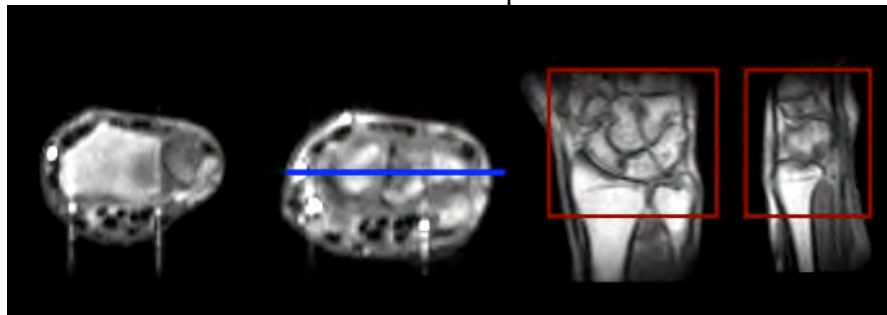
- En la actualidad existen antenas específicas de muñeca “Phased Array” multicanal que permiten el estudio de la muñeca en posición neutra, en una posición cómoda en decúbito supino con la mano en la región lateral del cuerpo fuera del isocentro del imán.
- Si no se dispone de antenas específicas, el estudio debe realizarse con antena de extremidad o con antenas de superficie con la muñeca en el isocentro del imán.
- El estudio de mano con frecuencia requiere campos de visión mayores, por lo que pueden utilizarse antenas flexibles o de extremidades.

Posicionamiento:

Muñeca en posición neutra.

Planificación:

- Se debe realizar una secuencia rápida de localización en los tres planos del espacio.
- Los cortes axiales deben incluir la articulación radio-cubital distal y la base de los metacarpianos.
- Los cortes coronales deben ser planificados en el plano de la fila proximal del carpo, siguiendo una línea que une el centro de escafoides, semilunar y piramidal. Un error frecuente en el estudio RM de muñeca es planificar los cortes coronales a nivel de la articulación radio-cubital distal, que no se adapta a la orientación de las estructuras del carpo.



- Cortes finos de 1-3 mm con un campo de visión pequeño (8-12 cm). Para estudiar específicamente lesiones del fibrocartílago triangular o de ligamentos intrínsecos, pueden utilizarse campos de visión aún más pequeños (4-6 cm).

Secuencias:

- Secuencias T1 o densidad protónica, que proporcionan información anatómica.

- Secuencias densidad protónica con supresión grasa, que son las secuencias fundamentales para la detección de patología.
- Secuencias eco de gradiente T2, permiten realizar cortes finos con alta resolución espacial para valorar el complejo del fibrocartilago triangular y ligamentos de la muñeca.
- Secuencias de excitación selectiva del agua 3D, utilidad en la valoración del cartilago articular.
- Secuencias T1 supresión grasa, se utilizan con contraste endovenoso o intraarticular (Artro-RM).

ARTRO-RM DE MUÑECA

Indicaciones:

- Lesión del TFCC. Las principales limitaciones de la RM convencional en esta valoración se encuentran en las lesiones traumáticas de la inserción cubital (lesiones clase 1B de Palmer) y en las lesiones degenerativas clase 2D (con rotura del ligamento luno-piramidal). En estos casos la artro-RM nos permite una valoración precisa de estas lesiones.
- Síndromes de “impingement” cubital. La RM facilita una valoración mas precisa de las lesiones de la vertiente cubital de la muñeca, especialmente del TFCC y del ligamento luno-piramidal.
- Inestabilidad carpiana. Una de las principales indicaciones de la artro-RM es el estudio de las lesiones de los ligamentos intrínsecos y extrínsecos, permitiendo una fiabilidad diagnóstica significativamente superior a la RM convencional.

Técnica:

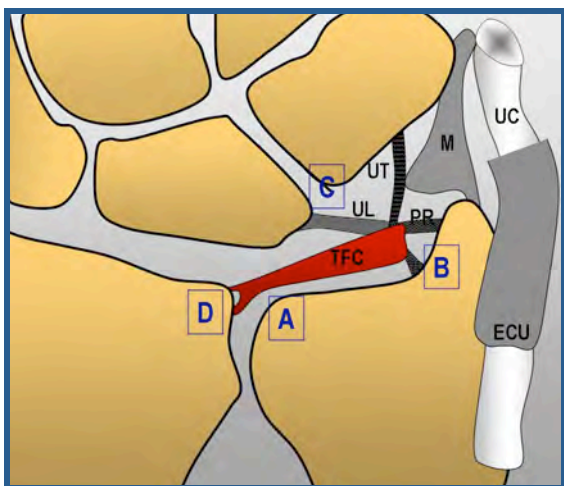
Varía en función de la sospecha clínica:

- En casos de sospecha de rotura del TFCC se debe de realizar en primer lugar punción del compartimento radio-cubital distal que permite valoración de lesiones parciales no comunicantes de la inserción cubital del TFC, de gran trascendencia clínica y no valoradas en la punción del compartimento radio-carpiano.
- En casos de sospecha de lesión de los ligamentos intrínsecos o extrínsecos de la muñeca, el estudio debe comenzar y muchas veces se encuentra limitado al estudio del compartimento medio-carpiano.
- En el estudio de un dolor inespecífico de muñeca, la punción de los compartimentos radio-cubital y medio-carpiano son suficientes en la mayor parte de los casos, siendo excepcional la necesidad de realizar artrografía tricompartmental.

B. LECTURA SISTEMÁTICA.

1. TFCC

El TFCC está compuesto por el TFC, menisco homólogo, ligamentos radio-cubital volar y dorsal, vaina del extensor cubital del carpo y ligamentos cúbito-carpianos. Aunque en muchos textos se incluye como parte de este complejo el ligamento colateral cubital, su existencia es discutida por la mayor parte de los autores.



El TFCC tiene tres funciones principales.:

- 1.1. Principal estabilizador de la articulación radio-cubital distal .
- 1.2. Soporte de carga en la vertiente cubital de la muñeca, situándose entre cabeza del cúbito, semilunar y piramidal.
- 1.3. Previene la subluxación volar de la vertiente cubital del carpo (ligamentos cúbito-carpianos).

Clasificación de las lesiones del TFCC

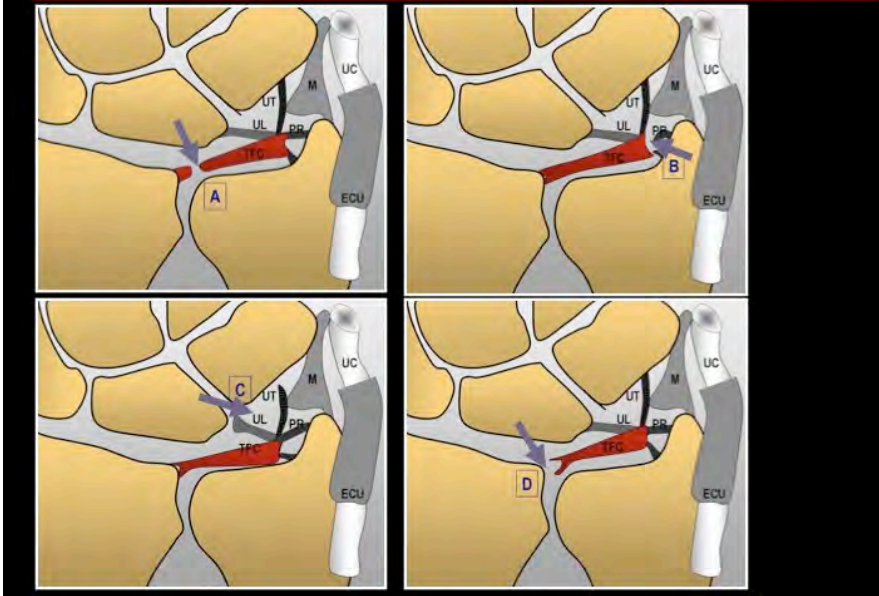
La clasificación de Palmer de las lesiones del TFCC se utiliza de forma general por ortopedas y cirujanos de la mano, por lo que debemos utilizarla en la descripción de las lesiones del TFCC en nuestros informes.

Palmer divide las lesiones del TFCC en dos categorías: traumáticas (clase 1) y degenerativas (clase 2).

Las *lesiones traumáticas (clase 1)* se subclasifican de acuerdo a la localización de la afectación del TFC:

- Clase 1A. Perforación central de la porción horizontal del TFC.
- Clase 1B. Avulsión traumática del TFC de su inserción cubital, con o sin fractura de la apófisis estiloides cubital asociada.
- Clase 1C. Avulsión distal del TFC en la inserción de los ligamentos cúbito-carpianos.
- Clase 1D. Avulsión del TFC de su inserción en el radio, con o sin fractura asociada.

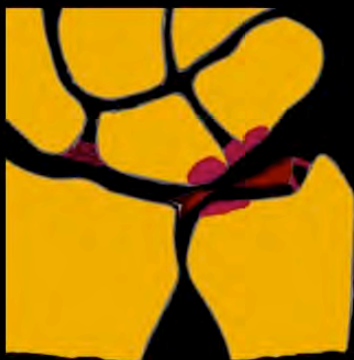Lesiones traumáticas del TFCC-Clase 1A de Palmer



Las lesiones degenerativas (clase 2) se subclasifican a su vez en:

- Clase 2A. Adelgazamiento del TFC.
- Clase 2B. Adelgazamiento del TFC, condromalacia en el semilunar y/o en la cabeza del cúbito.
- Clase 2C. Perforación del TFC, condromalacia en el semilunar y/o en cabeza del cúbito.
- Clase 2D. Perforación del TFC, condromalacia semilunar y/o en cabeza del cúbito, perforación del ligamento luno-piramidal ..
- Clase 2E. Artrosis cúbito-carpiana.

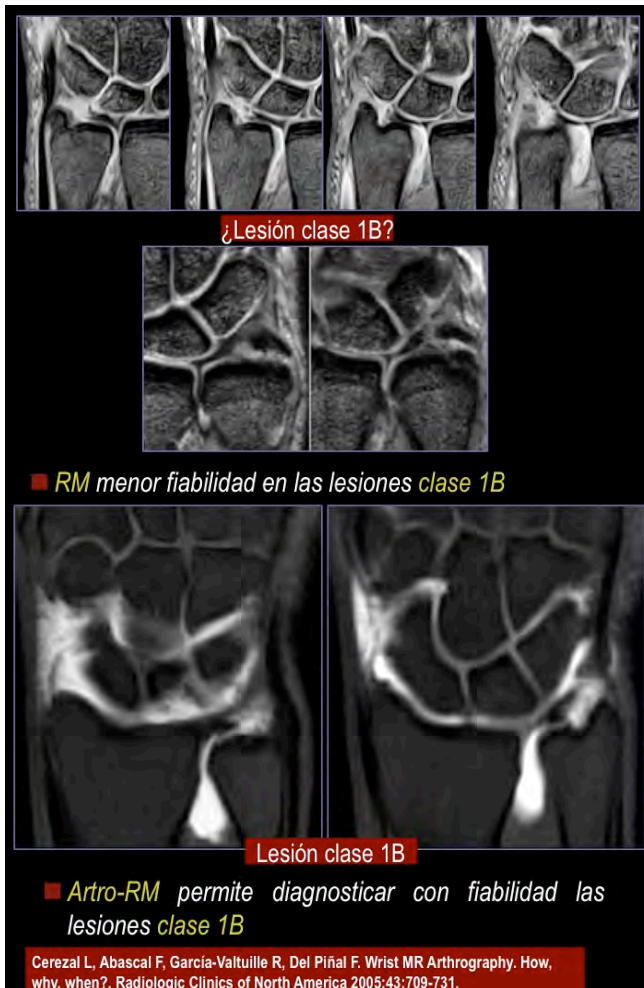
Síndrome de impactación cúbito-carpiano



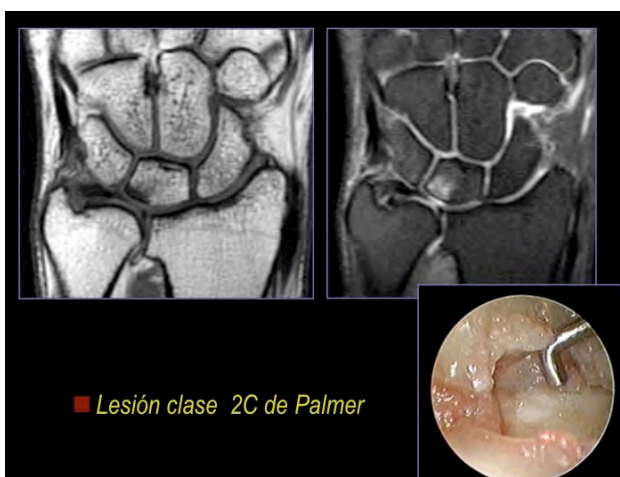
Degenerativas: Clase 2

- 2A: desgaste TFCC
- 2B: + condromalacia
- 2C: + perforación TFCC
- 2D: + perf. lig luno-piramidal
- 2E: + artrosis difusa

La RM permite diagnosticar con gran precisión las lesiones traumáticas clase 1A y 1D. Las lesiones clase 1B (desinserción cubital del TFCC) son de difícil diagnóstico en RM convencional, especialmente en caso de existir sinovitis o derrame articular en la vertiente cubital de la muñeca. Es una de las principales indicaciones para realizar artro-RM (punción del compartimento radio-cubital distal).



Las lesiones degenerativas del TFCC se evalúan con gran precisión en RM convencional. Con frecuencia existen problemas para valorar las lesiones condrales en la muñeca, sin embargo el pequeño espesor del cartílago articular hace que con frecuencia en pacientes sintomáticos la lesión condral es avanzada y fácilmente detectable por signos indirectos como la existencia de edema o esclerosis subcondral. La fiabilidad diagnóstica de la RM es baja en la valoración del ligamento lunopiramidal que marcaría el estadio 2D de Palmer de las lesiones degenerativas del TFCC. En caso de sospecha de lesión de este ligamento debe realizarse arthro-RM (punción del compartimento medio-carpiano).



2. INESTABILIDAD CARPIANA

Anatomía de los ligamentos intrínsecos y extrínsecos

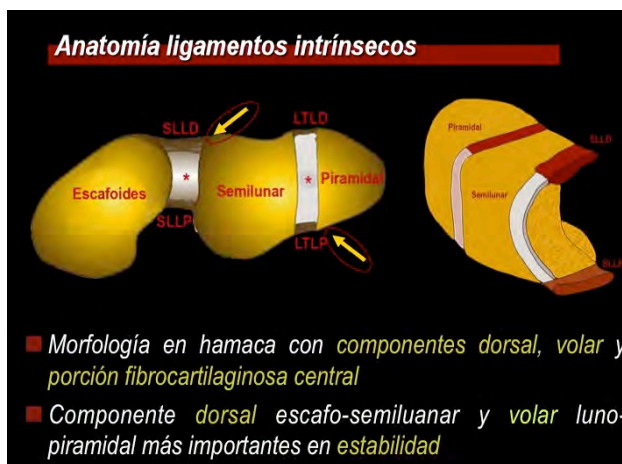
Ligamentos intrínsecos: unen entre sí huesos del carpo.

Ligamentos extrínsecos: unen huesos del capo con antebrazo distal.

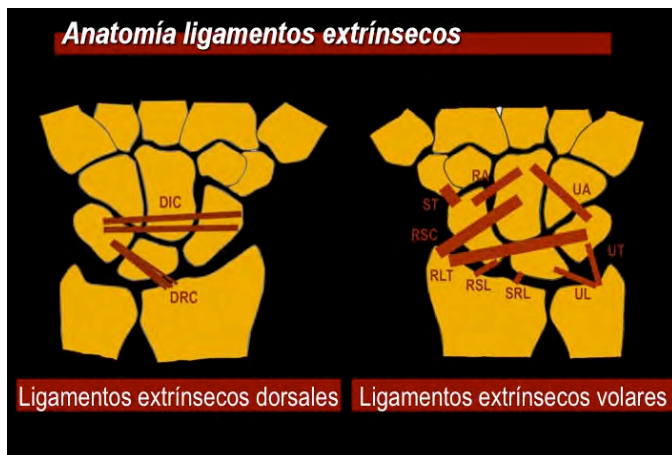
Los ligamentos intrínsecos de la fila proximal del carpo tienen una morfología en hamaca con componentes dorsal, volar y una porción fibrocartilaginosa central. La porción fibrocartilaginosa central tiene escasa importancia biomecánica y puede estar perforada de forma congénita o producirse perforaciones degenerativas sin trascendencia clínica.

El componente dorsal escafo-semilunar es el principal estabilizador, siendo el componente volar laxo y con menor importancia biomecánica.

En el ligamento luno-piramidal ocurre exactamente lo contrario, el componente volar es más grueso y con mayor importancia biomecánica.

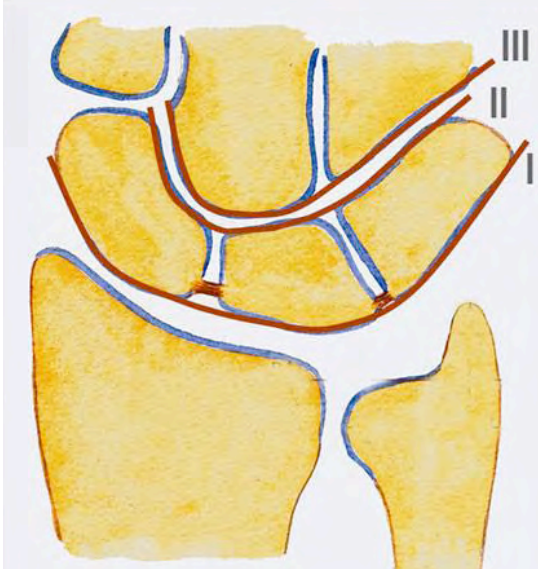


Existen múltiples descripciones de los ligamentos extrínsecos de la muñeca. Los ligamentos extrínsecos volares son más gruesos y resistentes que los dorsales. En el esquema se ilustran los ligamentos extrínsecos volares y dorsales de la muñeca.



Definición

La inestabilidad carpiana se define como “disfunción carpiana” que implica incapacidad de transmitir cargas sin cambios bruscos en el estrés del cartílago articular (cinética) y de movilizar sin cambios bruscos la alineación intercarpiana (cinemática).



Arcos de Gilula utilizados en la valoración de la inestabilidad carpiana. Estas tres líneas deben ser continuas. Cualquier escalón en las mismas indicaría alteración de la alineación carpiana.

Clasificación

Cuatro grupos principales la inestabilidad carpiana.

1. Inestabilidad carpiana disociativa (CID).
2. Inestabilidad carpiana no disociativa (CIND).
3. Inestabilidad carpiana compleja (CIC).
4. Inestabilidad adaptativa (CIA).

La inestabilidad carpiana más frecuente es la inestabilidad carpiana disociativa que implica rotura de los ligamentos intrínsecos de la muñeca. Con mayor frecuencia del ligamento escafo-semilunar y con mucha menos frecuencia del luno-piramidal.

La inestabilidad carpiana disociativa implica rotura de los ligamentos extrínsecos de la muñeca.

La inestabilidad carpiana compleja asocia rotura de ligamentos intrínsecos y extrínsecos de la muñeca.

Finalmente, la inestabilidad carpiana adaptativa consiste en una inestabilidad en la que las estructuras carpianas son normales y el patrón de inestabilidad se produce por deformidades del radio distal, especialmente por malunión de fracturas de radio distal.

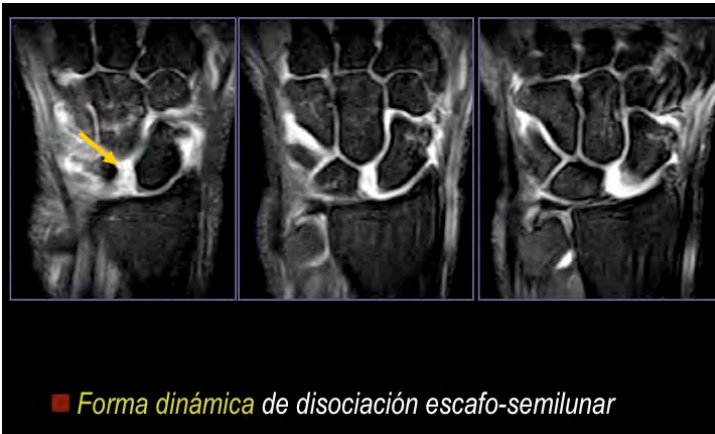Disociación escafo-semilunar

La lesión del ligamento escafo-semilunar es la lesión ligamentosa mas frecuente de la muñeca. Se produce por un mecanismo lesional de hiperextensión, desviación cubital y supinación medio carpiana.

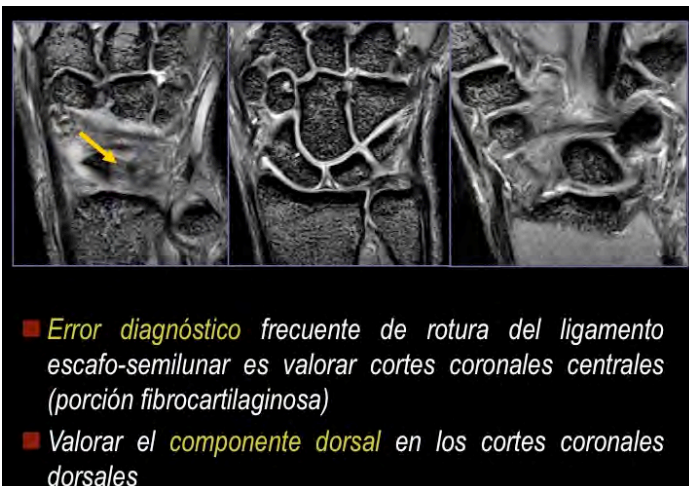Diferentes formas clínicas que traducen estadios progresivos de lesión:

Predinámica, dinámica, estática reductible, estática fija y SLAC (scapho-lunate advanced collapse), patrón degenerativo progresivo en las roturas crónicas del ligamento escafo-semilunar.

Para que se produzca un patrón de inestabilidad carpiana estática, es decir que se pueda visualizar alteración de la alineación en las radiografías convencionales, tiene que producirse además de la rotura del ligamento escafo-semilunar el fallo de los estabilizadores secundarios. Los principales estabilizadores secundarios son el ligamento intercarpio dorsal, el ligamento escafo-grande y el ligamento escafo-trapecio-trapezoideo volar.



Los errores diagnósticos en la valoración de ligamento escafo-semilunar son frecuentes. Un error habitual es valorar el ligamento escafo-semilunar en los cortes coronales centrales. En esta localización se sitúa la porción fibrocartilaginosa, de escasa importancia biomecánica. Debemos insistir en la valoración del componente dorsal (estabilizador principal) en los cortes coronales dorsales y en los cortes axiales.



El ensanchamiento del espacio interóseo si bien es un signo frecuente en las roturas crónicas del ligamento escafo-semilunar, puede producirse sin lesión ligamentaria en pacientes con laxitud ligamentosa, sin significado patológico. Ante un ensanchamiento del espacio interóseo convendría hacer un estudio radiológico comparativo bilateral y un análisis específico de los componentes del ligamento, especialmente del componente dorsal.

Disociación luno-piramidal

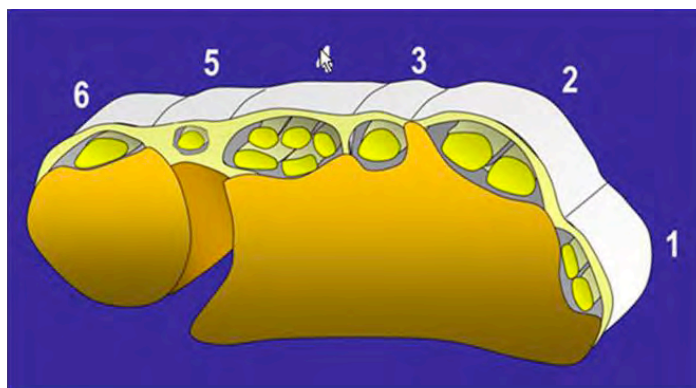
La lesión del ligamento luno-piramidal debemos valorarla especialmente en los cortes coronales volares y en los cortes axiales, siendo de utilidad realizar cortes axiales oblicuos adaptados al trayecto de este ligamento.

La fiabilidad diagnóstica de la RM convencional en la valoración de los ligamentos intrínsecos de la muñeca es moderada, siendo mejor en la valoración de ligamento escafo-semilunar y presentando importantes limitaciones en ligamento luno-piramidal. La valoración precisa de estos ligamentos requiere con frecuencia la realización de artro-RM (punción del compartimento medio-carpiano).

La RM nos permite valorar en ocasiones lesiones de los ligamentos extrínsecos (inestabilidad carpiana no disociativa) y lesiones de inestabilidad compleja. No obstante, la valoración precisa de las lesiones de ligamentos intrínsecos y extrínsecos requiere generalmente la realización de artro-RM.

3. ESTRUCTURAS TENDINOSAS

- La valoración de las estructuras tendinosas debe comenzar con los tendones extensores. Los tendones extensores se dividen en seis compartimentos en la región dorsal de la muñeca. Comenzaremos la valoración desde el compartimento 1 (abductor largo y extensor corto del pulgar), continuaremos con el compartimento 2 (extensores radiales del carpo), compartimento 3 (extensor largo del pulgar), compartimento 4 (extensor común de los dedos y propio del dedo índice), compartimento 5 (extensor del quinto dedo) y compartimento 6 (extensor cubital del carpo).

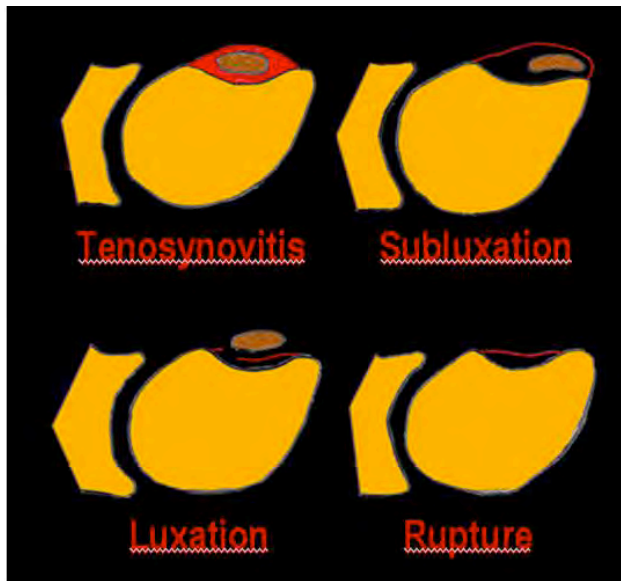


- Debemos prestar especial atención los compartimentos con mayor frecuencia de patología:

Compartimento 1, tenosinovitis de Quervain.

Compartimento 2, síndrome de intersección. En este caso, se debe valorar la región distal del antebrazo ya que esta patología ocurre unos 4-6 cm proximal a la muñeca en la región de intersección del primer y segundo compartimentos extensores.

Compartimento 6, tenosinovitis, subluxación/luxación y rotura del extensor cubital.



- Después valoraremos los tendones flexores comenzando por el flexor radial del carpo, continuando por los tendones flexores común superficial y profundo dentro del túnel del carpo y finalmente el flexor cubital del carpo.

4. SINDROMES DE IMPACTACIÓN CUBITAL

Existen varios cuadros patológicos consecuencia del choque de estructuras anatómicas en la vertiente cubital de la muñeca.

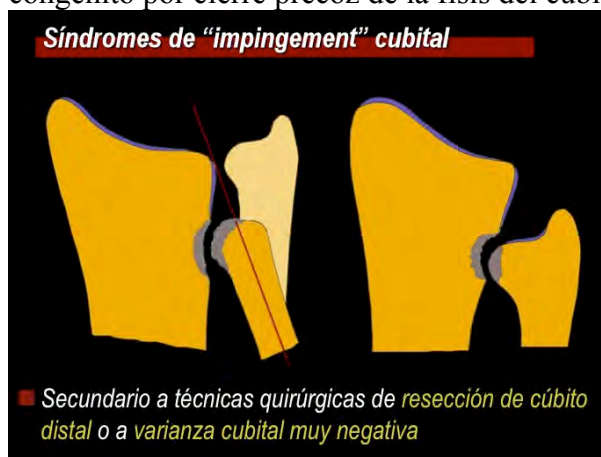Se pueden clasificar en :

1. Cúbito-carpiano
2. Cubital
3. Estilo-piramidal.
4. Ganchoso-semilunar.
5. Impactación combinada.

- **Síndrome de impactación cúbito-carpiano.** Es el más frecuente. Corresponde a las lesiones degenerativas clase 2 de Palmer del TFCC.

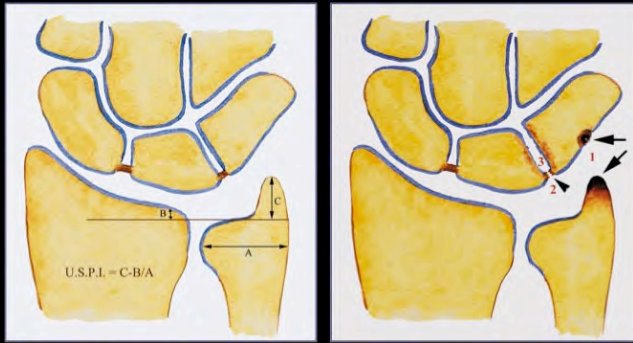
La impactación cúbito-carpiana se produce principalmente en pacientes con varianza cubital positiva. La varianza cubital se debe de medir en una radiografía antero-posterior estandarizada con 90° de abducción del hombro y 90° de flexión del codo. Se define como la longitud relativa del cúbito y radio, denominándose varianza cubital positiva cuando el cúbito es mas largo que el radio, neutra cuando tienen la misma longitud y varianza negativa cuando el cúbito es mas corto que el radio. La RM no nos permite valorar la varianza cubital de forma adecuada ya que la muñeca no se encuentra en posición neutra estricta. Por lo tanto, no debemos hablar de varianza cubital en los informes de RM, salvo que los hallazgos sean muy evidentes.

- **Síndrome de “impingement” cubital.** Se define como la existencia de un cúbito corto que no se articula con la fosa sigmoidea del radio y que produce un cuadro degenerativo en situación proximal a la misma. Se produce en dos situaciones principales, una en pacientes con resección del extremo distal del cúbito (técnica de Darrach y variantes) y en segundo lugar en cúbito corto congénito por cierre precoz de la fisis del cúbito.



- **Síndrome de impactación estilo-piramidal.** Cuadro con una frecuencia mucho mayor de la considerada clásicamente. Se produce por choque de la apófisis estiloides cubital en la supinación y flexión dorsal contra el margen dorsal del piramidal. Se produce un espectro de hallazgos característicos: sinovitis cúbito carpiana dorsal, condromalacia en vértice de apófisis estiloides cubital y vertiente dorsal del piramidal y en fases avanzadas puede producirse rotura periférica del TFCC.

Síndromes de impactación estilo-piramidal



Cerezal L, del Piñal F, Abascal F. MR imaging findings in ulnar-sided wrist impaction syndromes. Magn Reson Imaging Clin N Am 2004;12:281-299.

- **Síndrome de impactación ganchoso-semilunar.** Se produce en casos con semilunar tipo 2 de Viegas (variante anatómica en la que existe una articulación del semilunar con el polo proximal del ganchoso, que ocurre en aproximadamente el 50% de los individuos). Esta variante anatómica predispone al desarrollo de un cuadro degenerativo en la articulación ganchoso-semilunar: condramalacia, cambios subcondrales reactivos y sinovitis focal.

Síndrome de impactación ganchoso-semilunar



■ Sobrecarga en desviación cubital en pacientes con semilunar tipo 2 de Viegas

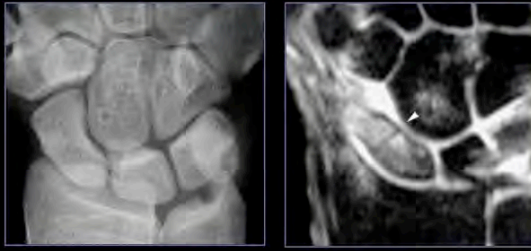
5. LESIONES ÓSEAS

Fracturas ocultas

La RM es la técnica de elección en el diagnóstico de las fracturas ocultas.

La fractura oculta con mayor frecuencia es la fractura de escafoides. Tradicionalmente, ante la sospecha de una fractura de escafoides con estudio radiológico normal se indicaba control radiológico en quince días. En la actualidad se debe realizar estudio RM que permite confirmar/descartar la existencia de fractura oculta.

Fracturas de escafoides



- RM estudio de elección en la detección de *fracturas ocultas de escafoides*
- *No se deben realizar estudios radiográficos de seguimiento para detectar fracturas ocultas en el estudio radiográfico inicial*

Otra fractura de difícil diagnóstico en las radiografías convencionales es la fractura del gancho del gancho. Fácilmente detectable en el estudio RM y TC.

Otras fracturas ocultas a tener en cuentas son las fracturas no desplazadas de radio distal y las fracturas del margen dorsal del piramidal.

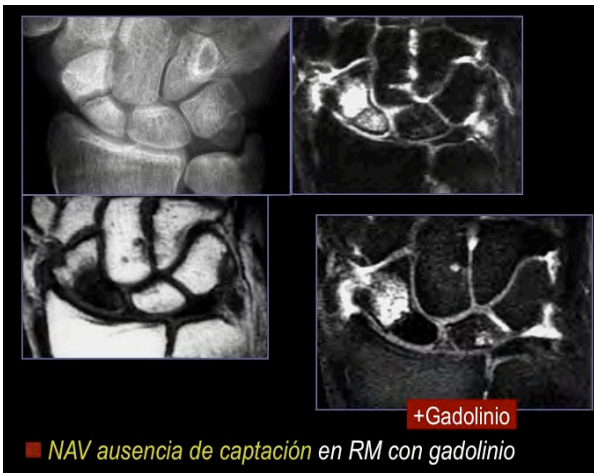
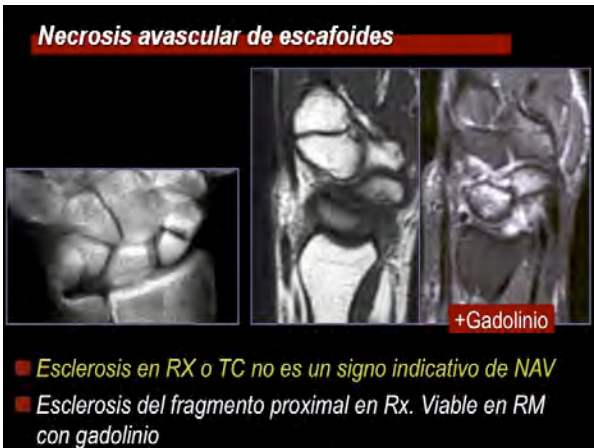Necrosis avascular (NAV)

La NAV del carpo ocurre con mayor frecuencia en pseudoartrosis de escafoides y en el hueso semilunar (enfermedad de Kienböck).

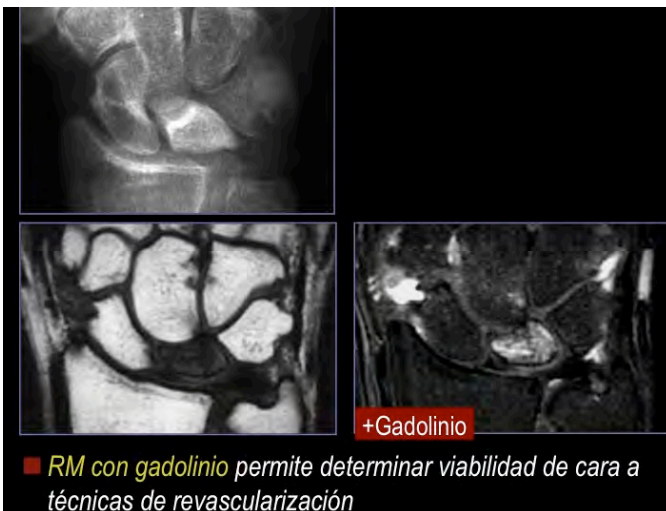El patrón de vascularización ósea es clave en el desarrollo de necrosis avascular. La necrosis es mas frecuente en el escafoides y en un 8% de los semilunares que tiene un patrón de vascularización tipo I, es decir, un único pedículo vascular sin anastomosis intraóseas.

El diagnóstico se realiza generalmente en fases avanzadas. La esclerosis en radiografía convencional y TC no son un signo fiable de NAV. La gammagrafía es inespecífica, siendo de RM con gadolinio el método de elección en el diagnóstico de esta entidad.

En la pseudoartrosis de escafoides la RM con secuencias convencionales no permite determinar el estado vascular del fragmento proximal. La RM con gadolinio (cortes T1 con supresión grasa en los planos coronal y sagital oblicuo siguiendo el eje largo del escafoides) nos permiten determinar con precisión el estado vascular del fragmento proximal. Factor pronóstico principal en el tratamiento de estos pacientes.

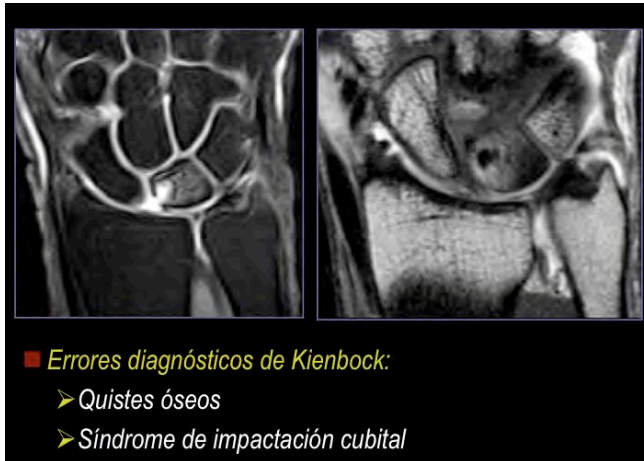


La enfermedad de Kienböck ocurre con mayor frecuencia en pacientes con varianza cubital negativa por sobrecarga mecánica de la vertiente radial del semilunar. La RM es el método diagnóstico de elección permitiendo el diagnóstico precoz en pacientes con radiografía normal. Inicialmente la necrosis se limita a la vertiente radial (estadio I), haciéndose posteriormente difusa (estadio II), progresa al colapso subcondral con aumento del diámetro antero-posterior del semilunar (estadio III) y finalmente se produce un patrón de inestabilidad carpiana (estadio IV).



Uno de los errores diagnósticos mas frecuentes en la muñeca es confundir entidades de menor trascendencia con la enfermedad de Kienböck (pseudo-Kienböck). En este grupo

incluiríamos principalmente patologías prevalentes como los quistes intraóseos en el hueso semilunar y el síndrome de impactación cubital. Los quistes intraóseos son claramente detectados en las secuencias T2, pudiendo existir edema óseo perilesional o difuso en el semilunar y sinovitis asociada (quistes sintomáticos). La impactación cubital se caracteriza por cambios subcondrales, a veces muy prominentes, limitados a la vertiente cubital de la muñeca. Recordar que el Kienböck empieza en la vertiente radial.



6. NEUROPATIAS COMPRESIVAS

Patología de extraordinaria prevalencia en la muñeca, especialmente el síndrome del túnel carpiano, con mayor frecuencia en mujeres de edad media.

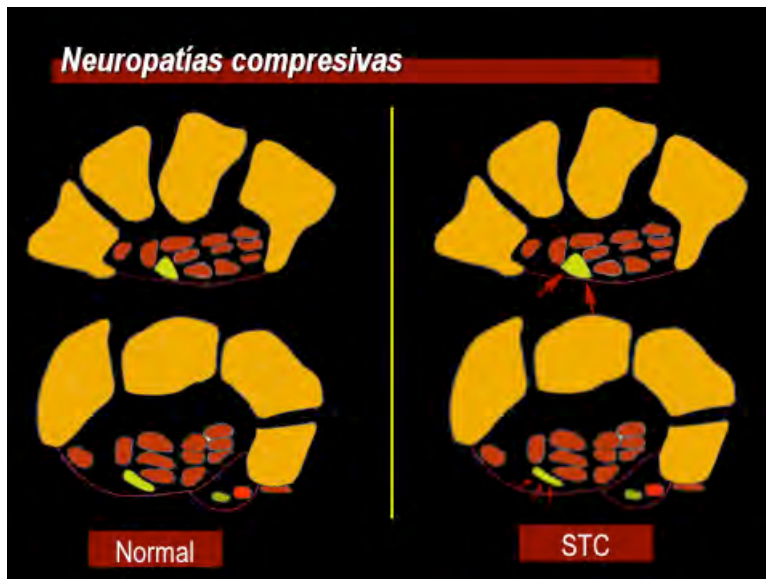
El diagnóstico es predominantemente clínico y se apoya en estudios electrofisiológicos (conducción nerviosa y electromiograma).

El papel de los métodos de imagen (ecografía y RM) sería la localización precisa del nivel de compresión y precisar la etiología (engrosamiento del retináculo flexor, tenosinovitis, tumores...).

En el síndrome del túnel del carpo es el hallazgo RM mas frecuente es el aplanamiento del nervio mediano en la región distal del túnel del carpo (a nivel del tubérculo del trapecio) y ensanchamiento proximal con alteración de señal intraneural.

Otra neuropatía frecuente en la región de la muñeca es la neuropatía cubital por compresión del nervio cubital en el canal de Guyón.

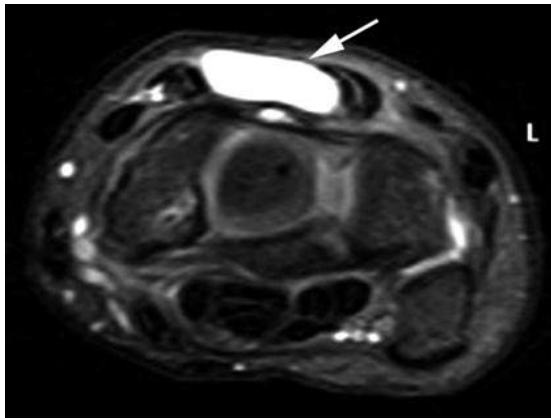
La utilidad principal de los métodos de imagen (eco y RM) en la valoración de las neuropatías compresivas es la valoración post-quirúrgica en casos de persistencia/recidiva de síntomas.



7. TUMORACIONES DE PARTES BLANDAS

Motivo frecuente de petición de estudios de imagen de muñeca es el diagnóstico etiológico de tumoraciones palpables.

La tumoración mas frecuente en la región de la muñeca y de la mano es el ganglión. Generalmente tiene una localización característica, siendo mas frecuente en la vertiente dorsal de la muñeca con origen en el componente dorsal del ligamento escafo-semilunar y en la vertiente palmar radio-carpiana.



8. DERRAME-SINOVITIS

En la exploración articular se debe prestar especial atención a la existencia de derrame articular, sinovitis y alteraciones subcondrales como signos precoces de artritis. La RM con contraste nos permite detectar la existencia de sinovitis activa y detectar estadios pre-erosivos en los huesos del carpo que son marcador de artritis de inicio (artritis reumatoide).

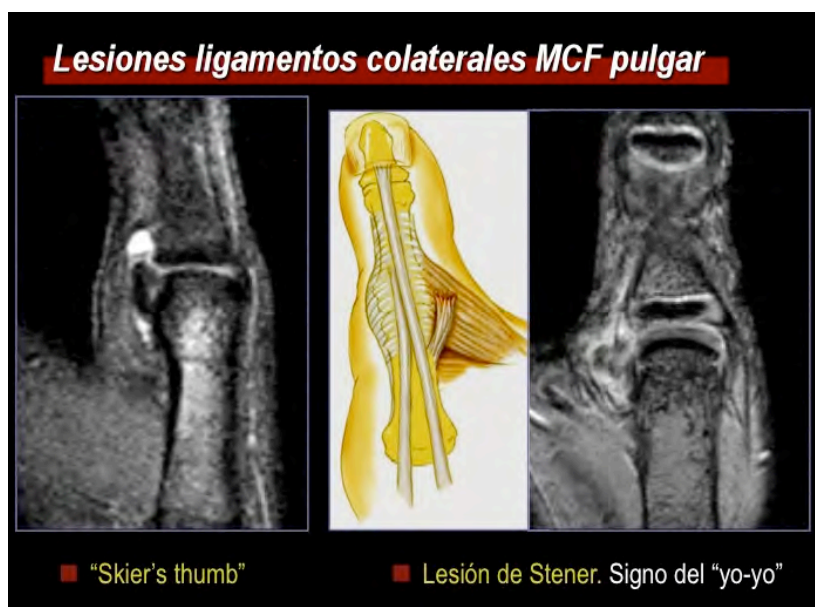La sinovitis focal es un signo de gran importancia para localizar el origen de la patología (lesión ligamentaria, lesión del TFCC, síndromes de impingement cubital...).

MANO

1. LESIONES LIGAMENTARIAS

Articulaciones metacarpo-falángicas.

La lesión ligamentaria mas frecuente de la mano es la del ligamento colateral cubital de articulación metacarpo-falángica del pulgar. Se denomina pulgar de guardabosques o *pulgar de esquíador*. La lesión se produce generalmente en la inserción del ligamento de la base de la falange proximal. Se debe de diferenciar entre rotura parcial y completa. Las roturas completas pueden ser con retracción o sin retracción. En las roturas con retracción el extremo del ligamento puede situarse superficial a la aponeurosis adductora que impide la curación espontánea del ligamento, lesión denominada como *lesión de Stener*.

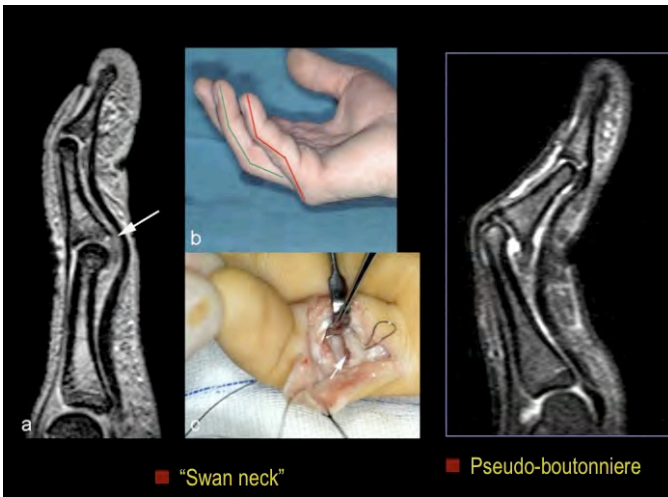
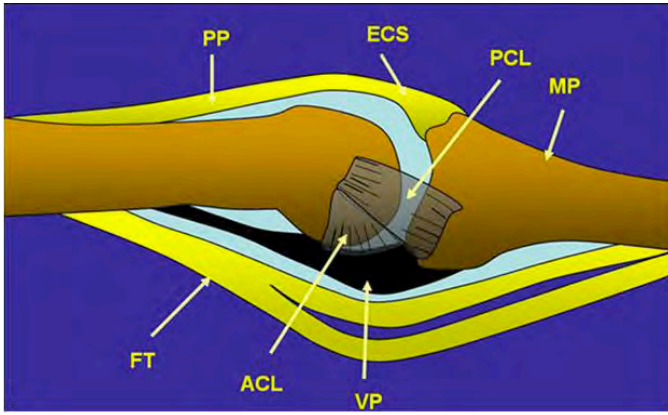


Con menor frecuencia se produce lesión de ligamento colateral radial de articulación metacarpo –falángica del pulgar.

Las lesiones de los ligamentos colaterales de las articulaciones metacarpo-falángicas de los dedos largos son menos frecuentes. Cuando se producen afectan predominantemente al ligamento colateral radial del segundo y quinto dedos.

Rotura de la placa volar

La rotura de la placa volar afecta predominantemente a las articulaciones interfalángicas proximales. Se produce con mayor frecuencia en la inserción en base de falange media. En fases crónicas esta lesión conduce a la deformidad del dedo en "cuello de cisne" con extensión de IFP y flexión de IFD. Con menor frecuencia la placa volar de la IFP se rompe en región proximal (ligamentos de freno), que en fases crónicas conduce a la deformidad en pseudo-Boutonnière, con flexión de IFP y extensión de IFD.



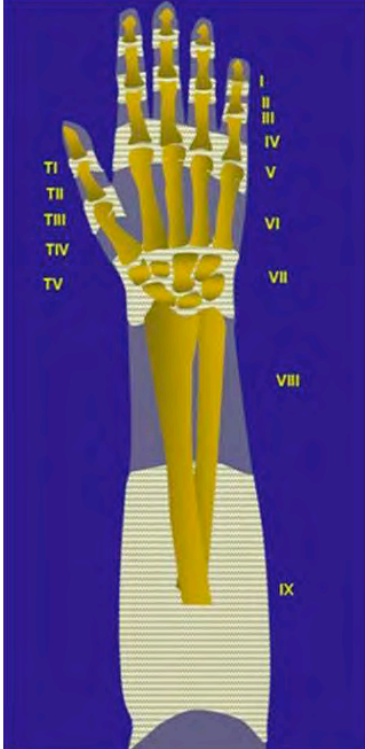
Articulación trapecio-metacarpiana.

Otra lesión ligamentaria frecuente en la mano es la lesión del ligamento palmar oblicuo de articulación trapecio-metacarpiana que conduce a inestabilidad trapecio-metacarpiana. La rotura del ligamento se produce generalmente en la inserción en la vertiente palmar y medial de la base del primer metacarpiano.

2. LESIONES TENDINOSAS

Aparato Extensor

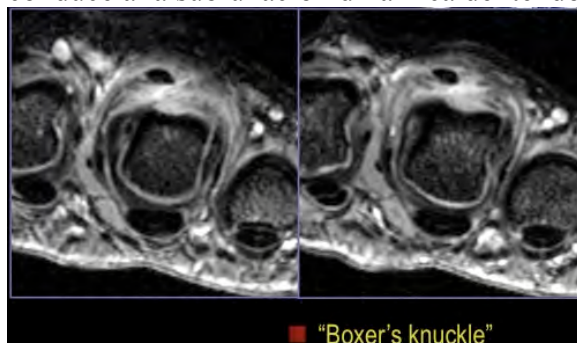
Las lesiones del aparato extensor de los dedos pueden ser abiertas (heridas incisas) o cerradas.



Zonas quirúrgicas del aparato extensor. Utilizada para describir la localización de las lesiones.

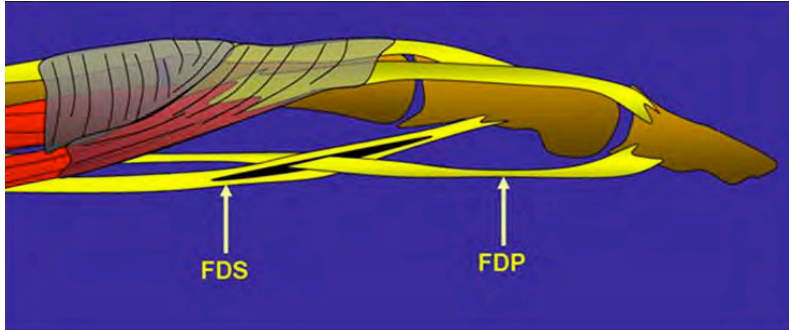
Las lesiones cerradas del aparato extensor se producen en tres niveles:

1. Rotura de la banda extensora terminal en su inserción en base de falange distal (“dedo en martillo”).
2. Rotura de la banda extensora central en su inserción en base de falange media que en fases crónicas produce de la deformidad en Boutonnière. Flexión de IFP y extensión de IFD.
3. Rotura de la bandas sagitales en articulación metacarpo-falángica. Las bandas sagitales son estructuras fibrosas planas que estabilizan el tendón extensor común en la articulación metacarpo-falángica. La rotura de una de estas bandas conduce a la subluxación dinámica del tendón extensor común.



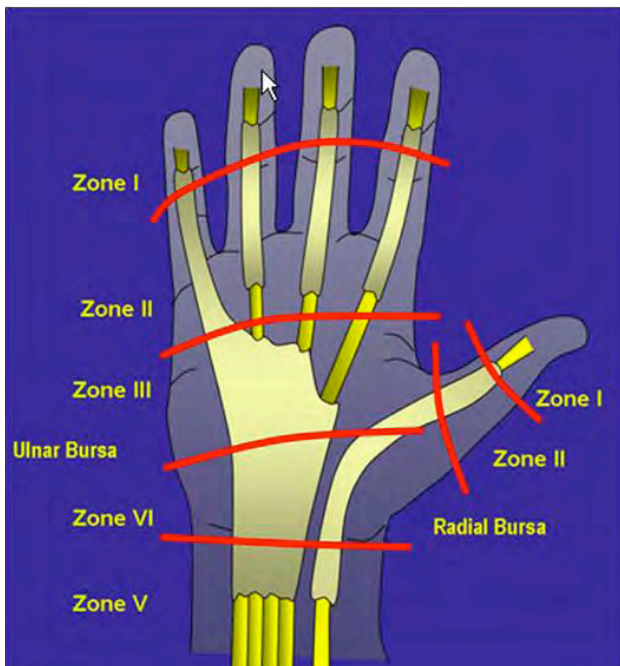
En las roturas del aparato extensor no se produce retracción significativa.

Tendones flexores

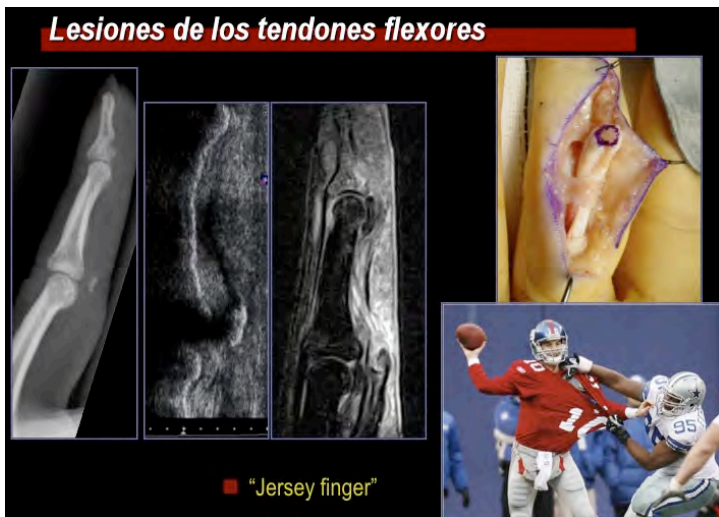

Tenosinovitis frecuente.

Rotura con mayor frecuencia del flexor profundo en la inserción en base de falange distal (“Jersey finger”). RM permite el diagnóstico del nivel de rotura y debe precisar la localización de extremos tendinosos. Recordar que a diferencia de las lesiones del aparato extensor, en el caso de los tendones flexores se puede producir retracción tendinosa significativa (incluso hasta el antebrazo distal).



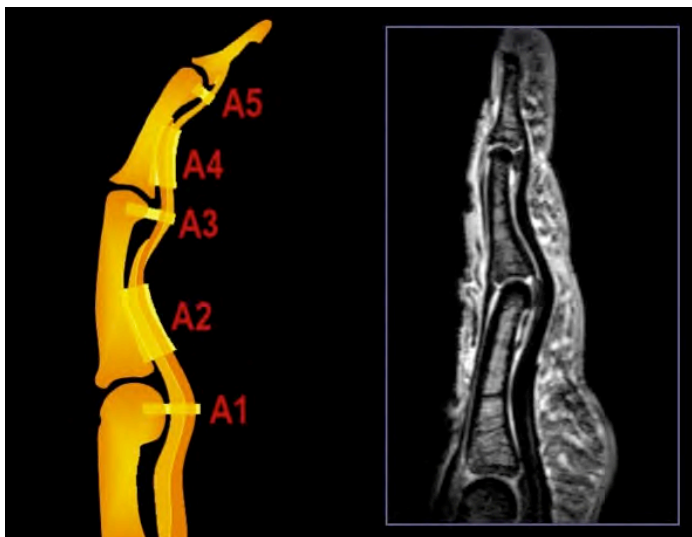
Zonas quirúrgicas de los tendones flexores. Debemos utilizar esta clasificación para describir la zona de rotura y localización de los extremos tendinosos.




El estudio de los tendones flexores debe de incluir con frecuencia no solo el estudio de los dedos sino el estudio de toda la mano para conseguir la localización de dicho extremo tendinoso.

Poleas flexoras

Existen poleas transversas y cruzadas. Las de mayor importancia son las poleas transversas. Existen cinco poleas transversas, las impares se localizan a nivel de las articulaciones (A1 a nivel de la articulación metacarpo-falángica, A3 en articulación IFP y A5 IFD). La polea A2 se sitúa a la altura de falange proximal y la A4 a la altura de falange media.



La rotura de las poleas, patología frecuente en los escaladores, se produce con mayor frecuencia en la polea A2, comenzando con la región proximal. Posteriormente, puede extenderse la rotura en las polea A3 y A4. En RM se caracterizan por el signo del arco, con separación de los tendones flexores de las estructuras óseas. En los cortes axiales debemos valorar directamente la rotura de las poleas. En caso de dudas la realización de tenografía con gadolinio diluido nos permite identificar con gran precisión la lesión de poleas.



3. ARTRITIS

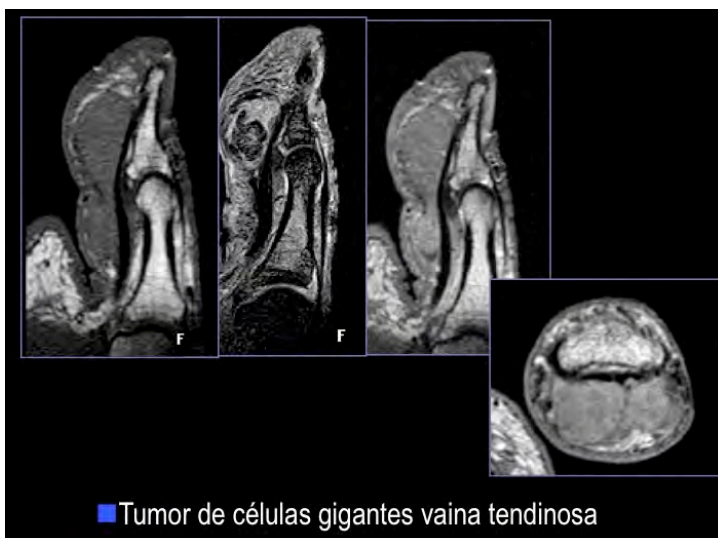
Las articulaciones interfalángicas se afectan con frecuencia en diversas artritis. La RM permite la detección de artritis de inicio, detectando sinovitis activa y estadios pre-erosivos (focos de alteración de señal subcondral en secuencias T2 supresión grasa y captación de contraste en secuencias T1-supresión grasa).

La existencia de entesitis en la zona de inserción de los ligamentos colaterales, con escaso componente de artritis, nos debe hacer pensar en el diagnóstico de espondiloartropatía seronegativa.

4. TUMORES DE PARTES BLANDAS

En la mano son frecuentes los gangliones como los de la polea A2 (quistes retinaculares) y los quistes mucoides que se localizan en la vertiente dorsal de articulaciones interfalángicas en pacientes con artrosis de IFD.

En general, la RM permite caracterizar entorno a un 25% de las lesiones tumorales de partes blandas en cualquier localización anatómica. Sin embargo, en la muñeca y mano la RM permite la caracterización precisa de más del 80% de los tumores de partes blandas. Muchas de las tumoraciones son semiológicamente características como los tumores de células gigantes de la vaina tendinosa, lipomas, angiomas...



Lecturas Recomendadas

1. Cerezal L, Abascal F, Garcia-Valtuille R, Del Pinal F. Wrist MR arthrography: how, why, when. *Radiol Clin North Am* 2005; 43(4):709-31.
2. Cerezal L, del Piñal F, Abascal F. MR imaging findings in ulnar-sided wrist impaction syndromes. *Magn Reson Imaging Clin N Am* 2004;12:281-299.
3. Cerezal L, Abascal F, Canga A, et al. Usefulness of gadolinium-enhanced MR imaging in the evaluation of the vascularity of scaphoid nonunions. *AJR* 2000; 174:141-149.
4. Garcia-Elias M, Geissler WB. Carpal instability. In: Green DP, Hotchkiss RN, Pederson WC, Wolfe SW, editors. *Green's operative hand surgery*. Philadelphia: Elsevier Churchill Livingstone, 2005: 535-604.
5. Recondo JA. Muñeca-Mano. Diagnóstico por la Imagen. Enfoque en RM. Osatek SA. 2007.
6. Zlatkin MB, Rosner J. MR imaging of ligaments and triangular fibrocartilage complex of the wrist. *Magn Reson Imaging Clin N Am* 2004; 12(2):301-331.