Health Academy
Radboudumc

Bloktoets	:	**BKVS *herhaaltoets***
Datum	:	25-07-2018
Aanvang	:	13.00 uur

Deze tentamenset kunt u na afloop meenemen
Het gebruik van een standaardrekenmachine (type casio fx-82MS) is toegestaan.

ALGEMENE AANWIJZINGEN EN INSTRUCTIE:

- Dit tentamen bestaat uit **112** meerkeuzevragen.
- De beschikbare tijd voor het gehele tentamen is **2 uur en 30 minuten**.
- Controleer of uw tentamenset compleet is.
- Vermeld op het antwoordformulier duidelijk uw *naam en studentnummer*.
- Bij iedere vraag is slechts één alternatief het juiste of het beste.
- U geeft het naar uw mening juiste antwoord aan door het **CIJFER** voor het betreffende alternatief te omcirkelen.
- Vragen waar u door tijdnood niet aan toekomt, laat u onbeantwoord. Acht u alle alternatieven, na zorgvuldige bestudering, even juist, dan moet u de vraag niet beantwoorden. Kunt u één of meerdere alternatieven elimineren, dan moet u de vraag wel beantwoorden.
- Wanneer u het tentamen beëindigd hebt, dient u uw antwoorden (dus de omcirkelde **CIJFERS**) zorgvuldig over te brengen op het *antwoordformulier*, gebruik daarvoor een *zwarte of blauwe pen*. Corrigeer fouten door een kruisje door het foutieve antwoord te zetten.
- **Als u een vraag wilt open laten vult u het hokje boven het vraagteken "?" in.**
- De op het antwoordformulier ingevulde antwoorden worden beschouwd als uw definitieve antwoorden, ongeacht uw omcirkelingen in uw toetsboekje.
- Meer dan één ingevuld antwoord per vraag wordt als blanco geïnterpreteerd.
- Schrijf niet buiten de invulvelden van het antwoordformulier.
- Het gebruik van alle audiovisuele en technische hulpmiddelen is niet toegestaan, tenzij expliciet vermeld elders op dit voorblad. Mocht u dergelijke apparatuur toch gebruiken, dan zal dit als fraude worden aangemerkt. Op uw tafel mogen uw studentenkaart en los schrijfmateriaal liggen. Etui's moeten van tafel.
- *Als u uw antwoordformulier vlekt, vouwt, beschadigt of de invulinstructies negeert kan het niet correct worden verwerkt.* ***Vraag de surveillant*** *in dergelijke gevallen om* ***een nieuw blanco*** *antwoordformulier! Indien u dit verzuimt zijn de gevolgen daarvan voor uw rekening.*

De vragen worden als volgt gescoord:

antwoorden:	Goed	Fout	open	
2 keuze-vraag	1	-1	0	Punten
3 keuze-vraag	1	- ½	0	Punten
4 keuze-vraag	1	- 1/3	0	Punten
5 keuze-vraag	1	- ¼	0	Punten

Lever na afloop het antwoordformulier in. Indien u commentaar heeft op de vragen, verwijzen we u naar de hyperlink die is opgenomen bij uw toetsindeling in uw webdossier t.b.v. het digitaal studentcommentaarformulier voor deze toets.

LET OP !!

ZET EERST UW NAAM EN STUDENTNUMMER OP HET ANTWOORDFORMULIER!

VEEL SUCCES!

Afkortingenlijst

AC	acromioclaviculaire
ACE	angiotensine I converterend enzym
ALS	amyotrofische lateraal sclerose
Anti GBM	antistoffen tegen de glomerulaire basaal membraam
AV	atrioventriculair
BAHA	bone anchored hearing aid
BRCA	breast cancer
BSE	bezinkingssnelheid der erytrocyten
CBO	Centraal Begeleidings Orgaan (kwaliteitsinstituut voor de gezondheidszorg)
COPD	chronic obstructive pulmonary diseases
CPAP	Continuous positive airway pressure
CRP	C-reactieve proteïne
CT	computer tomografie
CVA	cerebro vasculair accident
CVD	centraal veneuze druk
dVIN	differentiated vulvaire intraepitheliale neoplasie
EBV	Epstein-Barr-virus
e.c.i.	e causa ignota (door onbekende oorzaak)
ECG	elektrocardiogram
EMG	elektromyogram
ERCP	Endoscopische Retrograde Cholangiopancraticografie
FSH	follikelstimulerend hormoon
(e)GFR	(estimated) glomerulaire filtratie snelheid
HDL	high density lipoproteins
ICD	implanteerbare cardioverter defibrillator
IUD	intra uteriene device
IVF	in vitro fertilisatie
LBTB	linkerbundeltakblok
LDL	low density lipoproteins
LH	luteïniserend hormoon
MCV	mean corpuscular (cell) volume
MMSE	mini mental state examination
MRC	medical research council
MRI	magnetic resonance imaging
NSAID	non-steroidal anti-inflammatory drugs
NX	navel-xiphoid
OSAS	obstructief slaap apnoe syndroom
PCI	percutane coronaire interventie
RCA	rechter coronaire arterie
SSRI	selective serotonine reuptake inhibitor
STEC	shiga-toxine producerende E. coli
TCA	tricyclische antidepressiva
TIA	transient ischaemic attack
TSH	thyroïd stimulerend hormoon
VEGF	vascular endothelial growth factor
WHO	World Health Organisation

Normaalwaarden volwassenen in veneus plasma

kreatinine	60 - 110	µmol/L (mannen)
kreatinine	50 - 90	µmol/L (vrouwen)
kreatinine	30 - 90	µmol/L (kinderen)
ureum	3,0 - 7,0	mmol/L
natrium	137 - 144	mmol/L
kalium	3,4 - 4,6	mmol/L
chloride	98 - 107	mmol/L
bicarbonaat	24 - 30	mmol/L
calcium	2,20 - 2,60	mmol/L
fosfaat	0,80 - 1,30	mmol/L
alkalische fosfatase	< 122	U/L
glucose	4,0 - 5,5	mmol/L
osmolaliteit	280 - 300	mosm/kg
TSH	0.4 – 4	mE/L
fT4	8-20	pmol/l
albumine	37 - 53	g/L
cholesterol	4,7 - 6,0	mmol/L
anion gap	8-12	mmol/L
troponine	≤14 ng/L	
CK	≤ 225 U/L	
ASAT	≤ 30 U/L	
LDH	120-250U/L	

Arteriële bloedgasanalyse

pCO_2	4,5 - 6,0	kPa (34 – 45 mmHg)
pH	7,35 - 7,45	
pO_2	10,6 - 13,3	kPa (79 – 100 mmHg)
bicarbonaat	22 - 26	mmol/L

Selectiviteit proteïnurie

hoog < 0,1 matig 0,1 - 0,2 laag > 0,2

Schatting van de kreatinineklaring volgens Cockcroft & Gault (mannen):

$$\frac{(140 - \text{leeftijd in jaren}) \times \text{lichaamsgewicht in kg} \times 1{,}23}{\text{plasma-kreatinine in µmol/L}}$$ [in mL/min]

(voor vrouwen moet de waarde met 15 % worden verminderd)

Normaalwaarden urine

Albumine/kreatinine ratio < 2,5 mg/mmol
Osmolaliteit 50-1400 mosmol/kg

FSH

vrouw	3,3-19	E/L	folliculair
vrouw	5,2-29	E/L	midcyclus
vrouw	1,8-15	E/L	luteaal
vrouw	37-140	E/L	postmenopauze

Oestradiol			
vrouw	100 - 575	pmol/l	folliculair
vrouw	175 - 1150	pmol/l	midcyclus
vrouw	120 - 1100	pmol/l	luteaal
vrouw	0 - 180	pmol/l	postmenopauze

Zuur/base normogram

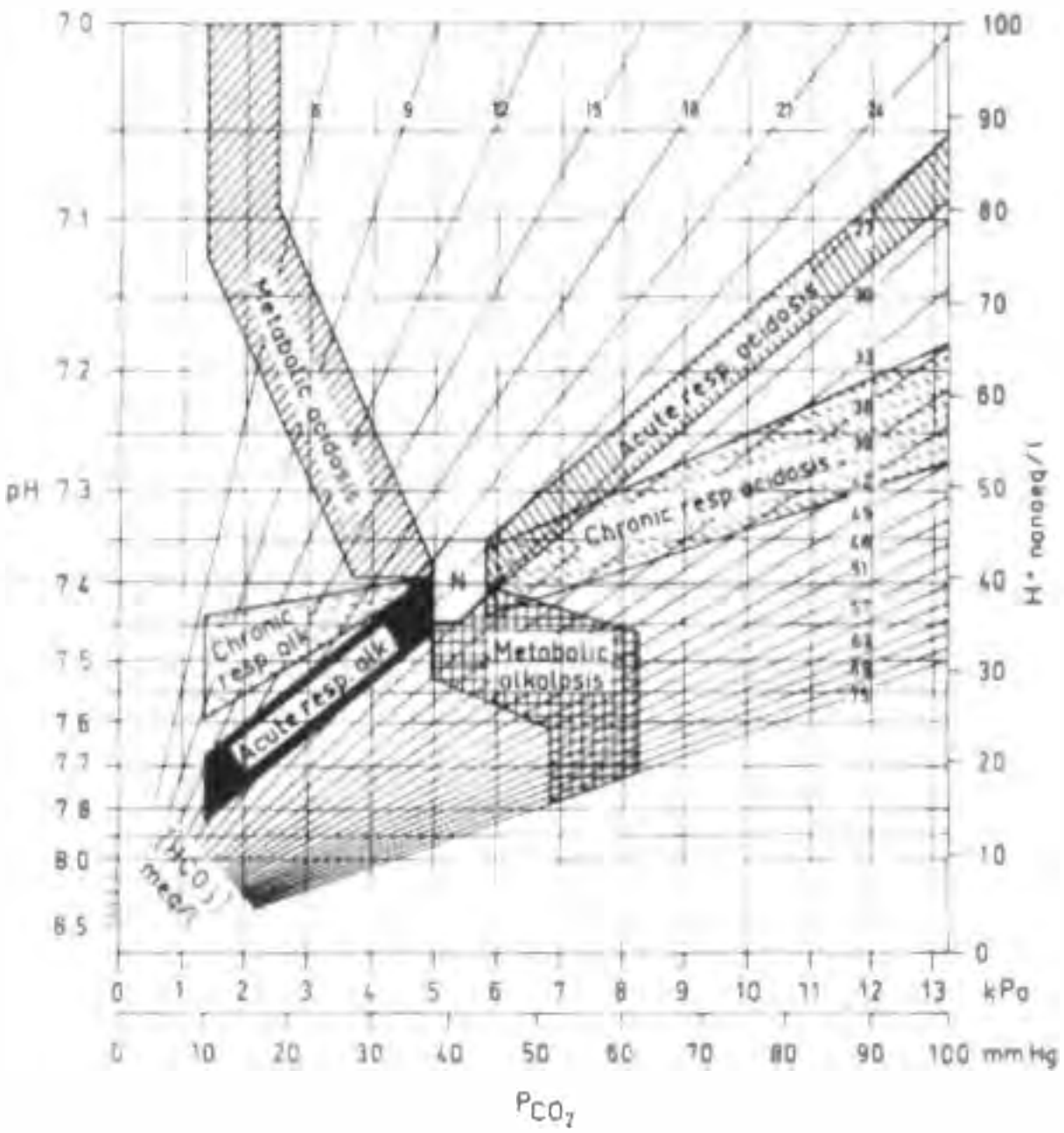

Vraag 1

Een 58-jarige vrouw heeft sinds 3 maanden heupklachten rechts. De klachten ontstaan met name bij lang lopen en zijn aanwezig bij het liggen op de aangedane zijde. Bij onderzoek is er sprake van drukpijn over de laterale zijde van het trochanter major. De beweeglijkheid van de heup is beiderzijds normaal. De pijn kan worden geprovoceerd door adductie van het been samen met lichte flexie in de aangetaste heup. Pijnstillers hebben onvoldoende effect. Wat is de meest zinvolle stap bij deze gegevens om de diagnose helder te krijgen?

1 Echografie van de bursa trochanterica
2 Een MRI van lumbale wervelkolom en heupen
3 Lokale infiltratie met lidocaïne

Vraag 2

Een 46-jarige man heeft last van een klapvoet tijdens het lopen. Hij heeft een doof gevoel in de buurt van zijn grote teen. Bij neurologisch onderzoek is er sprake van zwakte van de musculus tibialis anterior graad 4/5 MRC. De kniepeesreflex en de achillespeesreflex zijn normaal opwekbaar, de voetzoolreflex verloopt volgens plantairflexie. De proef van Lasègue is negatief. De problemen van deze man passen het beste bij een lokalisatie in de...

1 motore voorhoorncel.
2 perifere zenuw.
3 primaire sensore cortex.
4 wortel.

Vraag 3

Een man van 69 jaar komt bij zijn huisarts vanwege COPD Gold IV. Hij is vorig jaar gestopt met roken. Hij is 5 kg afgevallen in het afgelopen half jaar. Wat zou de huisarts nu het beste als eerste kunnen laten doen om te achterhalen wat de oorzaak van het afvallen is?

1 Beoordelen door een diëtist
2 CT-thorax
3 Thoraxfoto

Vraag 4

Een 24-jarige vrouw met een sociale angststoornis wordt ingesteld op een SSRI. Na hoeveel weken behandeling kan het effect van de behandeling worden vastgesteld?

1 4 Weken
2 8 Weken
3 12 Weken

Vraag 5

Een 17-jarige vrouw heeft regelmatig last van aanvallen waarbij zij kortdurend voor zich uit staart en niet reageert op aanspreken of aanraken. De aanvallen duren zo'n 30 seconden. De vrouw heeft zelf geen weet van deze aanvallen. Tijdens de aanvallen valt de vrouw niet om. Neurologisch onderzoek is ongestoord.
Er wordt gedacht aan een epileptische aanval en daarom wordt een EEG gemaakt (zie figuur 1). Op dit EEG is een afwijking te zien

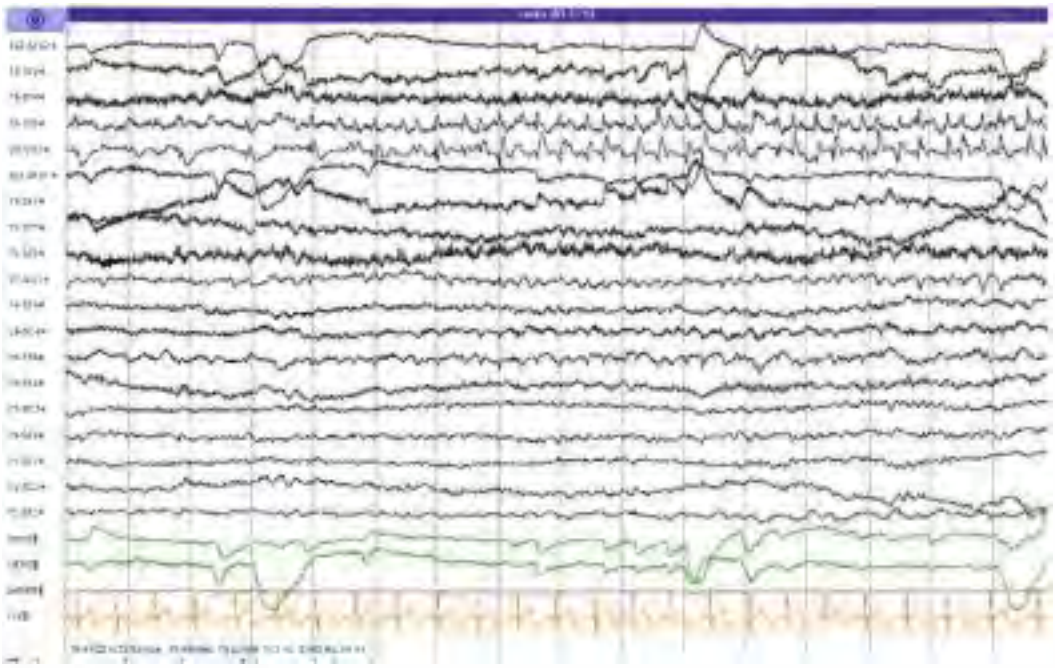

Figuur 1

Gezien de combinatie van de anamnese, het neurologisch onderzoek en het EEG is de meest waarschijnlijke verklaring voor de aanval van de vrouw een…

1 cardiale syncope.
2 focale epilepsie aanval.
3 primair gegeneraliseerde epilepsie aanval.
4 vasovagale syncope.

Vraag 6

Patiënten met amyotrofische lateraalsclerose (ALS) hebben zowel een stoornis in het centraal zenuwstelsel als in het perifere zenuwstelsel. Welke onderdeel in het centrale zenuwstelsel en welk onderdeel in het perifere zenuwstelsel zijn aangedaan?

1 De basale ganglia en de spier
2 De piramidebaan en de motore voorhoorncel
3 Het cerebellum en de neuromusculaire overgang

Vraag 7

Een huisarts wordt gevraagd een lichaam te schouwen in de thuissituatie. Volgens de familie van de overledene is de persoon in kwestie net overleden. De arts constateert dat er geen ademhaling meer is, er geen cortonen en pulsaties zijn, wijde lichtstijve vervormbare pupillen en een lichaamstemperatuur van 32 graden Celsius. Welke van bovengenoemde bevindingen is een zeker teken van dood kort na overlijden?

1 Afwezigheid van ademhaling.
2 Afwezigheid van hartslag.
3 Lichtstijve vervormbare pupillen
4 Lichaamstemperatuur van 32 graden Celsius

Vraag 8

Een 47-jarige man gebruikt vanwege nierstenen acetazolamide, een carboanhydraseremmer. Wat is het effect van acetazolamide op de pH van de urine? De urine pH zal...

1 gelijk blijven.
2 omhoog gaan.
3 omlaag gaan.

Vraag 9

Een 32-jarige man wordt op de pijnpoli gezien vanwege onhoudbare pijnklachten in zijn linkerbeen sinds drie jaar. Patiënt is voor die tijd drie maal geopereerd aan een Hernia Nuclei Pulposi. De pijn voelt aan als voor de operaties. Bij de screening wordt een sombere stemming opgemerkt. Welke screenings vragenlijst is hier het meest waarschijnlijk gebruikt?

1 Chronic Pain Acceptance Questionnaire
2 Pijn-coping inventarisatielijst.
3 RAND-36.
4 Vierdimensionale klachtenlijst

Vraag 10

Een 60-jarige man klaagt dat hij sinds enkele weken steeds vaker tegen obstakels aanloopt die zich aan zijn rechterzijde bevinden. Een scan toont een afwijking die de klachten van de man kan verklaren. Op welke plek in de hersenen wordt deze afwijking gezien? Dit is in de...

1 frontaal kwab links.
2 frontaal kwab rechts.
3 occipitaal kwab links.
4 occipitaal kwab rechts.

Vraag 11

Een 58-jarige man heeft al langer een liesbreuk. Sinds een aantal uren is de zwelling pijnlijk, de huid is er rood en hij voelt zich er ziek bij. Hij heeft nu ook koorts. Op grond van dit beeld lijkt de meest juiste diagnose...

1 gestranguleerde hernia.
2 hernia incarcerata.
3 ileus op basis van herniatie.
4 irreponibele hernia.

Vraag 12

Een 12-jarige jongen valt uit een boom van drie meter hoogte op de grond. Hij is direct bewusteloos en is helemaal slap. Hij wordt met spoed door de ambulance naar het ziekenhuis gebracht. Daar wordt een CT-scan gemaakt waarvan hier een coupe is afgebeeld (figuur 2).

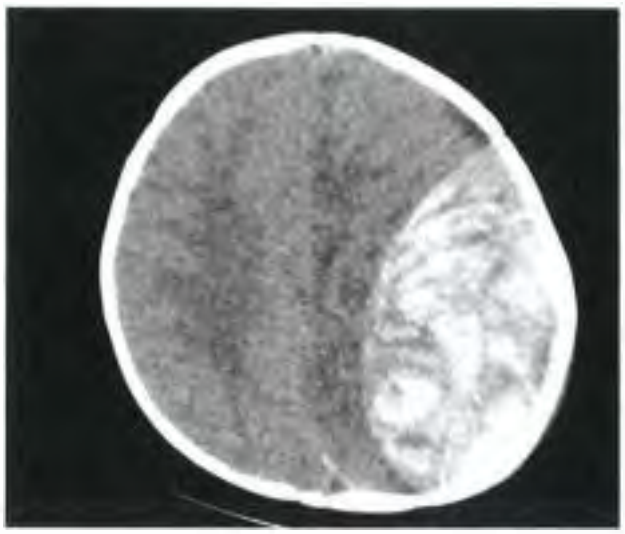

Figuur 2

Waar is het hematoom, dat op deze scan te zien is, gelokaliseerd?

1 Epiduraal
2 Intracerebraal
3 Subarachnoïdaal
4 Subduraal

Vraag 13

Een 67-jarige man, heeft een myocardinfarct heeft gehad toen hij 62 jaar was. Hij is destijds gestopt met roken en had geen andere risicofactoren voor hart- en vaatziekten. Hij loopt halve marathons met zijn hardloopclub. Het onderstaande elektrocardiogram (figuur 3) is gemaakt in het kader van beoordeling van het operatierisico, omdat hij binnenkort een liesbreukoperatie zal ondergaan.

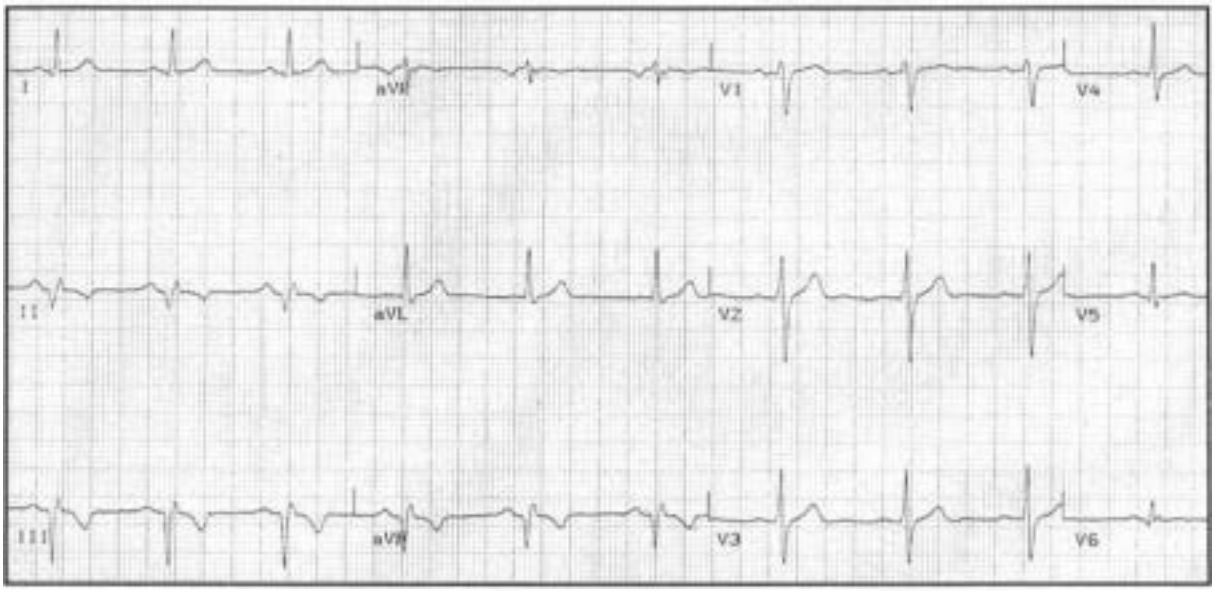

Figuur 3

Het risico op een peri-operatieve cardiale complicatie is…

1 laag, omdat er geen hartfalen of resterende angina pectoris is bij een goed inspanningsvermogen.
2 matig verhoogd, omdat er nog steeds ischemie op het elektrocardiogram zichtbaar is.
3 sterk verhoogd, omdat hij een eerder myocardinfarct heeft gehad en duidelijke resterende schade heeft.

Vraag 14

Een 22-jarige vrouw bevalt van haar eerste kind. De verloskundige probeert zich een beeld te vormen van de ligging van het kind. De meest gebruikelijke ligging is…

1 aangezichtsligging met het aangezicht achter.
2 aangezichtsligging met het aangezicht voor.
3 achterhoofdsligging met het achterhoofd achter.
4 achterhoofdsligging met het achterhoofd voor.

Vraag 15

Urineweginfecties komen in bepaalde levensfasen vaker voor. De piekincidentie van urineweginfecties bij jonge vrouwen kan het beste worden verklaard door...

1 atrofie van vaginaal slijmvlies.
2 de relatief hoge incidentie van chlamydia-infecties.
3 het dragen van korte rokjes.
4 seksuele activiteit.

Vraag 16

Een 21-jarige jonge man denkt wat in zijn scrotum te voelen en raadpleegt de huisarts. Welk onderzoek is het meest sensitief en specifiek om een testistumor aan te tonen dan wel uit te sluiten?

1 CT scrotum
2 Echo scrotum
3 Lichamelijk onderzoek
4 MRI scrotum

Vraag 17

Bij een 52-jarige patiënt wordt een goedaardig gezwel van de glandula parotis verwijderd. Welke zenuw loopt het meest gevaar bij deze ingreep?

1 De chorda tympani
2 De nervus facialis
3 De nervus trigeminus
4 De nervus vagus

Vraag 18

Een 75-jarige man verkeert in een terminale fase als gevolg van de combinatie van een COPD Gold IV en hartfalen. Hij heeft een subcutaan infuus met midazolam en morfine. Hij wordt thuis verzorgd door zijn vrouw, ondersteund door thuiszorg en huisarts. De huisarts wordt gevraagd omdat de man toenemend benauwd en daarbij onrustig is. Bij lichamelijk onderzoek vindt de huisarts geen aanwijzingen voor een decompensatio cordis. De benauwdheid lijkt pulmonaal verklaard, de saturatie is 85%. Welke interventie is nu het meest aangewezen om de benauwdheid en onrust te behandelen?

1 Furosemide 40 mg intra veneus
2 Ophoging morfine subcutaan
3 Salbutamol 6 dd 200 microgram per aerosol met voorzetkamer
4 Zuurstof per neusbrilletje 3 liter per minuut

Vraag 19

Stabiele chronische angina pectoris ontstaat door een disbalans tussen zuurstofvraag en zuurstofaanbod in het myocard. Een van de behandelmogelijkheden van chronische angina pectoris is het omlaag brengen van de hartfrequentie. Welk van onderstaande middelen is hiervoor het meest geschikt?

1 Atenolol
2 Diltiazem
3 Nitroglycerine

Vraag 20

Een 51-jarige man heeft een ernstige depressie met melancholische kenmerken. Hij geeft aan dat hij nergens meer van kan genieten. Van welk symptoom is hier sprake?

1 Anhedonie
2 Apathie
3 Depersonalisatie
4 Gebrek aan emotieperceptie

Vraag 21

Een 43-jarige vrouw, G8P7, is thuis aan het bevallen. Ze heeft volledige ontsluiting maar de partus wil maar niet vorderen. De verloskundige onderzoekt nogmaals de ligging van het kind. Welke ligging sluit een vaginale partus uit?

1 Aangezichtsligging met kin voor
2 Dwarsligging
3 Kruinligging
4 Onvolkomen stuitligging

Vraag 22

Een 67-jarige man, met diabetes mellitus type 1, is een forse roker. Hij komt op het spreekuur omdat hij wil stoppen met roken. De insulinerespons zal door het stoppen met roken veranderen, dit heeft invloed op zijn diabetes mellitus. Wat is het effect van nicotine op de afgifte van insuline? Nicotine...

1 verhoogt de afgifte van insuline.
2 verlaagt de afgifte van insuline.

Vraag 23

Een 39-jarige vrouw krijgt in de loop van vijf uren in toenemende mate last van hoofdpijn. Zij heeft koorts, 39 graden gemeten in het oor. Bij neurologisch onderzoek is er sprake van meningeale prikkeling. Op verdenking van een meningitis wordt een lumbaal punctie verricht. Liquoronderzoek laat een beeld zien van: 143 cellen per gezichtsveld, totaal eiwit 0,40 gram/liter, glucose 3,5 mmol/liter. Dit beeld past het beste bij een...

1 bacteriële meningitis door meningokokken.
2 tuberculeuze meningitis.
3 virale meningitis.

Vraag 24

Een 64-jarige patiënt komt bij de uroloog op het spreekuur. Hij heeft een symptomatische steen in het preliminaire van de linker nier. Het betreft een steen van 23mm en 954 HU. Wat is de behandeling van eerste keuze?

1 Extracorporele schokgolf lithotripsie
2 Laparoscopische pyelolithotomy
3 Percutane nefrolitholapraxie
4 Ureterorenoscopie

Vraag 25

Een 63-jarige patiënt met hemoptoë en een stridoreuze ademhaling komt naar de Spoedeisende Hulp. Op de X-thorax wordt een groot intrapulmonaal proces gezien rond de linker hilus. Tijdens het wachten op de Spoedeisende Hulp heeft patiënt zeker 500ml bloed opgehoest. Het Hb is 7.1.Wat is nu de beste volgende stap?

1 Bloedtransfusie
2 CT-thorax-aortale fase
3 Flexibele bronchoscopie

Vraag 26

Een 45-jarige man komt op de Spoedeisende Hulp met acute dyspneu klachten nadat hij ging voetballen met zijn zoon op een vers gemaaid grasveld. Als klein kind heeft hij een aantal jaren pufjes gebruikt. Hij weet niet meer precies waarvoor. Hij is in paniek, heeft het gevoel geen lucht te krijgen. Over de longen hoort de Spoedeisende Hulp arts een verlengd piepend expirium, de saturatie is 98% bij kamerlucht. Welke behandeling is het meest geïndiceerd om de klachten van de man te behandelen?

1 Intraveneus Prednison geven
2 O_2 intranasaal
3 Vernevelen met ipratropium
4 Vernevelen met salbutamol

Vraag 27

Een 19-jarige vrouw krijgt de diagnose diabetes mellitus type 1. Zij is de afgelopen maand onbedoeld 5 kilogram afgevallen. Er zijn diverse redenen voor onbedoeld gewichtsverlies. Gewichtsverlies bij langdurige hyperglycaemie komt tot stand door...

1 onvoldoende inname van voedsel.
2 onvoldoende opname van voedingsstoffen.
3 verhoogd verbruik van energie.
4 verlies van voedingsstoffen.

Vraag 28

Bij een pylorushypertrofie is er sprake van afwijkingen aan de uitscheidingen van het kind. Kenmerkend voor de pylorushypertrofie is...

1 braken.
2 kwijlen.
3 ontkleurde ontlasting.

Vraag 29

Een 68-jarige man heeft klachten ter hoogte van zijn linker knie. Hij heeft pijn bij het lopen en in mindere mate ook bij fietsen. Hij heeft ook nachtpijn. Er is sprake van startstijfheid en ochtendstijfheid. Bij lichamelijk onderzoek stelt de huisarts vast dat er geen sprake is van hydrops. Zijn heupfunctie vertoont een beperkte endorotatie en in mindere mate ook een beperkte abductie. De beweeglijkheid van de rug is beperkt, de proef van Lasègue is negatief. Wat is de meest waarschijnlijke bron van zijn pijn?

1 De knie
2 De rug
3 De heup

Vraag 30

Een 44-jarige vrouw heeft verschillende neurologisch problemen. Zij heeft last van dubbelzien, haar stem is veranderd en ze heeft problemen met kauwen en slikken. Er wordt gedacht aan een aandoening van de neuromusculaire overgang. Welke van onderstaande aanvullende onderzoeken kan dan het beste aangevraagd worden om deze veronderstelling te bevestigen?

1 ECHO van de spieren
2 EMG
3 Liquoronderzoek
4 Spierbiopt

Vraag 31

Een 28-jarige man heeft bovenbuiksklachten. Zijn pijnklachten verergeren bij eten. Vet eten vermijdt hij, maar de pijnklachten verbeteren daar niet door. Opvallend genoeg lijkt volle melk de klachten eerder te verminderen. Deze anamnese past het beste bij…

1 colitis ulcerosa.
2 peptisch ulcus.
3 symptomatisch galsteenlijden.

Vraag 32

Een 34-jarige man heeft veel last van herbelevingen aan een verkeersongeval dat hem vorig jaar overkwam. Voor het verwerken van wat hem overkomen is, wendt hij zich tot een psycholoog. Bij de behandeling vraagt de psycholoog hem om het meest angstige beeld dat hij van het ongeluk heeft voor ogen te nemen. Tegelijkertijd moet hij met zijn ogen heen en weer gaande handbewegingen van de psycholoog volgen. Hoe heet deze therapie?

1 Dialectische gedragstherapie
2 Eye movement and desensitization reprocessing
3 Hypnotherapie
4 Psychodynamische psychotherapie

Vraag 33

Met welke van onderstaande klachten of verschijnselen presenteert een rectumcarcinoom zich meestal?

1 Bloedverlies per anum
2 Buikpijn
3 Misselijkheid en braken
4 Toename van de buikomvang

Vraag 34

Met een veneuze boog kan op betrekkelijk eenvoudige wijze de Centraal Veneuze Druk (CVD) worden bepaald. Een verhoogde CVD wijst op…

1 een slechte linker ventrikelfunctie.
2 een trombose in de vena jugularis aan de kant van de CVD meting.
3 een verhoogde druk in het rechter atrium.
4 hypertensie.

Vraag 35

Een 31-jarige man heeft last van lage rugklachten. De klachten stralen niet uit naar zijn benen. Met name in de ochtend na het opstaan heeft de man last van deze rugklachten. In de loop van de dag verbeteren de rugklachten. Bij neurologisch onderzoek worden geen afwijkingen gevonden bij onderzoek van de kracht, het gevoel en de reflexen. Wel valt op dat de man nauwelijks naar voren kan bukken om de grond aan te raken. Er wordt een foto van zijn rug gemaakt, die hieronder is afgebeeld (figuur 4).

Figuur 4

De beste passende diagnose voor de klachten van deze man is…

1 ossale metastasen.
2 spondylolisthesis.
3 spondylitis ankylopoetica.
4 wervelfractuur.

Vraag 36

Een 35-jarige man is vermoeid en zijn gewicht is fors toegenomen. Er wordt bloedonderzoek gedaan naar zijn schildklierfunctie. Welke combinatie van uitslagen past bij Hashimoto hypothyreoïdie?

1 TSH: 0.01 mE/l, fT4: 18 pmol/l
2 TSH: 20 mE/l, fT4: 6 pmol/l
3 TSH: 0.01 mE/l, fT4: 6 pmol/l
4 TSH: 20 mE/l, fT4: 18 pmol/l

Vraag 37

Bij de beschrijving van het klinisch onderzoek van de huid maakt de arts gebruik van efflorescenties. Er zijn verschillende huidziekten waarbij men onder andere vaak de efflorescentie macula kan zien. Een macula is een…

1 circumscripte, solide verhevenheid van de huid > 1 cm, die ontstaan is door cel-, weefsel- of vochttoename en die geneest zonder littekenvorming.
2 omschreven kleurverandering in het niveau van de huid zonder andere epidermale of dermale afwijkingen.
3 solide vlakke verhevenheid van de huid, > 1 cm, die geneest met littekenvorming.

Vraag 38

Een 65-jarige patiënt heeft sinds enkele dagen last van gehoorverlies rechts, oorpijn en een scheve mondhoek. Bij lichamelijk onderzoek vind je een milde parese van de aangezichtsmusculatuur rechts (House-Brackmann graad II). De stemvorkproef volgens Weber lateraliseert naar de rechterzijde en de proef van Rinne is negatief. Wat is de meest waarschijnlijke diagnose?

1 Herpes zoster oticus
2 Idiopathische perifere aangezichtsverlamming (Bellse parese)
3 Otitis externa
4 Otitis media met secundaire facialisverlamming

Vraag 39

Een 42-jarige vrouw krijgt een aanval waarbij zij eerst verstijft en vervolgens schokken krijgt in beide armen en beide benen. De aanval lijkt niet uit zichzelf te stoppen. De vrouw heeft midazolam neusspray bij zich in de tas. Er bestaat een algemene afspraak op welk tijdstip deze noodmedicatie gegeven wordt. Hoeveel tijd moet er minimaal verstreken zijn om noodmedicatie te gaan geven?

1 1 minuut
2 5 minuten
3 10 minuten
4 15 minuten

Vraag 40

Een 71-jarige man heeft een hypokinetisch rigide syndroom. Dit kan zowel veroorzaakt worden door de ziekte van Parkinson als door atypisch parkinsonisme. Er bestaat een aantal "red flags" om te denken aan atypisch parkinsonisme. Welke van onderstaande red flags is specifiek voor de aandoening progressieve supranucleaire paraparese (PSP)?

1 Autonome dysregulatie
2 Cerebellaire ataxie
3 Verticale blikparese

Vraag 41

Een 32-jarige vrouw is 33 weken zwanger van een tweeling. De huisarts palpeert haar lever terwijl ze op de onderzoeksbank ligt vanwege een verdenking op galsteenlijden. De vrouw voelt zich hier heel snel naar bij worden met bewustzijnsdaling. Ze is daarbij bleek, klam en tachycard en hypotensief. De meest waarschijnlijke verklaring voor dit beeld is...

1 acute septische shock.
2 uterusruptuur.
3 verminderde veneuze return naar het hart.
4 vruchtwaterembolie.

Vraag 42

Een 27-jarige man heeft diabetes mellitus type 1. Hij komt uitgeput aan op de Spoedeisende Hulp in verband met een langer bestaande keto-acidotische ontregeling. Er wordt een bloedgas bepaald en volgens de Spoedeisende Hulp-arts is er sprake van een mengstoornis met een (high anion gap) metabole en een respiratoire acidose. Welke van onderstaande zuur-base stoornissen is passend bij het bestaan van een gemengde high anion gap metabole acidose en respiratoire acidose?

1 pH 7,12, pCO2 2,1 kPa, bicarbonaat 4 mmol/l, Na^+ 137 mmol/l en Cl^- 110 mmol/l.
2 pH 7,40, pCO_2 5,3 kPa, bicarbonaat 24 mmol/l, Na^+ 143 mmol/l en Cl^- 95 mmol/l.
3 pH7,18, pCO_2 5,6 kPa, bicarbonaat 16 mmol/l, Na^+ 133 mmol/l en Cl^- 100 mmol/l.

Vraag 43

Een 30-jarige vrouw, para 1, meldt zich op het spreekuur van de huisarts met stress-urine-incontinentie die haar beperkt bij het sporten. Dit speelt sinds zij 1 jaar geleden is bevallen van een gezonde dochter. Ze hoopt over 1 of 2 jaar opnieuw zwanger te worden. Wat is het meest aangewezen beleid?

1 Doorverwijzen naar de uroloog om blaasstenen uit te sluiten.
2 Doorverwijzen naar de bekkenbodemfysiotherapeut voor bekkenbodemtraining.
3 Doorverwijzen naar de gynaecoloog voor een midurethrale sling (TVT/TOT).
4 Uitleg geven dat het vervelend, maar ongevaarlijk is en incontinentieverband voorschrijven.

Vraag 44

Een post-menopauzale 52-jarige vrouw komt met (nieuwe) klachten van dyspareunie bij de arts. Deze stelt vast dat er bij mevrouw sprake is van vaginale atrofie. Welke behandeling is het meest geïndiceerd? Dat is een lokale behandeling met...

1 antimycotische crème.
2 een indifferente crème.
3 een klasse 2 corticosteroïdecrème.
4 oestrogeencrème.

Vraag 45

Een 43-jarige dame heeft al enkele maanden uitbreidende roodheid en puistjes in het gelaat (zie figuur 5). Patiënte geeft aan meer last te hebben als zij het warm krijgt en ook als zij hete dranken of alcohol gebruikt. Wat is de meest waarschijnlijke diagnose?

Figuur 5

1 Acne vulgaris
2 Contactallergisch eczeem
3 Impetigo
4 Rosacea

Vraag 46

Een 34-jarige patiënt heeft een hoog energetisch ongeval doorgemaakt. Hij wordt volgens ATLS richtlijnen opgevangen, waarbij gebruik wordt gemaakt van de ABCDE classificatie. Stabilisatie van de cervicale wervelkolom valt in deze systematiek onder het kopje...

1 A.
2 B.
3 C.
4 D.

Vraag 47

Bij een 49-jarige man die recent een acuut myocardinfarct doormaakte zijn cardiale markerstoffen bepaald. Deze zijn uitgezet in onderstaande figuur (figuur 6): de concentratie van de cardiale markerstoffen (y-as) tegen de tijd (x-as).

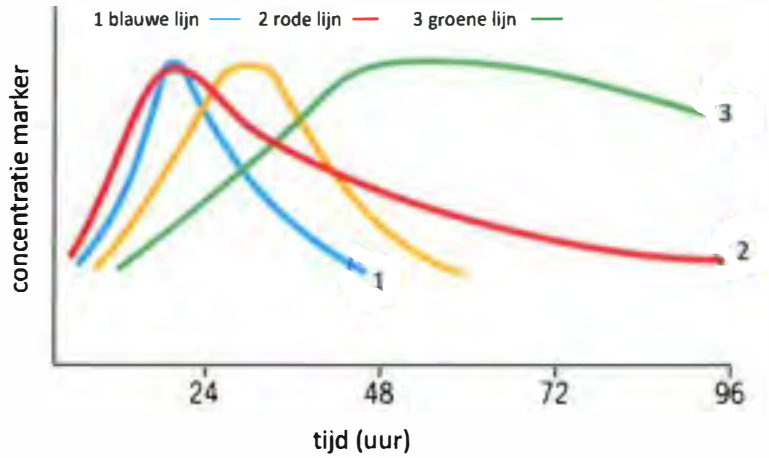

Figuur 6

De cijfers 1, 2 en 3 geven verschillende cardiale markerstoffen aan. Welke stoffen corresponderen met welke curve?

1 1: aspartaat-aminotransferase (ASAT) 2: troponine 3: lactaatdehydrogenase (LD)
2 1: creatine kinase (CK) 2: troponine. 3: lactaat dehydrogenase (LD)
3 1: troponine 2: aspartaat-aminotransferase (ASAT) 3: lactaatdehydrogenase (LD)
4 1: troponine 2: lactaat dehydrogenase (LD) 3: creatine kinase (CK)

Vraag 48

Bij hemodialyse kunnen ureumklaringen van 150ml/min worden bereikt. Wat is de ureumklaring bij een vrouw van 60 jaar met een gewicht van 70kg met een serumureumgehalte van 5 mmol/l en een urine-ureum van 250 mmol/dag?

1 ± 35 ml/min.
2 ± 70 ml/min.
3 ± 100 ml/min.
4 ± 140 ml/min.

Vraag 49

Een 43-jarige vrouw is opgenomen op de afdeling psychiatrie. Zij ligt bewegingsloos in bed en spreekt niet. Op vragen geeft zij geen antwoord. Ze heeft een helder bewustzijn. Deze omschrijving past het beste bij…

1 apathie.
2 katalepsie.
3 sopor.
4 stupor.

Vraag 50

Een 24-jarige man gaat met zijn hoofd naar beneden van de glijbaan af. Hij botst tegen een voorganger die zich onderaan de glijbaan vasthoudt aan de rand. De man is gedurende 30 seconden buiten bewustzijn. Hij merkt dat hij geen gevoel heeft in zijn benen tot aan het niveau van zijn navel. Boven zijn navel voelt hij wel. Ook kan hij zijn beide benen niet meer bewegen. Hoe zal het verloop van de bicepspeesreflex en de kniepeesreflex zijn bij deze patiënt bij aankomst op de Spoedeisende Hulp?

1 De bicepspeesreflex en de kniepeesreflex zijn beide normaal opwekbaar
2 De bicepspeesreflex is aanwezig, de kniepeesreflex is afwezig
3 De bicepspesreflex is aanwezig, de kniepeesreflex is verhoogd

Vraag 51

Een 67-jarige man heeft een hartruis bij auscultatie. Er wordt gedacht aan de mogelijkheid van een tricuspidalisklepinsufficiëntie. Welk geruis past hier het beste bij?

1 diastolisch, best hoorbaar aan de apex, vast aan S1
2 diastolisch, best hoorbaar derde intercostaalruimte links, los van S1
3 systolisch, best hoorbaar aan de apex, los van S1
4 systolisch, best hoorbaar derde intercostaalruimte links, vast aan S1

Vraag 52

Een 43-jarige man is bekend wegens narcolepsie. Hij heeft veel last van kataplexie. Welk van onderstaande medicijnen is het meest geschikt om kataplexie te voorkomen?

1 Methylfenidaat
2 Modafenil
3 Propranolol
4 Venlafaxine

Vraag 53

Een 75-jarige man, bekend wegens coronairlijden en claudicatio intermittens, klaagt over retrosternale pijn, met name in de nacht. Op aanraden van zijn huisarts slaapt hij tegenwoordig op 2 dikke kussens. Hij merkt dat dit niet alleen zijn nachtelijke benauwdheid vermindert maar ook zijn pijn retrosternaal. Voor welke oorzaak van de pijn pleit deze anamnese?

1 Angina abdominale
2 Reflux
3 Ulcuslijden

Vraag 54

Het melanoom was de eerste tumor waar immuuntherapie een belangrijke aanwinst was. De aan- of afwezigheid van bepaalde factoren maakt een tumor geschikt voor behandeling met immuuntherapie. Welk van onderstaande bevindingen vergroot de kans op een tumorrespons op immuuntherapie?

1 Expressie van epidermal growth factor receptor (EGFR) op de tumorcellen
2 Geen eerdere behandeling met chemo- en/of radiotherapie
3 Genetische instabiliteit en hoge mutational load van de tumor
4 Slechte doorbloeding van de tumor

Vraag 55

Een 63-jarige man heeft een ernstige nierinsufficiëntie waarvoor hij 3 keer per week hemodialyse ondergaat. In het verleden heeft hij meerdere keren ontstoken gewrichten aan de voeten gehad. De periodes van ontstekingen duren een aantal dagen. Toen zijn nierfunctie nog beter was, bleken NSAID's redelijk effectief. Bij onderzoek heeft patiënt nu een polyartritis en een slecht gereguleerde hypertensie, ondanks gebruik van diuretica en bètablokkers. Hij heeft enkele wittige bulten aan de vingers en tenen. Dit zijn meest waarschijnlijk…

1 heberden noduli.
2 reuma noduli.
3 tophi.
4 verkalkingen.

Vraag 56

Een 59-jarige man wordt opgenomen op de afdeling maag-, darm-, en leverziekten in verband met hevig rectaal bloedverlies. Er wordt gestart met colonlavage als voorbereiding op een scopie. Welke van onderstaande oorzaken is epidemiologisch gezien meest waarschijnlijk de oorzaak van dit bloedverlies? Dit is/zijn…

1 colitis ulcerosa.
2 colorectaalcarcinoom.
3 divertikels.
4 ischemie van het colon.

Vraag 57

Een 49-jarige vrouw heeft ongewild urine verlies. Zij is vaak te laat bij het toilet wanneer zij aandrang voelt. Zij wil hier graag een behandeling voor. Een van de mogelijke behandeling is een anticholinergicum. Anticholinergica voorgeschreven bij urgency urine incontinentie remmen de muscarine receptoren van…

1 het parasympatische zenuwstelsel.
2 het somatische zenuwstelsel.
3 het sympatische zenuwstelsel.

Vraag 58

Een cholesteatoom bij een volwassene ontwikkelt zich meestal bij een bepaald deel van het trommelvlies. Welk deel is dat?

1 De annulus
2 Het pars flaccida (epitympanum)
3 Het pars tensa

Vraag 59

Een 49-jarige vrouw met een glioblastoma multiforme heeft op de huid enkele tientallen licht bruine vlekken. In haar oksels heeft zij meerdere kleine licht bruine vlekken. Deze vlekken wijzen op een onderliggend tumorpredispositie syndroom. Welk onderliggend tumorpredispositie syndroom wordt bedoeld?

1 Neurofibromatose type 1
2 Sturge Weber syndroom
3 Tuberueze sclerose
4 Turcot syndroom

Vraag 60

Een 49-jarige patiënt wordt sinds enkele weken behandeld met nifedipine (een calciumkanaalblokker). Sinds het gebruik van dit middel heeft patiënt oedeem in de onderbenen en enkels ontwikkeld. Er is een relatie tussen het gebruik van nifedipine en het ontwikkelen van oedeem. Door welk mechanisme komt dat?

1 Een verminderde capillaire weerstand en verhoogde hydrostatische druk
2 Een verminderde capillaire weerstand en verminderde colloïd osmotische druk
3 Een verminderde veneuze return door afname van de kuitspierpompfunctie
4 Een verminderde veneuze return door veneuze vaatverwijding

Vraag 61

Bij welke PET positieve laesies in de thorax is stadiëring van het mediastinum geïndiceerd?

1 Bij een kleine PET positieve tumor (plaveiselcelcarcinoom) perifeer in de long zonder pathologische hilaire of mediastinale lymfeklieren op de PET-CT thorax
2 Bij een centrale PET positieve tumor

Vraag 62

Een 81-jarige man heeft COPD en diabetes mellitus type 2. Hij is opgenomen in het ziekenhuis met een acuut myocardinfarct en krijgt onder andere een bètablokker erbij. De arts vertelt de patiënt dat dit kan leiden tot...

1 meer last hebben van schommelingen in glucosewaarden.
2 minder goed opmerken van hypoglycemieën.
3 minder last hebben van kortademigheid.

Vraag 63

Een 75-jarige man bekend met COPD en decompensatio cordis, wordt onderzocht op de Spoedeisende Hulp in verband met hoge koorts. Bij ausculatie zijn crepitaties in beide longen hoorbaar. De bloeddruk is 100/50 mmHg met een snelle irregulaire hartslag. De urineproductie bedraagt ongeveer 25ml urine per uur. De meest optimale behandeling ten aanzien van het vochtbeleid bestaat nu uit...

1 infuus met 0,65%NaCl oplossing, 2 liter/24 uur.
2 infuus met 0,9%NaCl oplossing, eerst 1 liter binnen 30 minuten, daarna 2 liter/24 uur.
3 vocht inname per os stimuleren, geen infuus.
4 vocht inname per os stimuleren, infuus met 0,9%NaCl oplossing, 1 liter/24 uur.

Vraag 64

Een 78-jarige vrouw bezoekt haar huisarts in verband met een wisselend ontlastingpatroon. Periodes met 1 à 2 keer per week harde ontlasting wisselen af met enkele dagen brijige diarree met slijmbijmenging. Er is geen sprake van alarmsymptomen en een CT-colon liet recent geen afwijkingen zien. De huisarts wil een medicamenteuze behandeling starten die zowel effectief kan zijn bij diarree als bij obstipatie. Wat is hiervoor de beste keus?

1 Macrogol
2 Loperamide
3 Psylliumvezels
4 Sennavezels

Vraag 65

Een longarts ziet een 64-jarige man voor het eerst op zijn polikliniek. De man heeft al 6 maanden dyspneuklachten. Een longfunctieonderzoek van deze man laat de volgende uitslagen zien:

	Voorspeld	Lower Limit of Normal	Gemeten	% van voorspeld	Gemeten na berodual	% van voorspeld, na berodual	% verbetering
VC (L)	5.55	4.65	3.96	71	3.84	69	-3
FEV1 (L)	4.22	3.55	2.44	58	2.70	65	+10
FEV1/VC (%)	78	76	65	83	70	90	+8

Wat is de beste conclusie op basis van dit longfunctieonderzoek?

1 Er is sprake van een normale longfunctie
2 Er is sprake van een obstructie
3 Er is sprake van een restrictie
4 Er is sprake van reversibiliteit na inhalatie met berodual

Vraag 66

Een 48-jarige patiënt meldt zich op de Eerste Harthulp met sinds enkele dagen op- en afgaande drukkende pijn op de borst. Bij het lichamelijk onderzoek is de pols 67/min regulair en equaal. De bloeddruk 143/78 mm Hg. Over hart en longen zijn er geen afwijkingen. Het ECG is hieronder afgebeeld (figuur 7). Het high-sensitive troponine is bij binnenkomst 135 ng/ml, na 3 uur 164 ng/ml. -> verhoogd

Figuur 7

Deze gegevens passen het beste bij de diagnose...

1 aspecifieke thoracale pijnklachten.
2 instabiele angina pectoris.
3 non ST-elevatie myocardinfarct.
4 ST-elevatie myocardinfarct.

Vraag 67

Een 61-jarige vrouw komt bij haar huisarts omdat ze sinds 3 weken last heeft van obstipatie. Voorheen had ze een regelmatige stoelgang, maar nu heeft zij met moeite eens per 4-5 dagen ontlasting. Er zit wat bloed bij de ontlasting. De huisarts denkt dat zij mogelijk een colorectaal carcinoom heeft en vraagt de maag-,darm-,leverarts een coloscopie te verrichten. Deze vindt bij onderzoek een tumor als verklaring voor de klachten van de vrouw. Waar zal de tumor het meest waarschijnlijk worden gevonden?

1 Coecum
2 Colon sigmoideum
3 Colon transversum

Vraag 68

Een 12-jarige jongen heeft een autismespectrumstoornis. Het is een jongen die altijd vrolijk is en honderduit kan vertellen over zijn grote verzameling fossielen. Bij andere gesprekonderwerpen kan hij niet goed meekomen, maar die interesseren hem simpelweg ook niet. Hij geniet van een enorme verzameling kerstboomlampjes in zijn kamer die hij 's avonds tegelijk laat knipperen. Naar school gaan is nogal eens lastig omdat hij persé iedere dag een andere route wil lopen, wat leidt tot grote stukken omlopen. Welk symptoom / gedraging past het minste bij een autismespectrumstoornis?

1 Het genieten van de vele knipperende kerstboomlampjes
2 De allesoverheersende interesse in fossielen
3 Het iedere dag een andere weg naar school lopen

Vraag 69

Bij een 24-jarige vrouw met hypertensie ten gevolge van dropgebruik is, naast een hypokaliëmie, de plasmaspiegel van aldosteron...

1 normaal.
2 verhoogd.
3 verlaagd.

Vraag 70

Een 75-jarige man wordt op de Spoedeisende Hulp binnen gebracht in verband met een heupfractuur. De man vertelt bloedverdunning te gebruiken na doormaken van een hartaanval vijf jaar geleden. Wat is het meest waarschijnlijke vorm van bloedverdunning die hij gebruikt?

1 Acenocoumarol
2 Acetylsalicylzuur
3 Nadroparine

Vraag 71

Bij een 62-jarige man met acuut glaucoom wordt een anamnese afgenomen op zoek naar aanwijzingen voor hypermetropie. Welke oogaandoening wijst anamnestisch zeer waarschijnlijk op hypermetropie?

1 Ablatio retinae
2 Neovasculair glaucoom
3 Presbyopia prematura
4 Strabismus divergens

Vraag 72

Een 82-jarige vrouw komt met haar dochter bij de huisarts. Ze heeft zelf geen klachten, maar de dochter vindt haar moeder meer vergeetachtig. Ze kan niet meer zelf geld pinnen of met een mobieltje omgaan. Voor haar huwelijk heeft patiënte gewerkt als administratief medewerkster. De huisarts neemt een MMSE af en haar score is 23/30. Welke conclusie met betrekking tot dementie kan getrokken worden op basis van deze gegevens?

1 De patiënte heeft dementie
2 De patiënte heeft geen dementie

Vraag 73

Een 73-jarige man is al enige tijd niet lekker. Hij heeft last van ochtendstijfheid van met name de heupen en de schouders. Er blijkt sprake te zijn van een polymyalgia reumatica met een verdenking op arteriitis temporalis. Welke behandeling is nu geïndiceerd?

Dit is starten met een...

1 corticosteroïd.
2 COX-2 selectief NSAID.
3 klassiek NSAID.

Vraag 74

Een 31-jarige vrouw heeft frequent migraine aanvallen, gemiddeld twee keer per week. Zij vraagt haar huisarts om medicatie om deze migraine aanvallen te voorkomen. Zij heeft tevens recidiverende syncopes die geduid zijjn in het kader van haar lage bloeddruk. In dit geval is de eerste keus medicamenteuze profylaxe van de migraine...

1 propranolol.
2 sumatriptan.
3 topiramaat.
4 verapamil.

Vraag 75

Een 17-jarig meisje bezoekt de huisarts omdat ze graag orale anticonceptie wil hebben. In haar familie komt factor V Leiden voor, maar zij is daarop nog nooit getest. Indien zij inderdaad factor V Leiden heeft, dan heeft zij een verhoogd risico op trombose wanneer een combinatiepil wordt voorgeschreven. Dit verhoogde risico geldt...

1 alleen in geval van de nieuwe generatie combinatiepillen.
2 alleen in geval van een 3e generatiepil.
3 voor iedere combinatiepil.

Vraag 76

Een 17-jarige jongen komt op het spreekuur van de huisarts in verband met gehoorverlies links. Bij lichamelijk onderzoek ziet de huisarts aan de linkerzijde vocht achter het trommelvlies. De rechterzijde is normaal. Welk resultaat krijgt de huisarts als hij bij de jongen de proef van Weber uitvoert? De stemvorktrilling wordt...

1 in het midden gehoord (lateraliseert niet).
2 links gehoord.
3 rechts gehoord.

Vraag 77

Een 71-jarige man wordt opgenomen in het ziekenhuis in verband met een sepsis. Op basis van het bloedonderzoek lijkt er sprake te zijn van een cholangitis. Een echografie toont galstenen in de galblaas en een verwijde ductus choledochus zonder stenen, maar het distale eind is niet goed beoordeelbaar. Er wordt direct gestart met ruime intraveneuze toediening van antibiotica en vocht. Welke van onderstaande interventies dient nu de eerst volgende te zijn in het behandeltraject van deze man?

1 Cholecystectomie
2 ERCP
3 Galblaasdrain
4 PTCD

Vraag 78

Een 76-jarige man heeft recent een groot voorwand myocardinfarct doorgemaakt. Sinds enkele dagen is hij toenemend benauwd. Bij lichamelijk onderzoek van de longen worden crepitaties gehoord over alle longvelden. Waardoor wordt de benauwdheid meest waarschijnlijk veroorzaakt?

1 Een longembolie
2 Een pneumonie
3 Interstitiëel longoedeem
4 Pleuravocht beiderzijds

Vraag 79

Een 16-jarig meisje wordt door haar huisarts ingestuurd naar de Spoedeisende Hulp onder de verdenking op een appendicitis acuta. De echo die op de Spoedeisende Hulp wordt verricht, laat een ileïtis terminalis zien. Differentiaaldiagnostisch moet gedacht worden aan de ziekte van Crohn. Indien er sprake is van een infectieuze oorzaak is de meest waarschijnlijke verwekker...

1 campylobacter.
2 Epstein Barr virus.
3 rotavirus.
4 yersinea.

Vraag 80

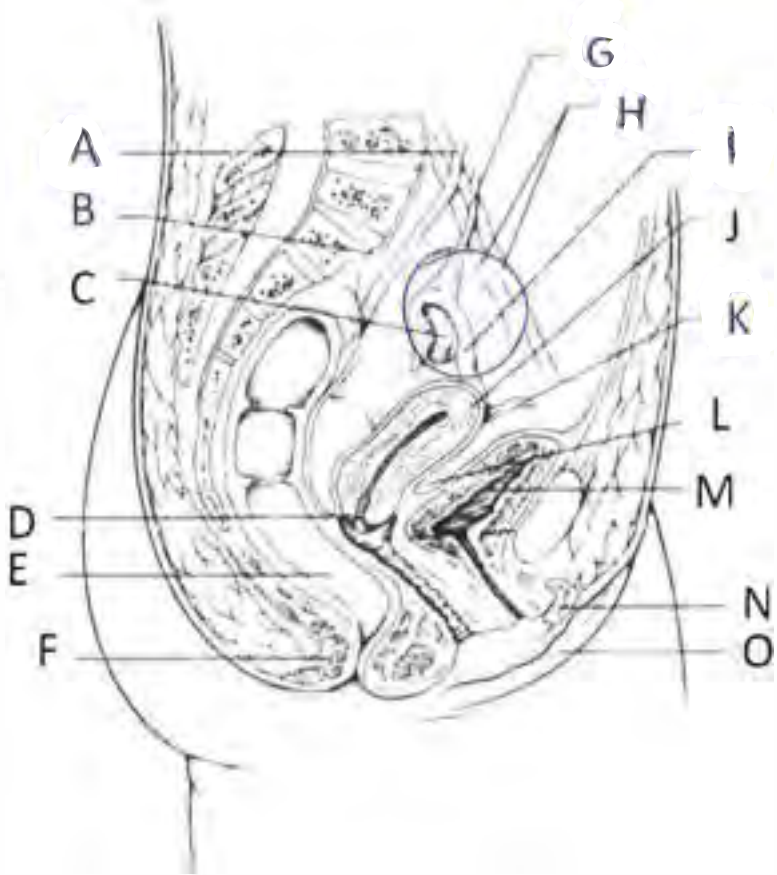

Figuur 8: Lijntekening van een mediane doorsnede door het vrouwelijk bekken.

Figuur 8 toont een mediane doorsnede door het vrouwelijk bekken. Beantwoord de vraag met behulp van de antwoordopties in de tekening. Op welke plaats bevinden zich de vaten die rechtstreeks naar het ovarium lopen?

1 A
2 G
3 H
4 I
5 K

Vraag 81

Hemoptoë is een belangrijk alarmsignaal voor longafwijkingen. Uit welke circulatie is dit bloed in de meeste gevallen afkomstig?

1 bronchiale circulatie
2 pulmonale circulatie

Vraag 82

Een 34-jarige vrouw wordt op de Spoedeisende Hulp onderzocht in verband met sinds een aantal uren bestaande acute pijn onder in de buik. Bij onderzoek wordt een zieke bleke vrouw gezien die stil in bed ligt. Bloeddruk 105/75 mmHg, pols 120/minuut. Bij onderzoek is de buik caudaal van de navel beiderzijds drukpijnlijk. Er is sprake van défense musculaire beiderzijds. Hoe kan dit beeld veroorzaakt worden door een appendicitis?

1 Door een abnormaal grote lengte van de appendix
2. Door een retro-caecale ligging van de appendix
3 Door perforatie van de ontstoken appendix

Vraag 83

Een 45-jarige vrouw heeft een carpaal tunnel syndroom dat haar hindert tijdens haar dagelijkse werkzaamheden. Welke van onderstaande behandelingen is een zinvolle behandeling voor het carpaal tunnel syndroom?

Dit is een behandeling door middel van...

1 een injectie met lidocaïne en een corticosteroïd in de carpale tunnel.
2 prednison oraal gedurende 6 weken.
3 vitamine B12 injecties intramusculair 1 keer per maand.

Vraag 84

Op het spreekuur van de dermatoloog komt een moeder met haar 3-jarige zoontje. Het kind heeft chronisch constitutioneel eczeem en moeder zou graag willen weten of het kind koemelk mag drinken. Van welke type allergie volgens Gell en Coombs is hier sprake indien het koemelkeiwit gerelateerd is aan het optreden van het eczeem?

1 Type I
2 Type 2
3 Type 3
4 Type 4

Vraag 85

Een 22-jarige patiënt die een psychotische episode doormaakt in het kader van schizofrenie vertelt de psychiater uitvoerig over 'hersenspinnen' en 'transmobilatoren'. Hoe worden deze bewoordingen het beste aangeduid? Als...

1 concretisme.
2 coprolalie.
3 neologisme.
4 tangentialiteit.

Vraag 86

Een motorrijder botst voluit tegen een vrachtwagen aan. Hij komt buiten bewustzijn op de Spoedeisende Hulp. Het scrotum ziet er als volgt uit (figuur 9).

Figuur 9

Op een röntgenfoto wordt een bekkenfractuur vastgesteld. Dit typisch hematoom wijst op een...

1 ruptuur (inwendig) anus.
2 ruptuur epididymis.
3 ruptuur testis.
4 ruptuur urethra.

Vraag 87

Een 43-jarige vrouw heeft last van uitstralende pijn vanuit haar rug naar haar linkerbeen. Twee maanden daarvoor heeft zij huiduitslag gehad, waarvan zij een foto (zie figuur 10) heeft gemaakt.

Figuur 10

De combinatie van dit verhaal en de huidafwijking past bij de diagnose...

1 herpes zoster.
2 neuroborreliose.
3 Q-koorts.

Vraag 88

Een 8-jarige jongen heeft een midschacht antebrachium fractuur opgelopen. De fractuur heeft dorsale angulatie zonder dislocatio ad latum. Een eventuele onbloedige repositie beweging bestaat uit…

1 compressie met angulatie naar dorsaal.
2 compressie met angulatie naar ventraal.
3 tractie met angulatie naar ventraal.
4 tractie met eerste angulatie naar dorsaal en vervolgens ventraal (onthaken).

Vraag 89

Een 64-jarige vrouw heeft een plotselinge nervus III parese rechts met lichtstijve pupil rechts en hoofdpijnklachten. De typische oogstand van het rechter oog als de patiënte gevraagd wordt rechtuit te kijken is…

1 naar binnen en naar beneden.
2 naar binnen en naar boven.
3 naar buiten en naar beneden.
4 naar buiten en naar boven.

Vraag 90

Een patiënte heeft een tumor in de long. De CT laat een laesie zien in de rechter bovenkwab van 2,5 cm en pathologisch vergrote lymfklieren op station 11R en 7. De bijnieren zijn normaal van aspect en de lever laat geen aanwijzingen zien voor metastasen. De PET scan toont forse FDG uptake van de tumor, in mindere mate ook uptake van de genoemde pathologische klieren. Wat is nu het eerst volgende noodzakelijke diagnostisch onderzoek?

1 Bronchoscopie met brush en biopt van de tumor in de long
2 CT geleide punctie van de tumor in de long
3 Mediastinale stadiëring middels endobronchiale echografie
4 Mediastinale stadiëring middels mediastinoscopie

Vraag 91

Een 50-jarige vrouw is bekend met een lymfogeen en ossaal gemetastaseerd mammacarcinoom. Ze wordt opgenomen met hevige rugpijn laag-thoracaal met bandvormige uitstraling rond de romp. Bij lichamelijk onderzoek is sprake van neurologische uitval. Wat is nu het eerst aangewezen aanvullend onderzoek?

1 Lumbaalpunctie
2 MRI thoraco-lumbale wervelkolom
3 Skeletscintigrafie

Vraag 92

Een 25-jarige vrouw is tijdens seksueel contact met haar vriend nog nooit klaargekomen, ook al geniet ze van het vrijen met hem. Ze is gezond en gebruikt geen medicatie, behalve "de pil". Ze sport 2 keer in de week. Wat is in deze situatie de meest waarschijnlijke oorzaak van haar anorgasmie?

1 Bekkenbodemhypotonie
2 Niet geleerd hebben zichzelf adequaat seksueel te stimuleren
3 Orale anticonceptiva

Vraag 93

Bepaalde factoren zorgen er voor dat een persoon meer kans maakt op een cardiovasculaire aandoening. De NHG standaard 'cardiovasculair risicomanagement' adviseert om bij de aanwezigheid van bepaalde factoren een volledig cardiovasculair risicoprofiel op te stellen. Bij wie van de onderstaande personen adviseert deze standaard om een cardiovasculair risicoprofiel op te stellen?

1 Een 35-jarige man, roker die meer dan een pakje sigaretten per dag rookt.
2 Een 52-jarige vrouw met een bij herhaling gemeten systolische bloeddruk van 130 mmHg.
3 Een 60-jarige man, wiens broer op 62-jarige leeftijd een hartinfarct gehad.

Vraag 94

Een 75-jarige man is een week opgenomen in verband met een ernstig ulcus cruris met dreigende sepsis. Afgelopen nacht is hij gedesoriënteerd geweest en heeft hij de verpleging ervan beschuldigd dat die zijn kleding heeft gestolen. Zijn dochter is overdag bij hem op bezoek geweest, maar toen was er niets vreemds aan patiënt te bemerken. 's Avonds wordt de dienstdoende arts door de verpleging gevraagd om iets voor te schrijven tegen de motorische onrust van patiënt waardoor hij steeds zijn infuus eruit trekt. Welke diagnose is het meest waarschijnlijk?

1 Delier
2 Dreigend herseninfarct
3 Frontaal syndroom
4 Paranoïde psychose

Vraag 95

Een 4-jarig kind heeft een esotropie van het rechter oog. De orthoptist constateert een refractiestoornis en schrijft een bril voor. Bij controle na 6 weken is de oogstand met bril op recht. Het betreft hier meest waarschijnlijk een bril met...

1 astigmatische glazen.
2 negatieve glazen.
3 positieve glazen.

Vraag 96

Een moeder komt met haar 3-jarige dochter op het spreekuur van de huisarts, omdat het kind al meer dan twee weken diarree heeft. De huisarts denkt aan een infectieuze verwekker. Welke verwekker is in dit geval het meest waarschijnlijk?

1 Entamoeba histolytica
2 Giardia Lamblia
3 Norovirus
4 Rotavirus

Vraag 97

Een 61-jarige man heeft vermoeidheidsklachten. Er wordt bij hem gedacht aan een aortainsufficiëntie. Aortainsufficiëntiegeruis kan het beste worden beluisterd op de vierde intercostaal ruimte rechts met...

1 de klok van de stethoscoop tijdens de diastole.
2 de klok van de stethoscoop tijdens de ~~systole~~.
3 het membraan van de stethoscoop tijdens de diastole.
4 het membraan van de stethoscoop tijdens de ~~systole~~.

Vraag 98

Bij de klacht vermoeidheid wordt in aanvullend onderzoek het BSE bepaald. De sensitiviteit en specificiteit voor het opsporen van een ziekte is afhankelijk van de afkapwaarde van de BSE uitslag. Hierbij geldt dat de afkapwaarde voor het vinden van een ziekte voor volwassen vrouwen...

1 lager is dan voor mannen.
2 gelijk is aan die van mannen.
3 hoger is dan die voor mannen.

Vraag 99

Een 16-jarige jongen staat onder controle van een kindernefroloog omdat hij het syndroom van Gordon heeft. Dit syndroom wordt veroorzaakt door een stoornis in de regulatie van de NaCl-cotransporter in de distale tubulus van de nier. De activiteit van deze cotransporter is hierdoor toegenomen. Welke van onderstaande bevindingen bij bloedonderzoek past hierbij?

1 Hypokaliëmie
2 Hyponatriëmie.
3 Metabole acidose.
4 Metabole alkalose.

Vraag 100

Een 34-jarige vrouw, G1P0 wordt onderzocht door de verloskundige. De fundushoogte reikt tot navelniveau. Dit past bij een amenorrhoeduur van ongeveer...

1 16 weken.
2 20 weken.
3 24 weken.

Vraag 101

Een 52-jarige man heeft last van zwelling in zijn gezicht en aan zijn handen. Aanvullend urine onderzoek laat zien dat er sprake is van een proteïnurie, die verantwoordelijk is voor de zwellingen. Welk pathofysiologisch proces ligt ten grondslag aan dit oedeem?

1 Door de nefropathie die resulteert in proteïnurie ontstaat hypertensie
2 Door de nefropathie ontstaat endotheelschade
3 Door de proteïnurie neemt de colloïd osmotische druk af

Vraag 102

Onderzoek naar het syndroom van Cushing bestaat uit meerdere stappen. In de diagnostische fase kan worden gekozen voor bepaling van cortisol-excretie in 24-uurs urine. Welke van onderstaande testen is ook een diagnostische test voor het syndroom van Cushing?

1 Bepaling van ACTH
2 Cortisol bepaling in speeksel dat om 08.00 uur 's ochtends wordt afgenomen
3 De 1-mg-dexamethason-suppressietest

Vraag 103

Een 54-jarige man heeft als kind acuut reuma gehad. Hij heeft nu last van kortademigheid. Bij auscultatie van het hart wordt een openingssnap gehoord. De klachten van deze man worden meest waarschijnlijk veroorzaakt door een...

1 aortaklepstenose.
2 mitralisklepstenose.
3 pulmonaalklepinsufficiëntie.

Vraag 104

Een 69-jarige man komt op het spreekuur van de dermatoloog met klachten van de huid van zijn kalende scalp, die in de afgelopen jaren zeer ruw is gaan aanvoelen. Hij vindt het echt ontsierend maar heeft er ook last van, met name wat lichte pijnklachten. Op het hoofd zitten een aantal oppervlakkige erythemateuze papels met hyperkeratose, die erg ruw tot hard aanvoelen. Wat is de meest waarschijnlijke diagnose?

1 Actinische keratosen
2 Basaalcelcarcinomen
3 M. Bowen
4 Plaveiselcelcarcinomen

Vraag 105

Een 31-jarige vrouw heeft de afgelopen 2 jaar twee maal een depressieve en eenmaal een manische episode doorgemaakt. Welke diagnose kan bij haar gesteld worden?

1 Bipolaire-I-stoornis
2 Bipolaire-II-stoornis
3 Cyclothyme stoornis
4 Rapid cycling

Vraag 106

Een 69-jarige man komt op het spreekuur van de uroloog. Bij welke van onderstaande urologische bevindingen is radiologische beeldvorming van de hogere urinewegen geïndiceerd?

1 Een urineonderzoek hematurie laat zien
2 Er sprake is van ernstige LUTS (Lower Urinary Tract Symptoms)
3 Er sprake is van trabeculatie van de blaaswand
4 Het prostaatvolume hoger is dan 50 gram

Vraag 107

Een vrouw van 30 jaar meldt zich bij de huisarts met acuut ontstane dyspneu. Zij maakt zich zorgen een longembolie te hebben. De huisarts sluit een longontsteking uit en verwijst patiënte. In welk geval is een longembolie voldoende uitgesloten en wordt beeldvormende diagnostiek achterwege gelaten?

1 Bij een lage verdenking en lage d-dimeer
2 Bij een lage verdenking en hoge d-dimeer
3 Bij een hoge verdenking en lage d-dimeer
4 Bij een hoge verdenking en hoge d-dimeer

Vraag 108

Een 89-jarige vrouw heeft hypertensie, diabetes mellitus type 2, pijn bij polyartrose, COPD en hartfalen. Ze gebruikt hiervoor de hierbij behorende medicatie. De vrouw is weinig therapietrouw, waadoor de behandeling niet optimaal is. Aangenomen dat er geen overbodige medicatie bij zit, wat is dan waarschijnlijk de meest effectieve manier om haar therapietrouw te verbeteren?

1 Verbeteren uitleg apotheek over inname momenten
2 Verminderen doseringsmomenten
3 Versimpelen verpakkingsmateriaal

Vraag 109

Een 64-jarige man heeft een operatie voor een coecumcarcinoom ondergaan. Vanwege lekkage is de anastomose ontkoppeld en de proximale zijde ingehecht als stoma. Omdat hij nog geen brief heeft ontvangen besluit de huisarts het stoma maar eens te inspecteren. Wat voor stoma zal hij hoogstwaarschijnlijk aantreffen?

1 Een eindstandig ileostoma
2 Een eindstandig colostoma
3 Een dubbelloops ileostoma
4 Een dubbelloops colostoma

Vraag 110

Bij een aanstellingskeuring blijkt een 32-jarige man een hoge bloeddruk te hebben. Extra metingen bij de huisarts bevestigen de diagnose hypertensie. In verband met zijn jonge leeftijd denkt de huisarts aan een secundaire vorm van hypertensie en verricht hier onderzoek naar. Wat is de meest voorkomende oorzaak van secundaire hypertensie?

1 Endocrien
2 Obstructief slaap apneu syndroom
3 Renaal

Vraag 111

Een 56-jarige man krijgt in toenemende mate last van onwillekeurige niet ritmische bewegingen in zijn armen en in zijn schouders. Hij kan deze bewegingen niet tegen houden. Dit probleem past bij een stoornis in de/het...

1 basale ganglia.
2 cerebellum.
3 neuromusculaire overgang.
4 piramidebaan.

Vraag 112

Bij een 21-jarige student geneeskunde wordt tijdens een practicum een elektrocardiogram gemaakt (zie figuur 11).

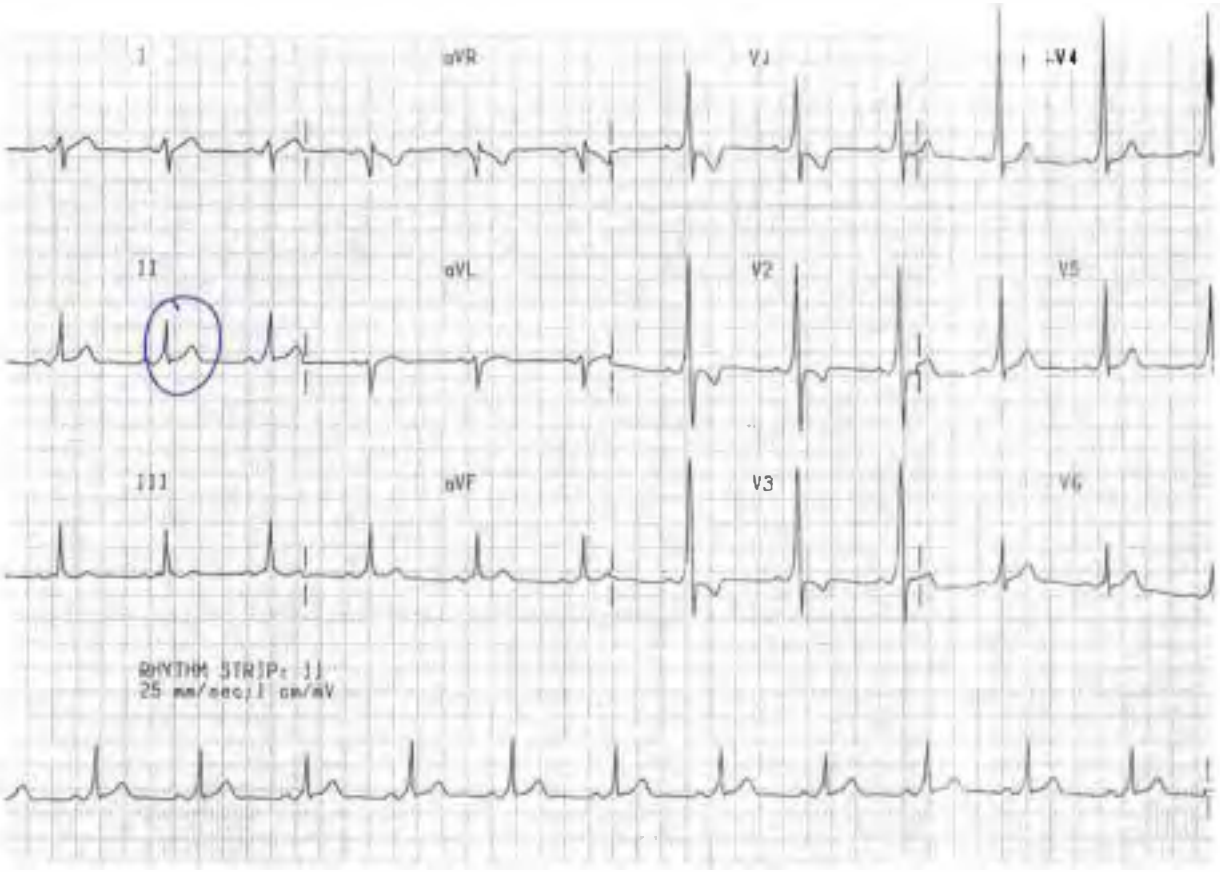

Figuur 11

Welke afwijking is zichtbaar op het ECG?

1. Ischaemie van de voorwand
2. Linker ventrikelhypertrofie
3. Pre-exitatie met deltagolven
4. Rechter ventrikel hypertrofie

EINDE VAN DE TOETS