①多発性関節炎（疑）

症例：ミックス（マルチーズ＆ダックス）9歳　♂

診断：多発性関節炎疑い、貧血（原因不明）

症状：四肢（特に後肢膝および足根）の変形・骨棘形成による疼痛、起立不能

治療：プレドニゾロン、制酸剤、強肝剤などを実施するも症状改善せず。
プレドニゾロンによる副作用が懸念されたため、
自家ADSCを3回（1.0×10^6個/kg）IV投与を実施。

①多発性関節炎（疑）

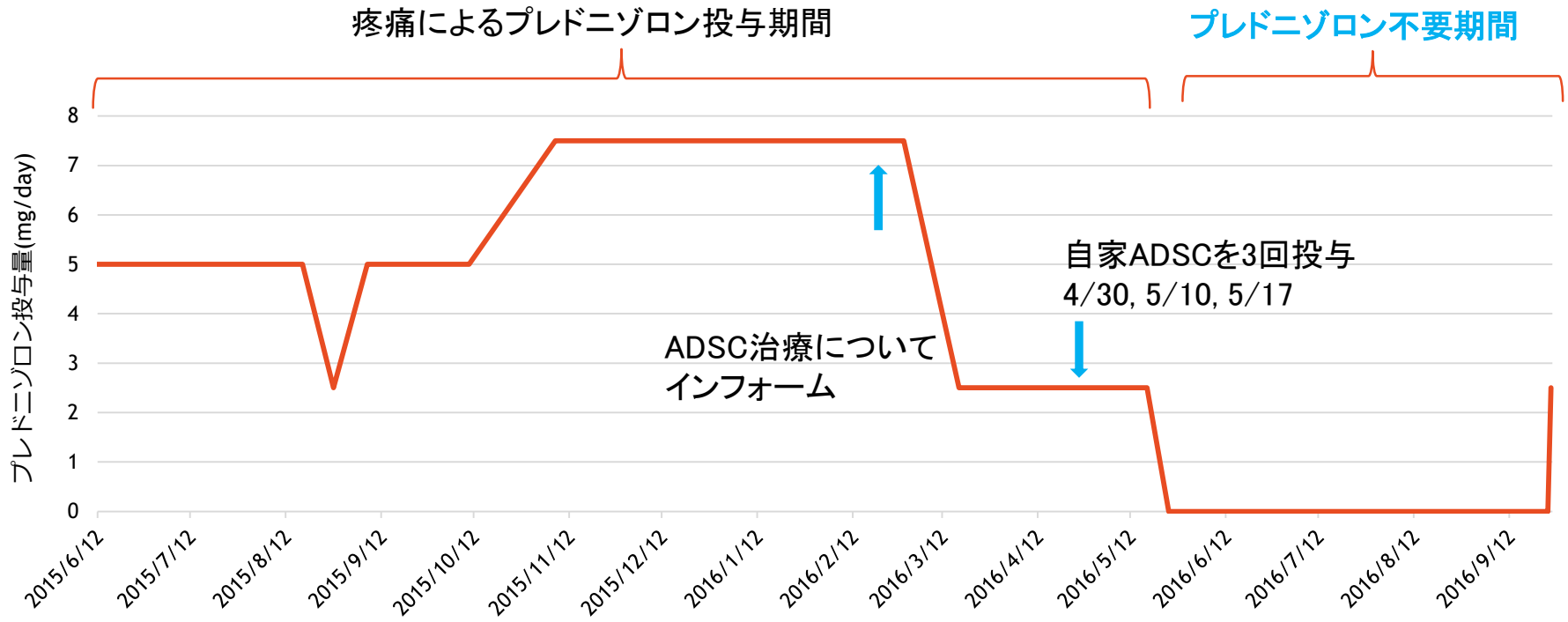

健康関連のQOL-15（CHQLS-15）

ADSC投与前	ADSC3回目投与1週間後
22	51

活動性↑ 食欲↑
疼痛↓

①多発性関節炎（疑）

獣医師コメント

・疼痛コントロールが非常に難しく、プレドニゾロンの投与量が多くなり副作用が懸念されていたために、QOLの向上およびプレドニゾロンの減量・休薬期間を期待しADSC療法を提案。

・ADSC治療前後でのCHQLS-15スコアは大きく改善し、またプレドニゾロン不要期間も約4か月続いた。骨変形や融解の進行がなく痛みも改善された。

・これまでプレドニゾロンが手放せない状態であったため一時的であるが、減薬・休薬できたことは今後期待が持てる。しかし、オーナー心情や費用面を考えると、ADSC療法によってもう少しプレドニゾロン減薬・休薬期間が延びればよかった、のが正直な感想である。

・2016年9月末、Xrayにより骨融解がわずかに進行したために低用量プレドニゾロンを再開。

・2016年12月26日に急逝。状態は大きく変わらず、ステロイドを1日おきで維持していた。直前まで普通にしていたそうですが眠るように静かに息を引き取った。

②椎体亜脱臼症（犬）

症例：ポメラニアン、9歳2ヵ月、去勢雄、2.3kg
症状：後肢不全麻痺（約3か月間）。歩様不全。起立時の排尿排便困難。
検査：X線、MRI
診断：T11～T12　椎体亜脱臼による脊髄の圧迫
治療：飼い主の強い希望により本症例では外科手術を行わず、ADSC療法のみを行った。
　　その際患者へは十分なインフォームドコンセントを行った。
自家ADSC療法・・・1.0×10^6 cells/kgを2週間毎に3回IV投与
経過：ADSC 1回投与後に後肢不全の改善が見られ、2回目投与後には動きが活発となり
　　走ることも可能となった。

X線所見（椎体亜脱臼）

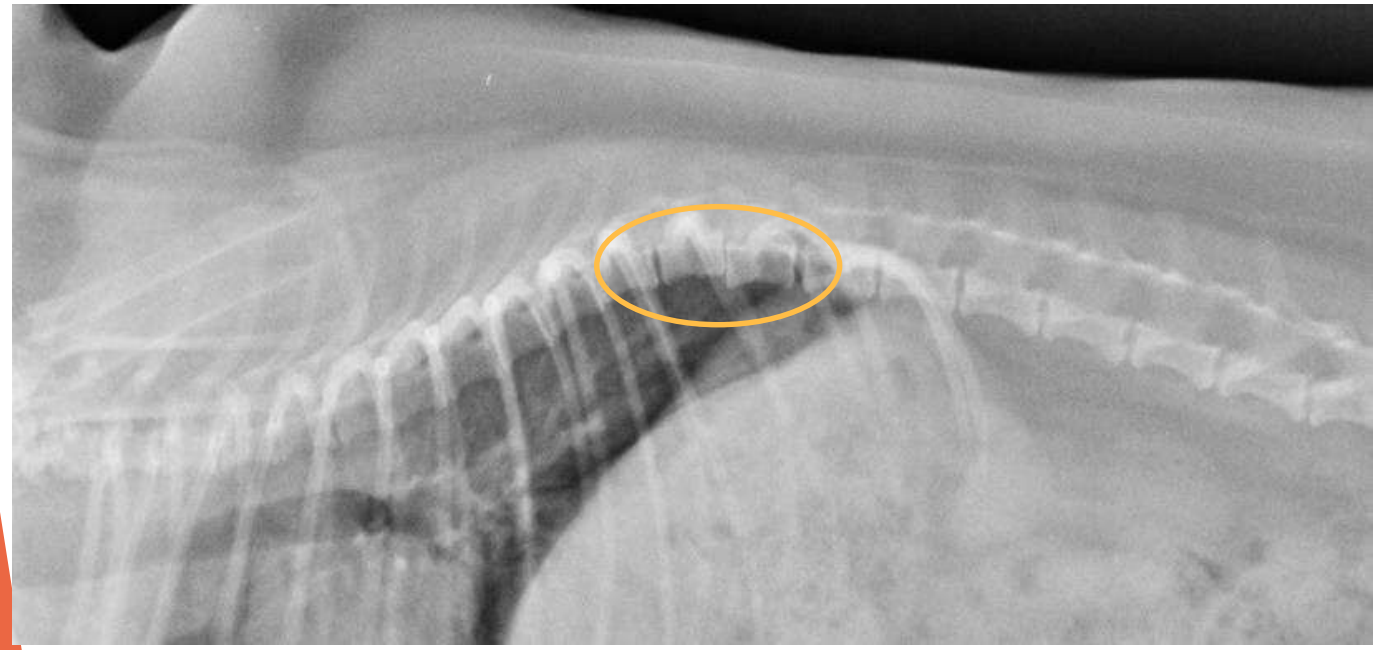

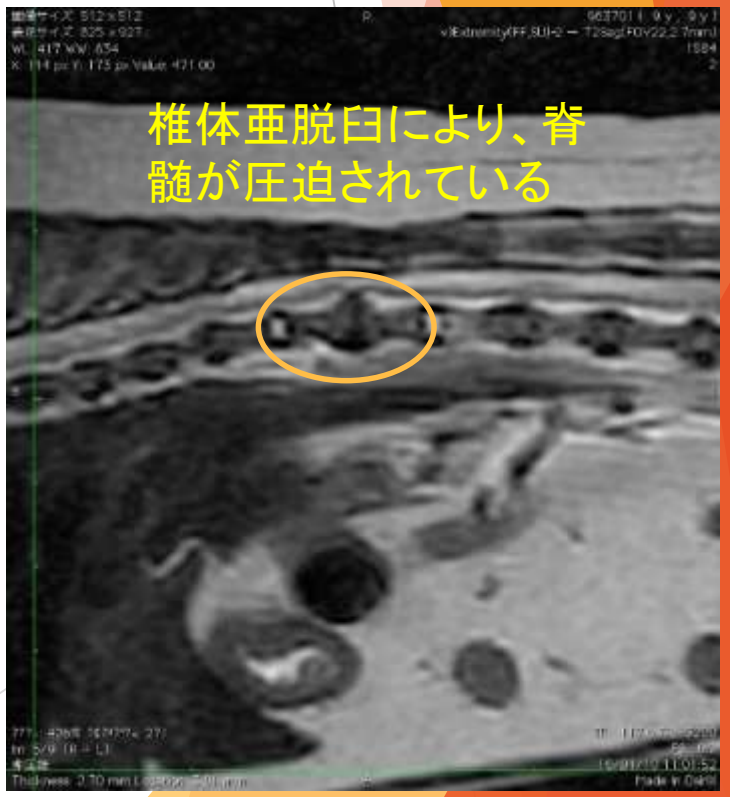

②椎体亜脱臼症（犬）

ADSC 2回投与後(2/6) ①⇒②⇒③⇒④

①

②

③

④



②椎体亜脱臼症（犬）

ADSC 2回投与後　⑤⇒⑥⇒⑦⇒⑧

⑤



⑥

⑦

⑧

③下顎骨折癒合不全（犬）

症例：ミニチュア・ダックスフント、12歳齢、去勢雄、4.8kg
症状：両側の下顎骨骨折により、閉口不能
経過：近医にて無麻酔の歯石処置を実施し、右側下顎骨骨折。
　　都内歯科専門病院にて、左側下顎も骨折を確認（2015年3月）。
検査：X線検査
診断：両側性開放性下顎骨折癒合不全

治療プラン：
外科的整復（既存療法）とADSC療法の組み合わせによる治療を提案し、オーナー同意を得た。

※外科的整復方法
・Locking Compression Plateである Matrix mandible plate (Johnson&Johnson社製)を使用し、骨折部位を整復
・右側下顎は骨癒合過程が停止していたため腐骨を除去
→骨欠損部には右側尺骨遠位骨幹部より欠損部の長さと同等な皮質骨移植を実施
・右側上腕骨近位より海綿骨を採材し、移植

※ADSC療法
・鼠径部より皮下脂肪組織を採材し、培養
・ADSCを1週間ごとに2.0×10^6cells/head 3回投与
　1回目：局所投与
　2回目：局所投与+静脈点滴
　3回目：静脈点滴

③下顎骨折癒合不全(犬)

X線検査(両側性開放性下顎骨骨折癒合不全)

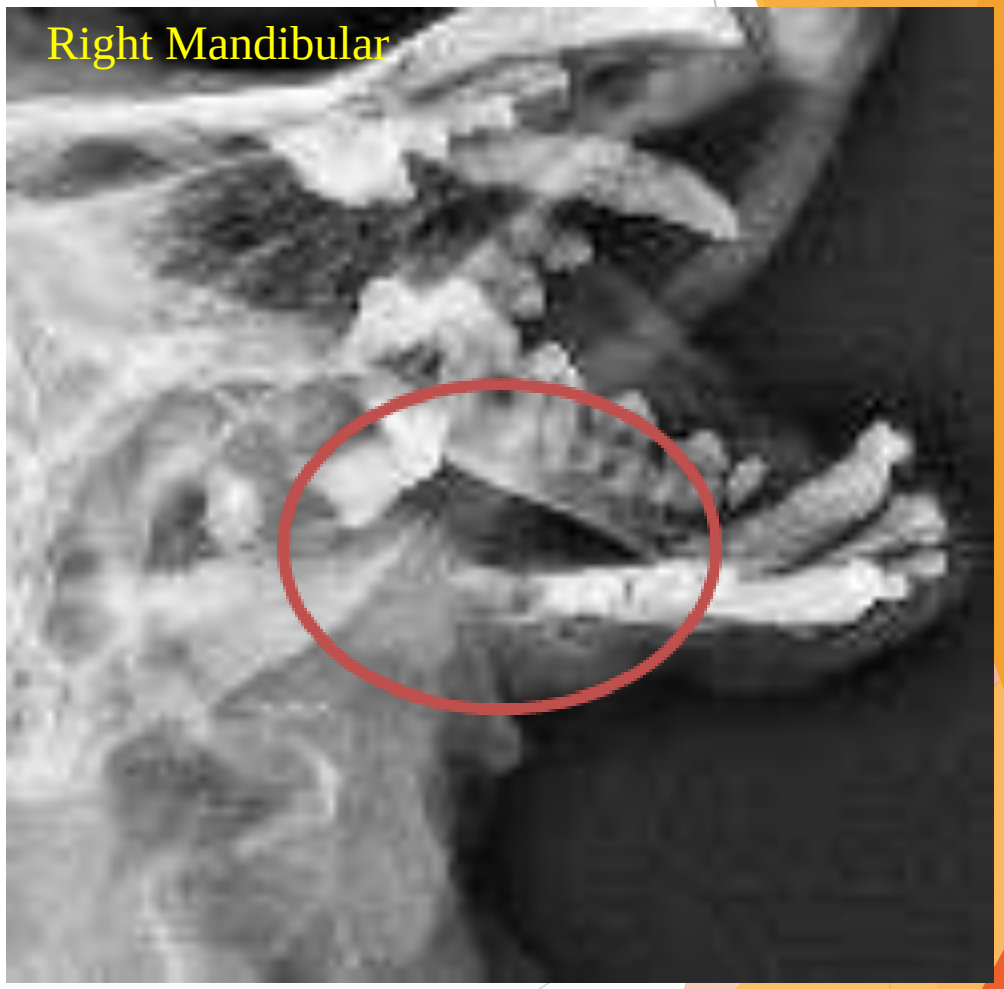

⇒骨吸収像が認められる。

③下顎骨折癒合不全（犬）

Surgical procedure ~left~

骨折端をトリミング後、Matrix mandible plateを6穴に切断し2mmのロッキングスクリュウにて固定

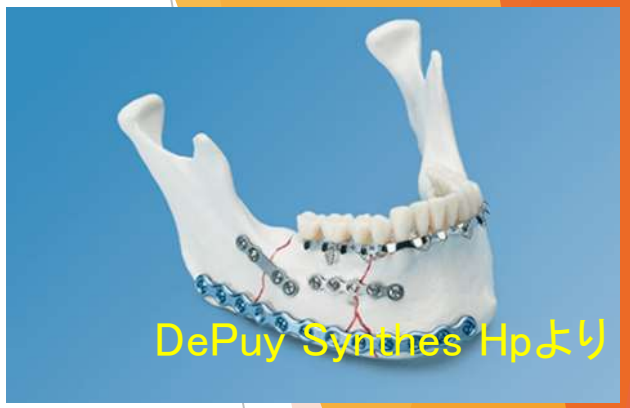

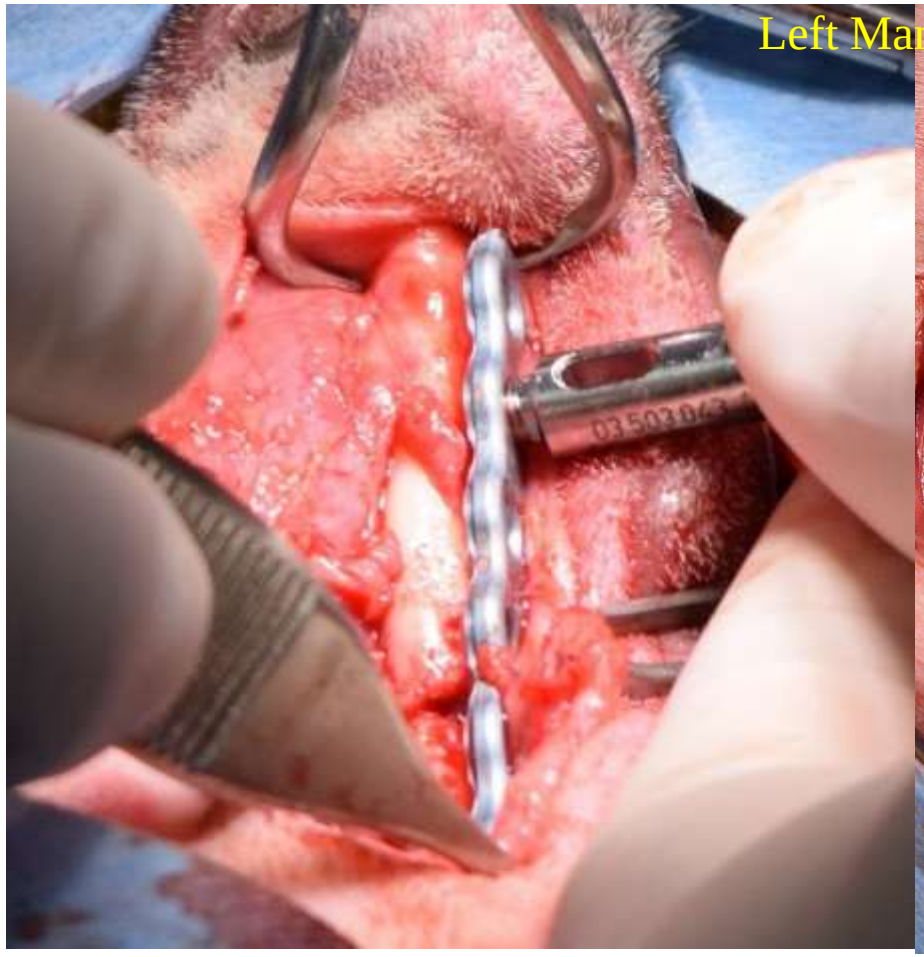

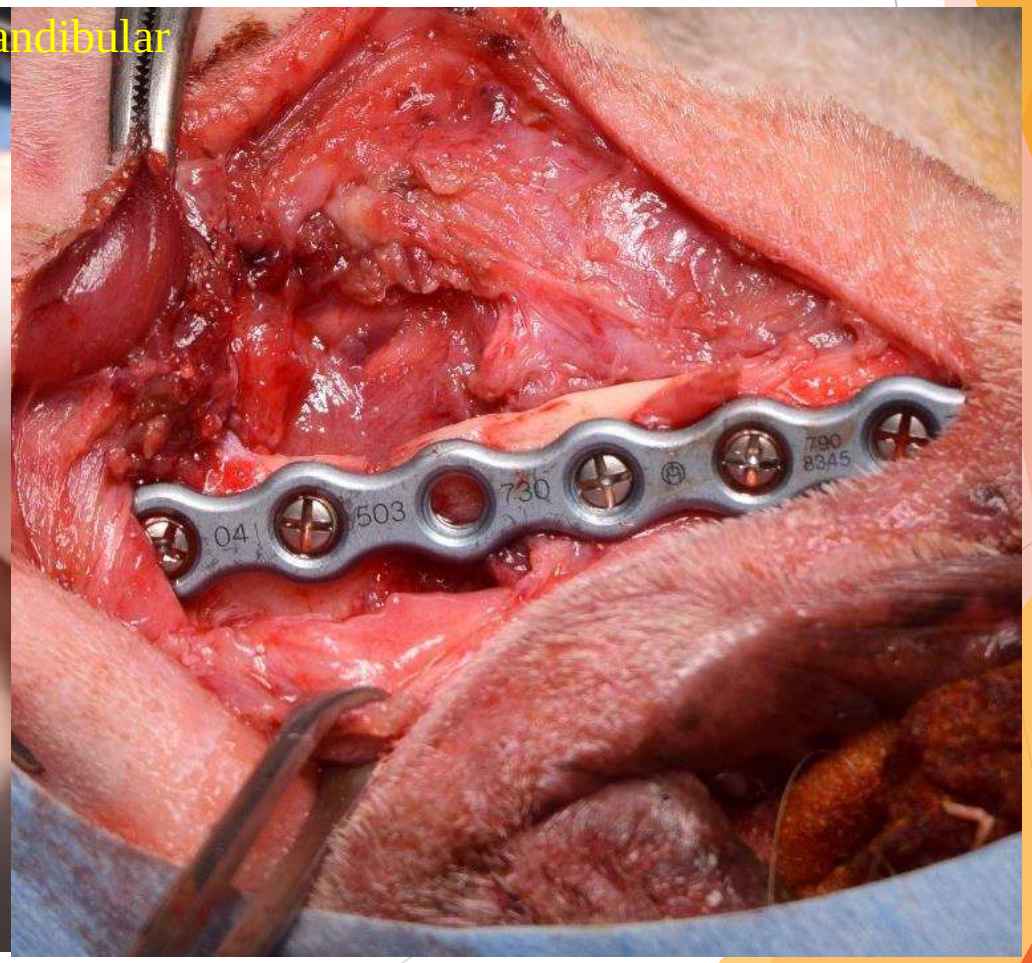

③下顎骨折癒合不全(犬)

Surgical procedure ~right~

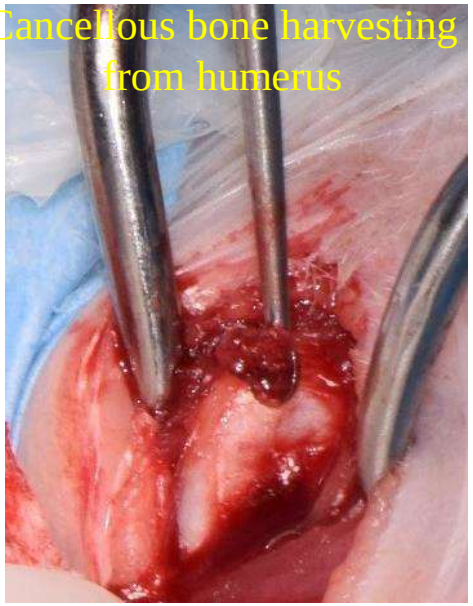



①腐骨を除去
②尺骨遠位より皮質骨を18mm採材し骨欠損部位に移植
③Matrix mandible plateを7穴切断し固定
④同側上腕骨近位より海綿骨を採材し骨欠損部位に移植

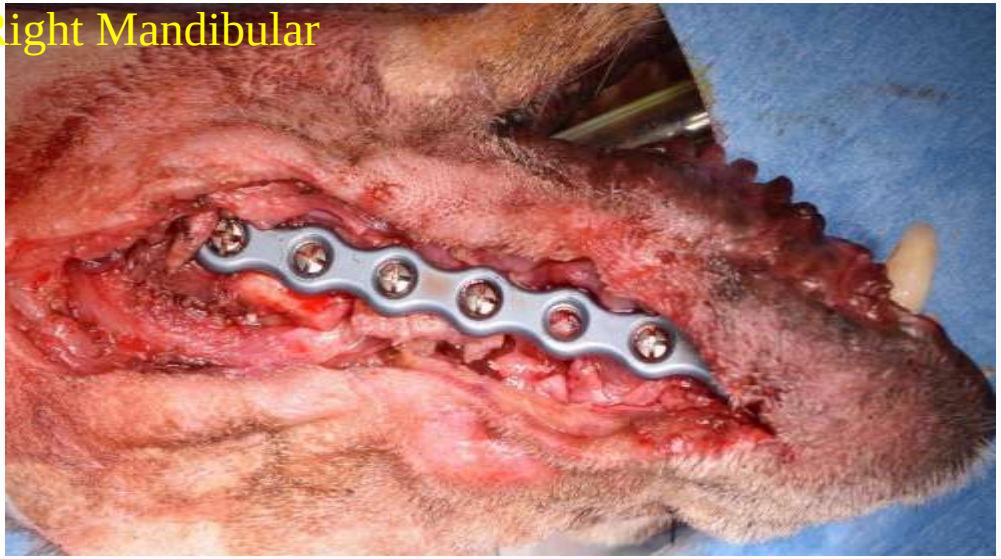

③下顎骨折癒合不全(犬)

手術後X線検査

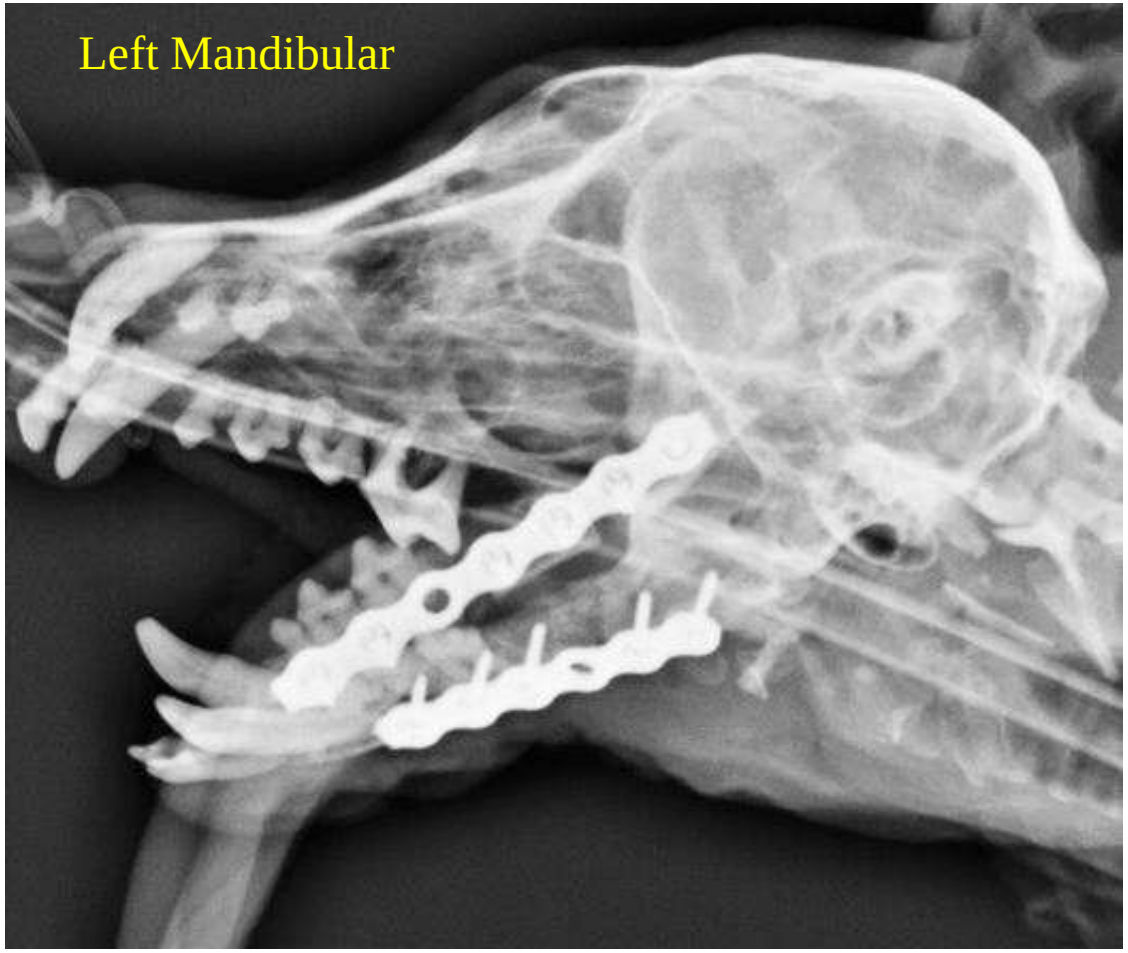

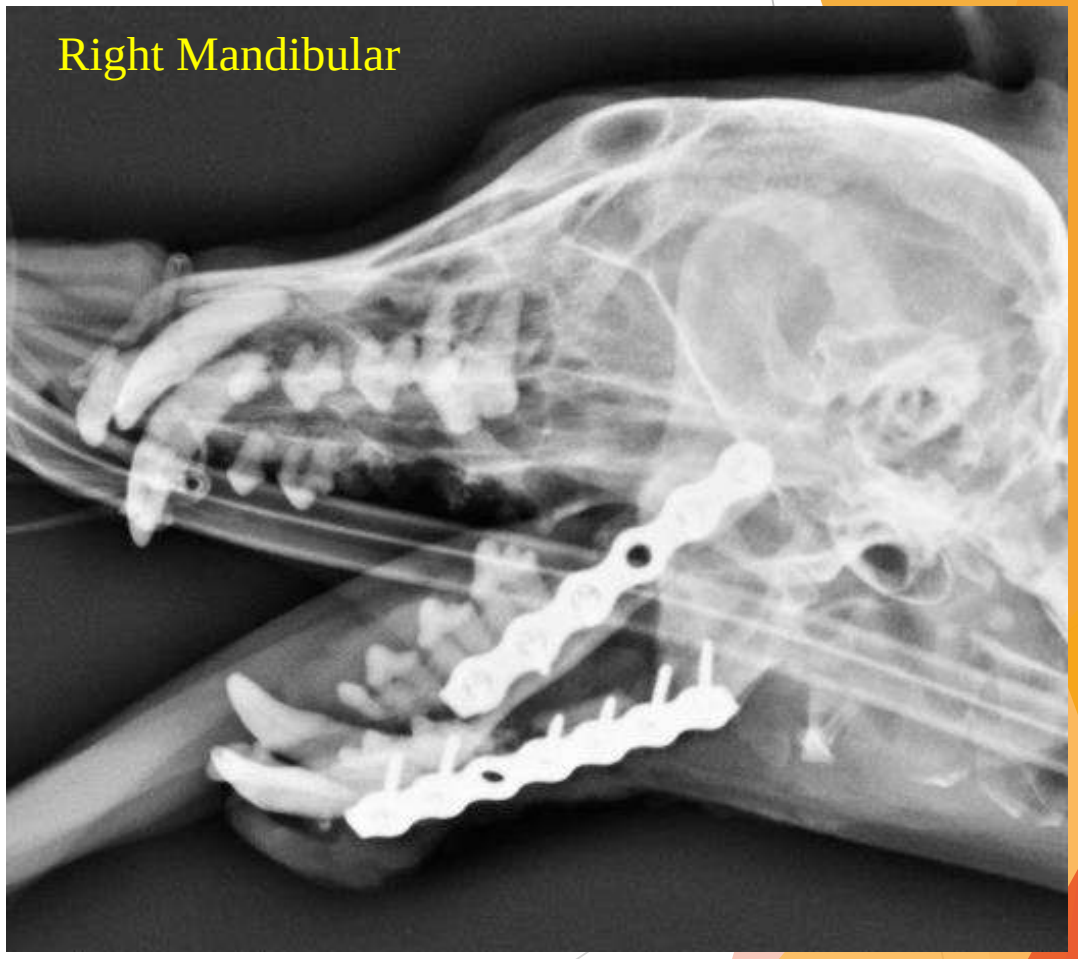

③下顎骨折癒合不全（犬）

術後41日目の外観写真⇒口腔内、皮膚共に完全に癒合





③下顎骨折癒合不全(犬)

手術後3ヶ月のX線検査

左側:骨癒合所見有り
右側:骨癒合所見なし

※プレート周囲に大きな異常は確認されなかった。
感染の影響か皮膚が5mm程、癒合と裂開を繰り返している。

③下顎骨折癒合不全（犬）

1年後の現在

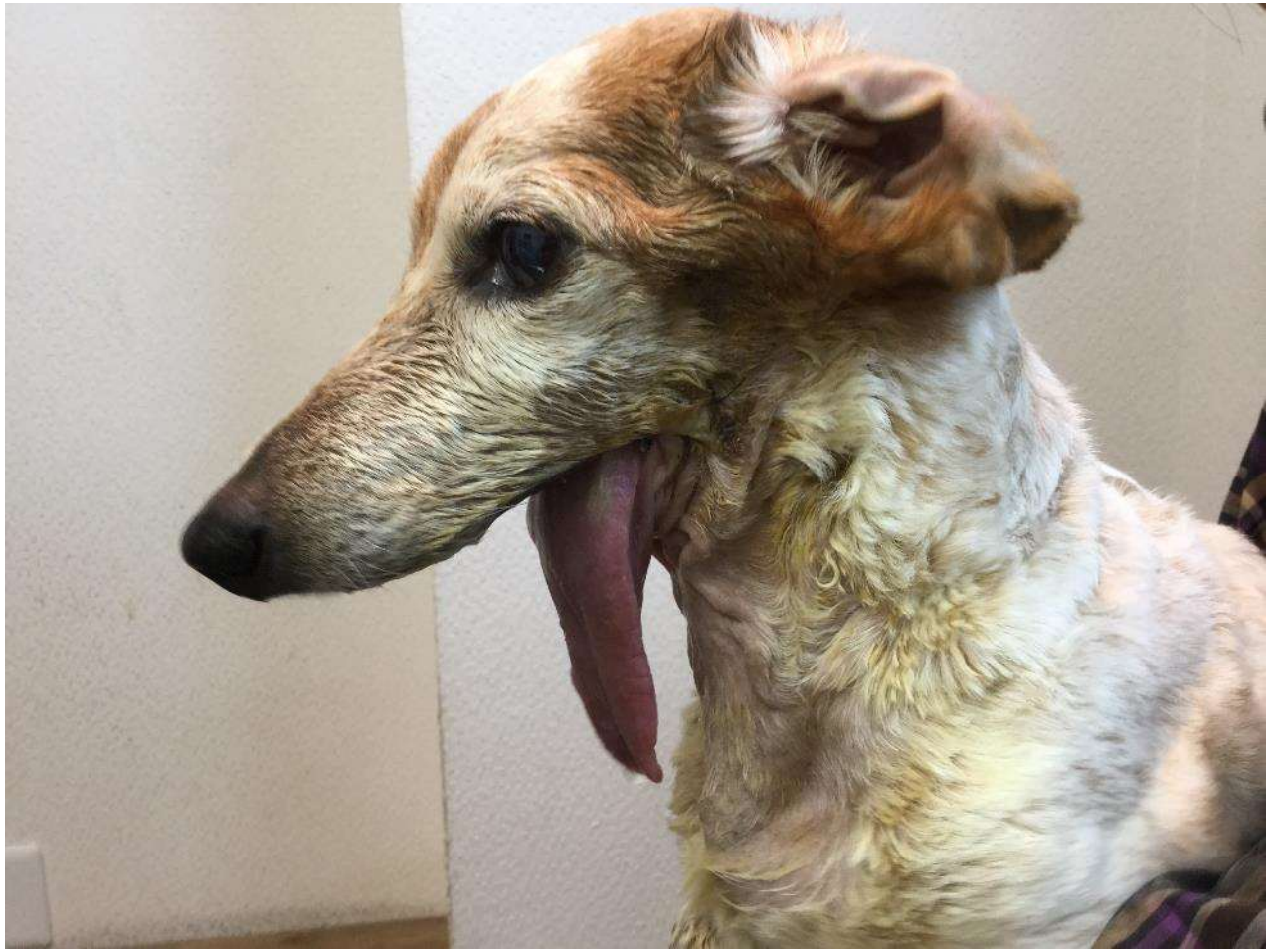

獣医師コメント

・術後4か月ごろまでは歯肉の連続性が維持できていたため、経過は良好であった。
・術後7ヶ月ぐらいから状態が悪化している。
・この原因は感染のコントロールができなくなったためと推察される。
・術後10ヶ月の時点で整復部位とは異なる部位を骨折（感染が原因による病的骨折と思われる）。オーナー様との相談の上、下顎切除を行った。

④肘異形成による関節炎、慢性難治性腸炎（犬）

症例：ボーダー・コリー、13歳5ヶ月、メス、17kg
症状：前肢の跛行、屈曲時の疼痛
既往歴：慢性難治性腸炎（乳酸菌、収斂剤、加水分解食で改善）
経過：両肘関節形成不全の悪化（レーザー治療継続中も改善しない）
検査：X線検査
診断：肘異形成による関節炎
治療：レーザー治療、ADSC療法

X線検査

④肘異形成による関節炎、慢性難治性腸炎（犬）

ADSC調整

両肘関節腔内へ直接注入

ADSC投与細胞数：9.0×10^6 cells/head
投与方法：1回目、2回目は静脈投与、3回目が関節腔内への局所投与
投与間隔：１週間おき

④肘異形成による関節炎、慢性難治性腸炎（犬）

①	②	③
④	⑤	⑥

ADSC1回目投与直後







④肘異形成による関節炎、慢性難治性腸炎（犬）

⑦	⑧	⑨
⑩	⑪	⑫

ADSC1回目投与直後








④肘異形成による関節炎、慢性難治性腸炎（犬）

⑬	⑭	⑮

ADSC1回目投与直後



獣医師コメント

・ADSC 2回目投与後、歩様はさらに軽快になった。
・しかし、翌週には歩様不全は以前と同様に戻ってしまった。
・幹細胞が関節腔内に定着しなかったため、このような結果になったのではないか、と考えられる。
・慢性難治性腸炎については、以前は加水分解食や乳酸菌が必要だったが、ADSC投与後は必要なくなり、下痢も改善された。