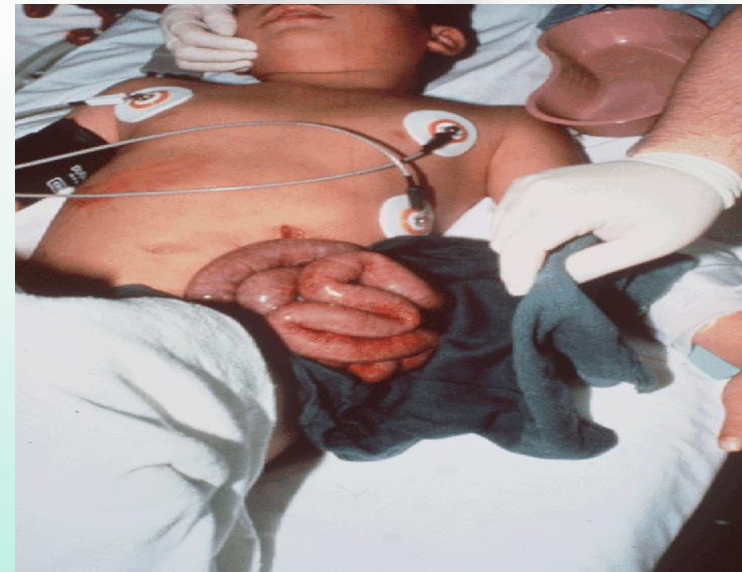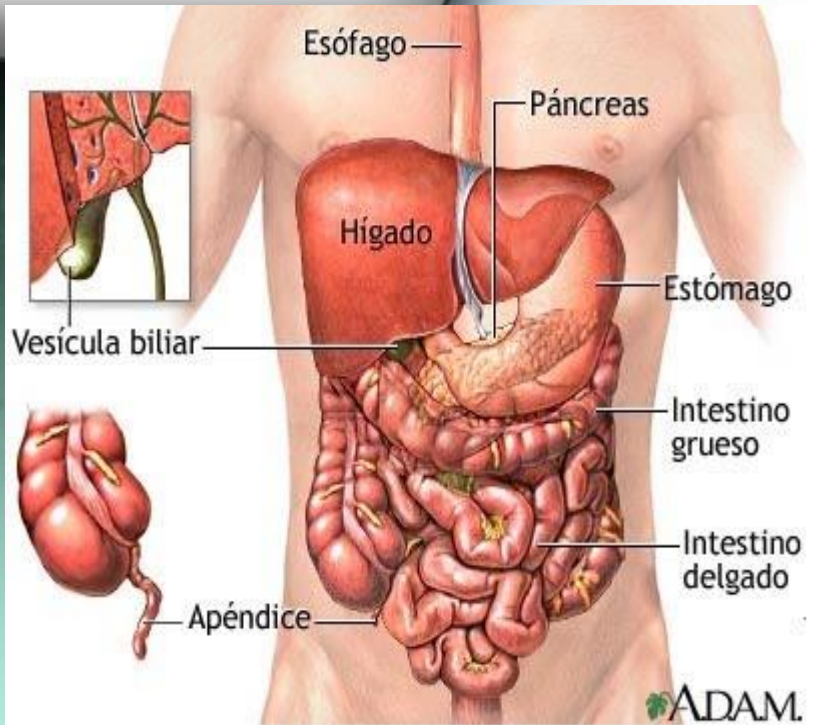


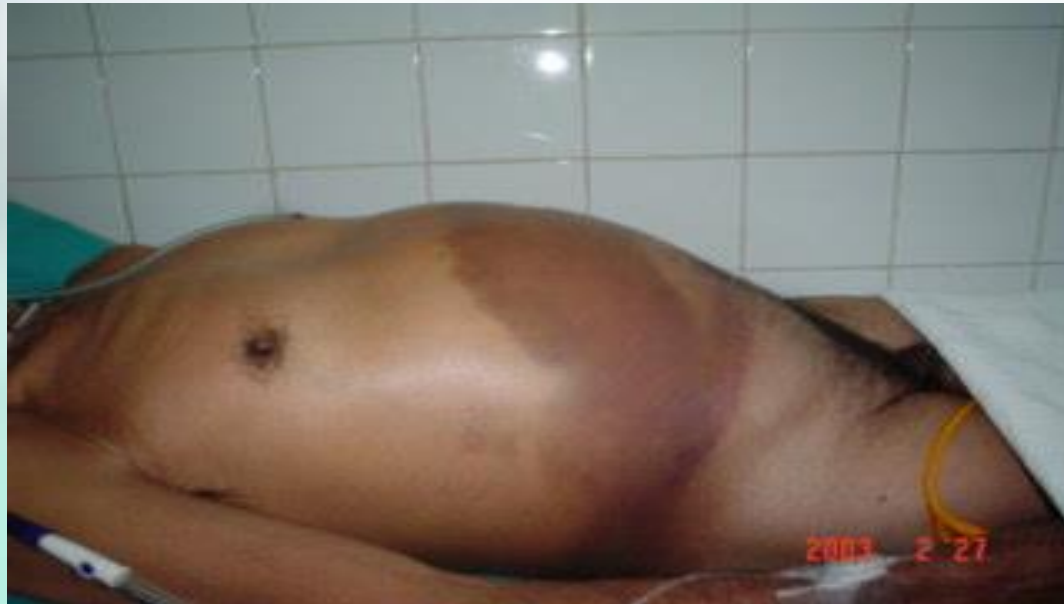Abdomen Agudo



Lic. Javier Céspedes Mata, M.E.

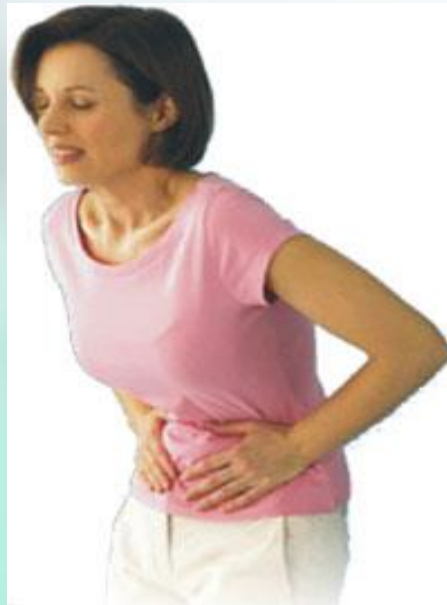ABDOMEN AGUDO

Definido como un dolor abdominal de evolución mas o menos corta que requiere una decisión rápida para disminuir la morbimortalidad.

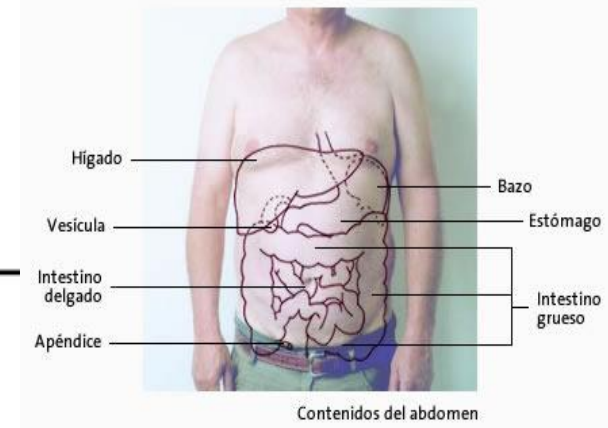


ABDOMEN AGUDO

Es toda afección aguda que tiene como manifestación sobresaliente el dolor abdominal y que requiere de un pronto diagnóstico diferencial, para decidir acerca de su tratamiento médico o quirúrgico de urgencia.



Origen



● Tracto gastro intestinal

Hígado, vía biliar, estómago, intestino delgado, páncreas, colon y recto.

● Tracto genitourinario

Riñones, uréteres, vejiga, uretra, testículos, útero, ovarios, trompas y vagina.

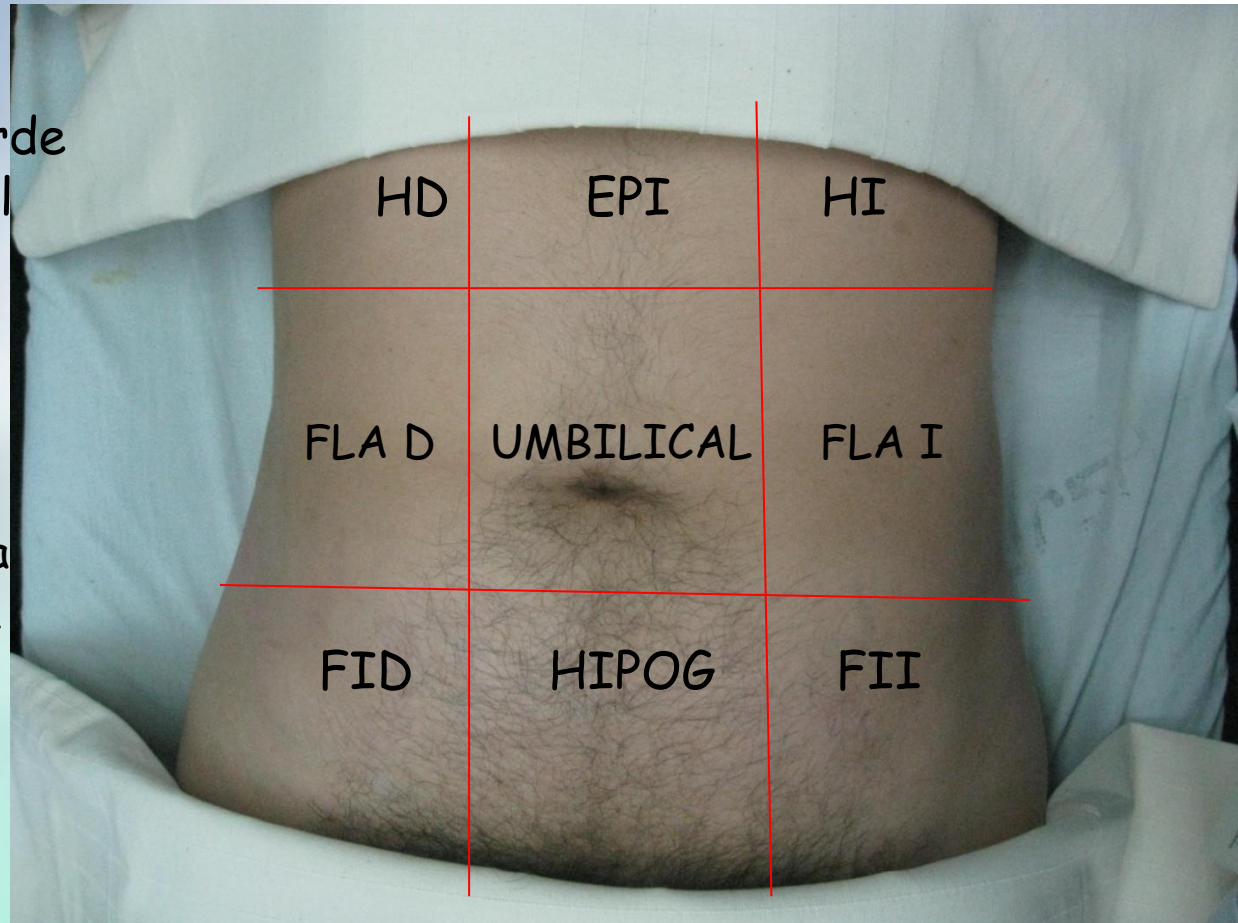
● Tracto vascular

Aorta y arterias mesentéricas.

TOPOGRAFÍA ABDOMINAL

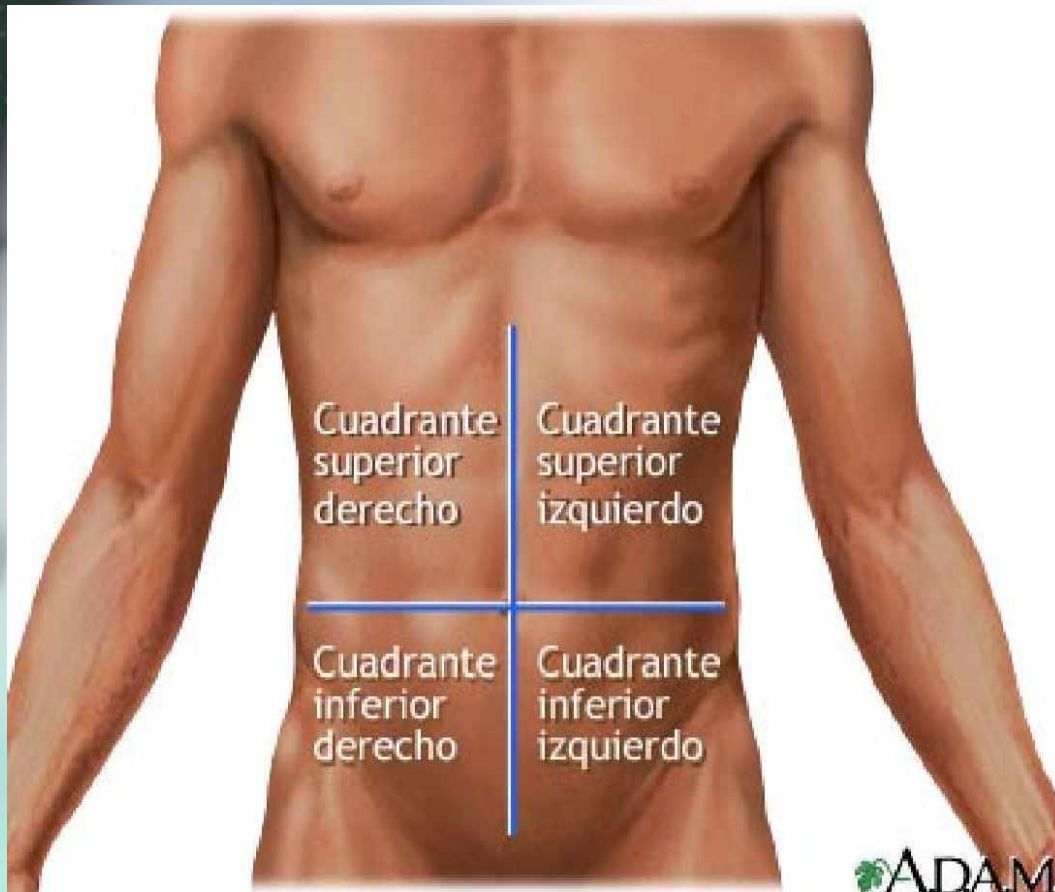
Reborde
Costal

Cresta
Iíaca



Líneas medio claviculares

TOPOGRAFÍA ABDOMINAL



Exploración Física:

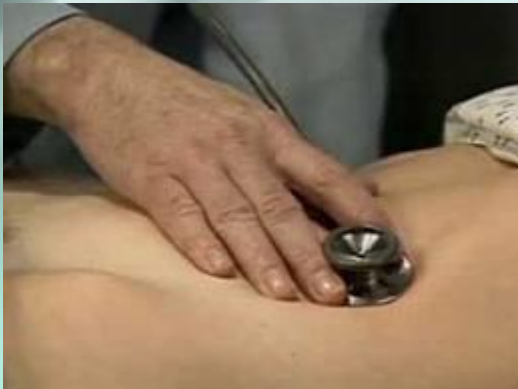- ✓ Inspección.
- ✓ Auscultación.
- ✓ Palpación.
- ✓ Percusión.

Examen Físico



⊙ Inspección

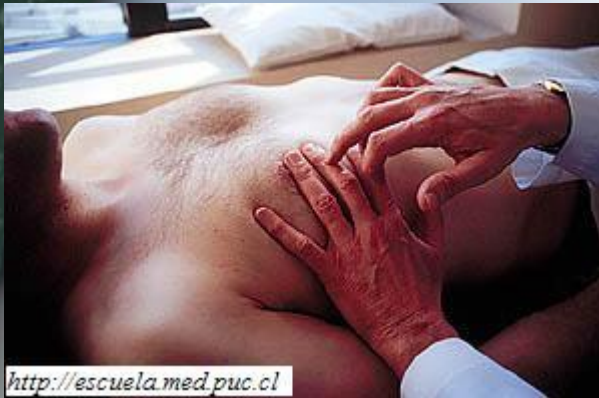Contorno, simetría, movimientos respiratorios, pulsaciones, peristaltismo, integridad de la piel, masas.



⊙ Auscultación

Sonidos intestinales, sonidos vasculares

Examen Fisico

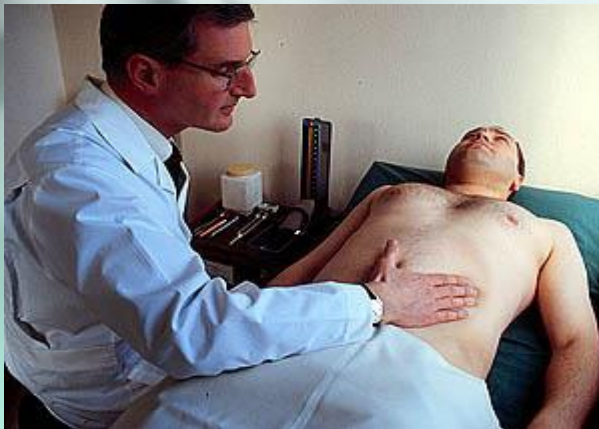

⊙ Percusión

Tono, limite de los órganos intestinales.

⊙ Palpación

Tono muscular, características de los órganos, sensibilidad, masas, pulsaciones, acumulación de líquidos.



ETIOpatogenÍA

CUADRANTE SUPERIOR DERECHO

Colecistitis aguda.
Úlcera duodenal perforada.
Pancreatitis aguda.
Hepatitis aguda.
Neumonía con reacción pleural.
Absceso hepático.

CENTRAL (PERIUMBILICAL)

Obstrucción intestinal.
Apendicitis.
Pancreatitis aguda.
Trombosis mesentérica.
Aneurisma aórtico en proceso de disección o rotura. Diabetes Mellitus Gastroenteritis

CUADRANTE SUPERIOR IZQUIERDO

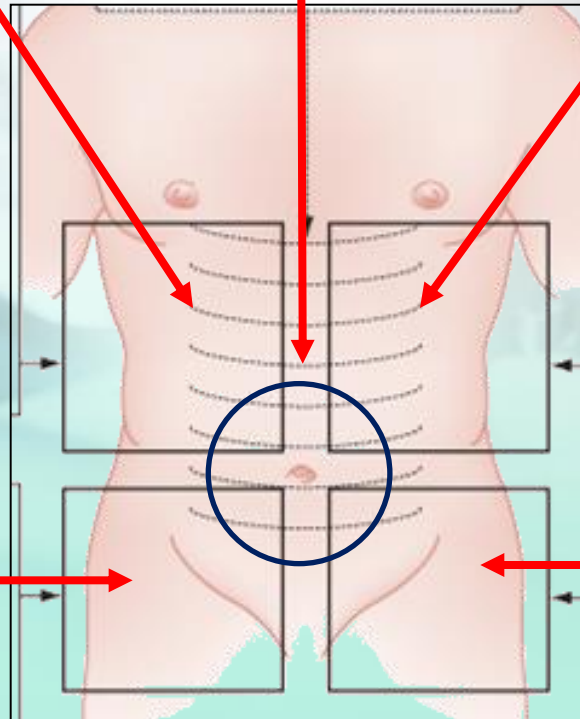
Rotura de bazo.
Úlcera gástrica o yeyunal perforada.
Pancreatitis aguda
Neumonía con reacción. pleural.
Pielonefritis aguda
Infarto agudo al miocardio.

CUADRANTE INFERIOR DERECHO

Apendicitis.
Salpingitis aguda, absceso tuboovárico.
Embarazo ectópico roto.
Quiste ovárico torcido.
Adenitis mesentérica.
Hernia inguinal estrangulada
Diverticulitis de Meckel.
Cólico ureteral derecho.
Enfermedad pélvica Inflamatoria.

CUADRANTE INFERIOR IZQUIERDO

Diverticulitis sigmoidea
Salpingitis aguda, absceso tubo ovárico
Embarazo ectópico roto
Quiste ovárico torcido
Hernia inguinal estrangulada
Colon descendente perforado (tumor, cuerpo extraño)
Ileítis regional
Absceso del psoas
Cálculo ureteral izquierdo



Dolor Abdominal Indiferenciado

Intra Abdominal

- Gastrointestinal
 - Apendicitis
 - Patología del tracto Biliar
 - Obstrucción del Intestino Delgado
 - Pancreatitis
 - Diverticulitis
- Genitourinario
 - Cólico Renal
 - Retención Urinaria Aguda
 - Escroto Agudo
- Ginecológico
 - Enfermedad Inflamatoria Pélvica
 - Embarazo Ectópico
- Vascular
 - Aneurisma Aórtico Abdominal
 - Isquemia Mesentérica
 - Colitis Isquémica

Extra Abdominal

- Cardiopulmonares
- Pared Abdominal
 - Hernias
 - Otros Síndromes de Pared Abdominal
- Toxico-Metabólico
 - Infecciones
 - Intoxicaciones
- Neurogénicas

Dolor Abdominal Inespecífico

Dolor por distribución topográfica

**HIPOCONDRIO
DERECHO**

- ✓ Colecistitis por colelitiasis
- ✓ Abscesos hepáticos
- ✓ Hepatitis
- ✓ Quistes hepáticos
- ✓ Hepatomegalia dolorosa por falla hepática
- ✓ Empiema
- ✓ Apendicitis retro cecal subhepática
- ✓ Herpes zoster
- ✓ Pancreatitis
- ✓ Neumonía



**HIPOCONDRIO
IZQUIERDO**

- ✓ Esplenomegalia dolorosa.
- ✓ Infarto esplénico.
- ✓ Ruptura esplénica.
- ✓ Aneurisma.
- ✓ Pancreatitis.
- ✓ Neumonía basal izquierda.

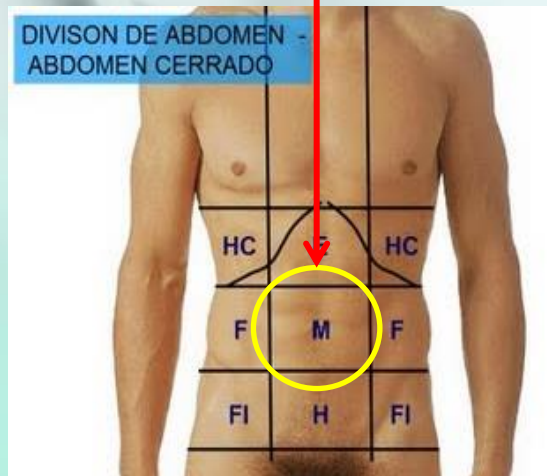
Dolor por distribución topográfica

**FLANCO
IZQUIERDO**

- ✓ Pielonefritis.
- ✓ Abscesos renales.
- ✓ Absceso perinefrítico.
- ✓ Litiasis urinaria.
- ✓ Colitis.

Dolor por distribución topográfica

MESOGASTRIO



- ✓ Aneurisma de aorta abdominal
- ✓ Gastroenteritis
- ✓ Obstrucción intestinal
- ✓ Isquemia intestinal
- ✓ Apendicitis en fase inicial
- ✓ Colitis
- ✓ Dolor por causa metabólicas, tóxicas o bacterianas.

Dolor por distribución topográfica

FOSA ILIACA DERECHA

- ✓ Apendicitis
- ✓ Urolitiasis
- ✓ Enfermedad pélvica inflamatoria
- ✓ Absceso tubo ovárico con o sin torsión
- ✓ Sd. Mittelschmerz (ovulación dolorosa)
- ✓ Adenitis mesentérica
- ✓ Embarazo ectópico
- ✓ Diverticulitis de Meckel
- ✓ Enf. Crohn
- ✓ Úlcera péptica perforada
- ✓ Peritonitis primaria
- ✓ Diverticulitis aguda del ciego
- ✓ Pancreatitis
- ✓ Abscesos del psoas
- ✓ Hematoma de la pared
- ✓ Endometriosis
- ✓ Intususcepción
- ✓ Infecciones urinarias

Dolor por distribución topográfica

**FLANCO
DERECHO**

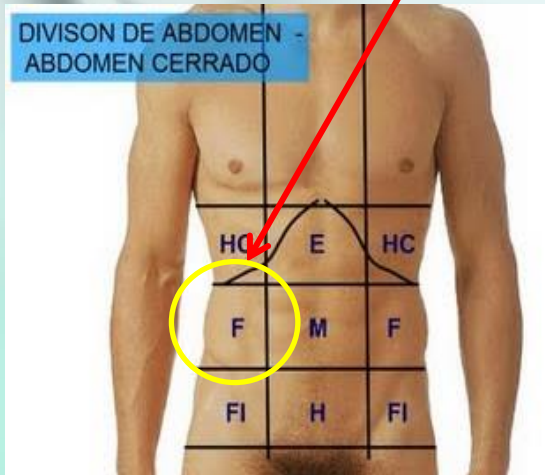
Pielonefritis

Litiasis urinaria

Apendicitis retro cecal

Colitis

DIVISION DE ABDOMEN -
ABDOMEN CERRADO



SINTOMAS ACOMPAÑANTES

- Vómito y náuseas
- Ictericia
- Diarrea
- Síntomas genitourinarios (disuria, polaquiuria, flujos genitales, y alteraciones en la menstruación)
- Anorexia
- Constipación

ANOREXIA



Signo importante:

- Algunos afirman que paciente que tiene apetito no tiene un abdomen agudo quirúrgico.

ANTECEDENTES MEDICOS

◎ **Hipertensión**

◎ **Diabetes**

◎ **Enfermedades cardiacas:**

Fibrilación auricular → Trombosis → Isquemía mesentérica.

◎ **Enfermedades autoinmunes:**

Sd. Antifosfolípidos → Trombosis → Isquemía mesentérica.

◎ **Edad avanzada:**

Hipertensión → Aneurisma Aorta abdominal o angina intestinal

ANTECEDENTES MEDICOS

◎ **Laparotomía previa:**

Obstrucción intestinal →bridas y adherencias son la principal causa.

◎ **Alergias y tóxicos:**

Intoxicación por plomo, intoxicaciones alimenticias.

◎ **Traumáticos:**

Hematomas o perforaciones subagudas.

◎ **Ginecológicos:**

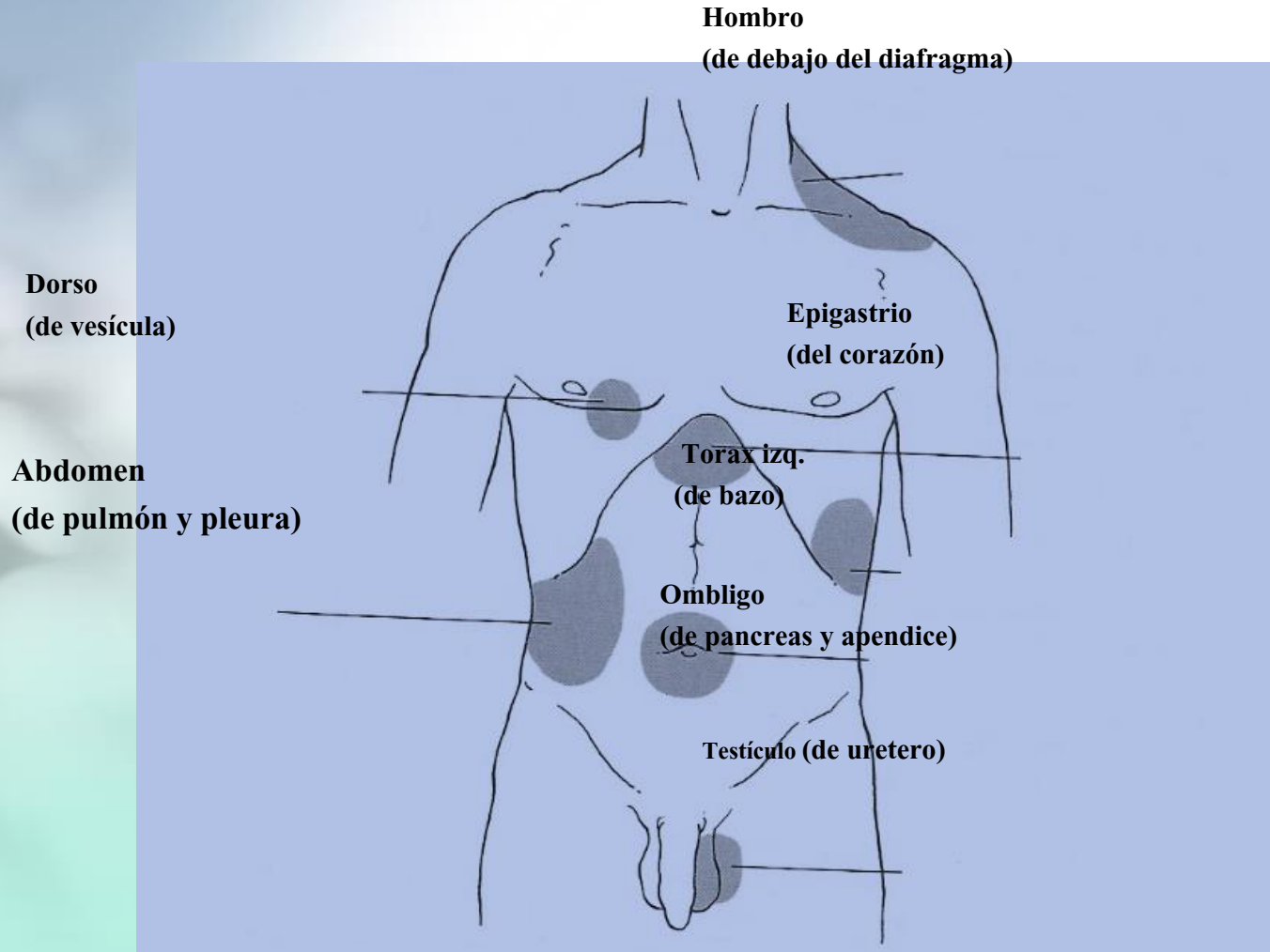
Menarquía, ciclos, FUM, número de gestas, dismenorrea, uso de dispositivos intrauterinos, tumores quistes etc.

ABDOMEN AGUDO VERDADERO



- INFLAMATORIO
- OBSTRUCTIVO
- ISQUEMICO
- HEMORRAGICO

DOLOR REFERIDO



INSPECCION

- ⊙ Facies
- ⊙ Posición del paciente en la cama.
 - Quieto
 - Ansioso, desesperado en continuo movimiento
 - Posición fetal
 - Engatillado tocándose epigastrio y doblado
 - Retorciéndose y quejándose.
- ⊙ Distensión abdominal
- ⊙ Circulación colateral
- ⊙ Masas visibles (Hernias)
- ⊙ Cicatrices
- ⊙ Perístasis visible
- ⊙ Signos de hemorragia (Grey Turner y Cullen)
- ⊙ Formas de abdomen

AUSCULTACION

Analiza los ruidos intestinales

Obstrucción intestinal, ruidos aumentados coincidentes con el dolor.

Peritonitis, hay ausencia o disminución.

Borborigmos: movimiento lento de aire y líquido dentro de un asa, presente en íleos prolongados.

Soplos: en aneurismas o falsos aneurismas de vasos retroperitoneales.

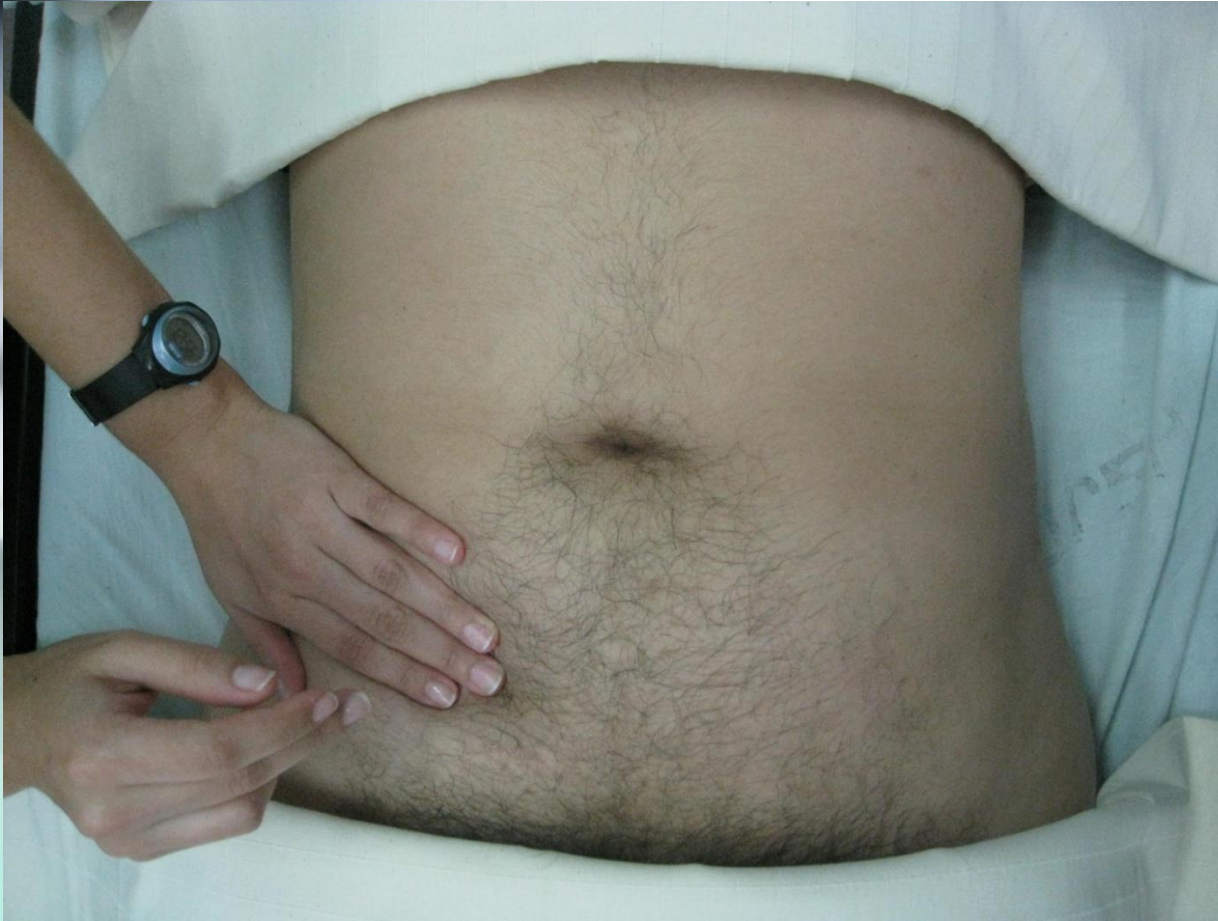PERCUSION

SONIDOS

- **Mate:** propio de la víscera sólida, masas colecciones.
En flancos indica líquido libre
Si es cambiante caracteriza líquido fuera del intestino.
- **Timpánico:** presencia de aire en los íleos y por neumoperitoneo .

Además la percusión es una manera mas sutil de detectar una peritonitis que la palpación.

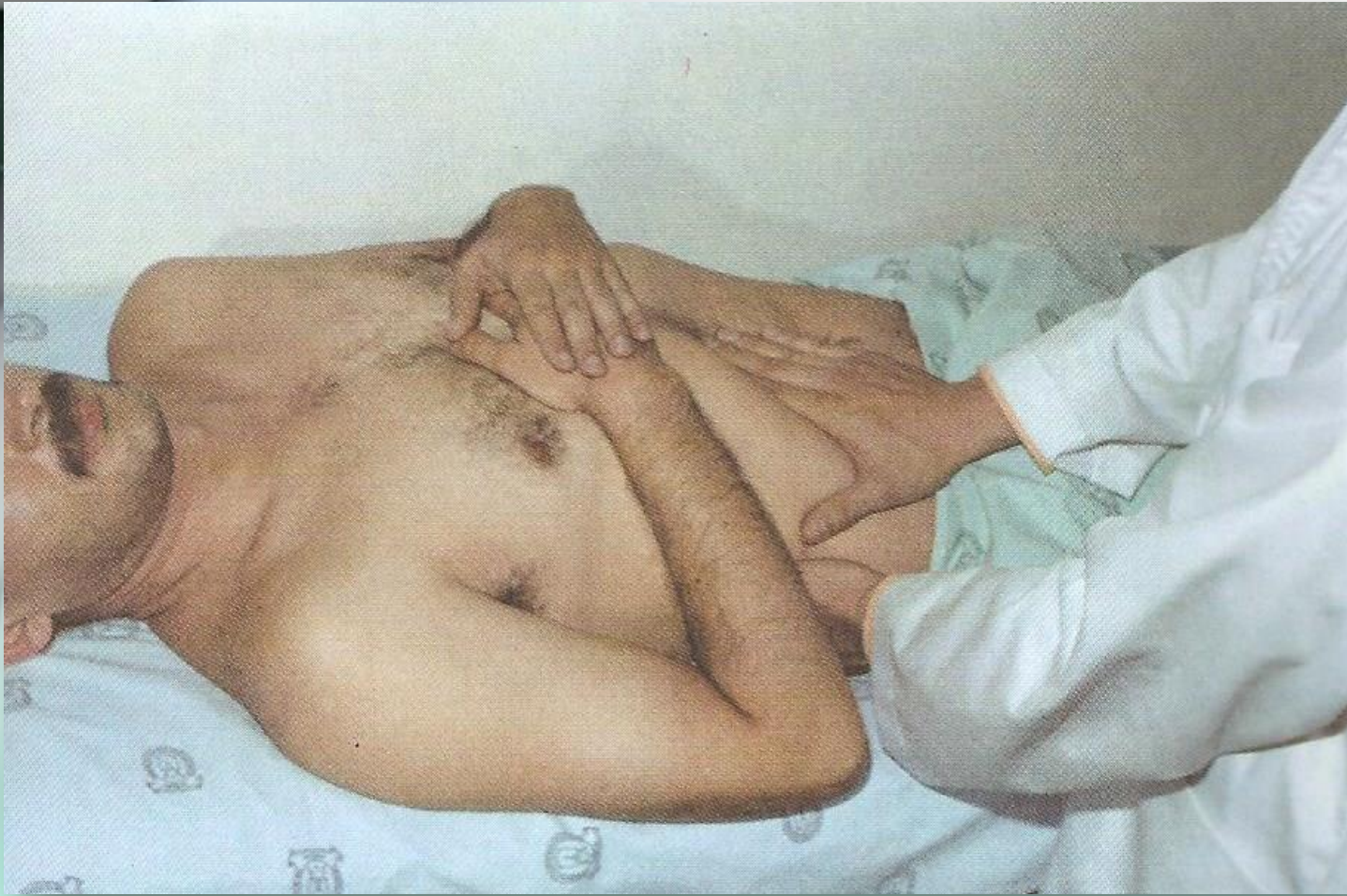Percusión de abdomen



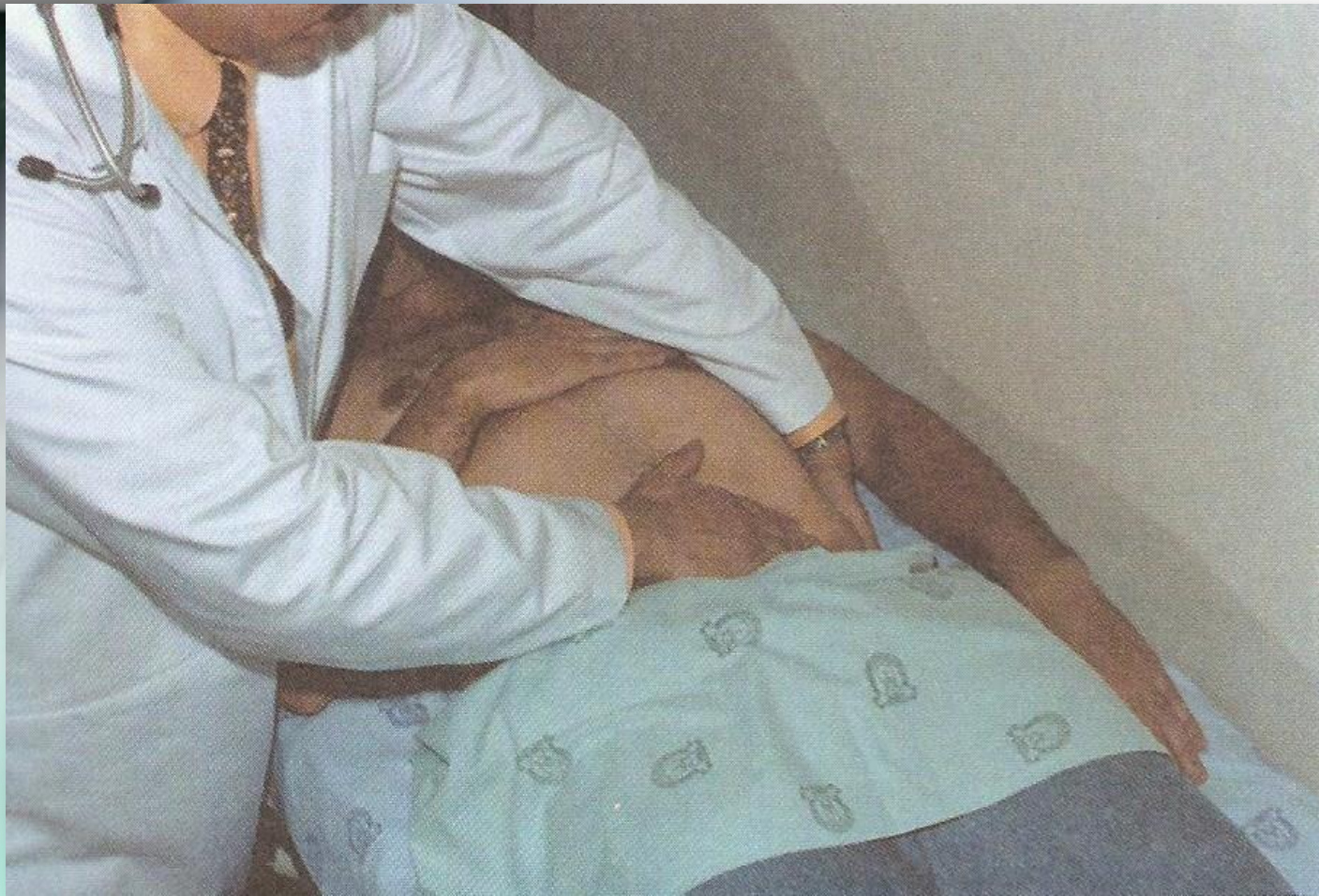PALPACION

- **Temperatura y pulso**
- **Superficial** ganamos confianza del paciente y detectamos contracturas voluntarias o involuntarias de la pared abdominal, masas y hematomas de la pared.
- **Profunda** detecta masas intra-abdominales o retroperitoneales

Palpación de Hígado



Palpación de Bazo



Errores a la palpación de masas abdominales

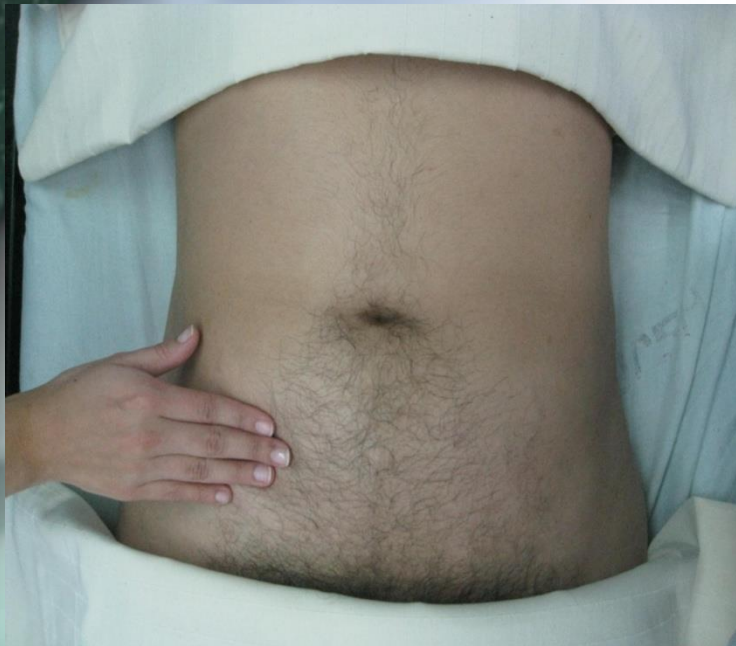- Heces impactadas
- Aorta en pacientes delgados
- La quinta vertebra lumbar
- Vejiga distendida
- Útero grávido
- Borde externo de músculo recto anterior abdominal.

Signo de Blumberg

- Consiste en comprimir profundamente el abdomen y retirar la mano del examinador bruscamente con lo que se despierta dolor severo
- Rebote.

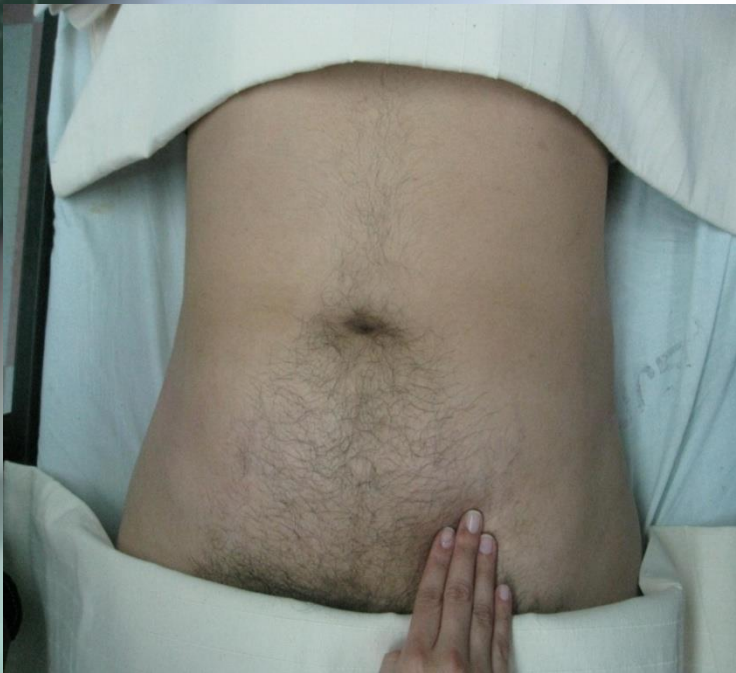

Signo de McBurney



- Es el punto de localización de la apéndice, ubicado en la unión de los dos tercios proximales y el distal de una línea imaginaria trazada entre el ombligo y la cresta antero superior.
- Si al efectuar la presión se le pide al paciente que eleve el MID extendido es la Maniobra de Hausmann-Meltzer.
- Gran especificidad para apendicitis

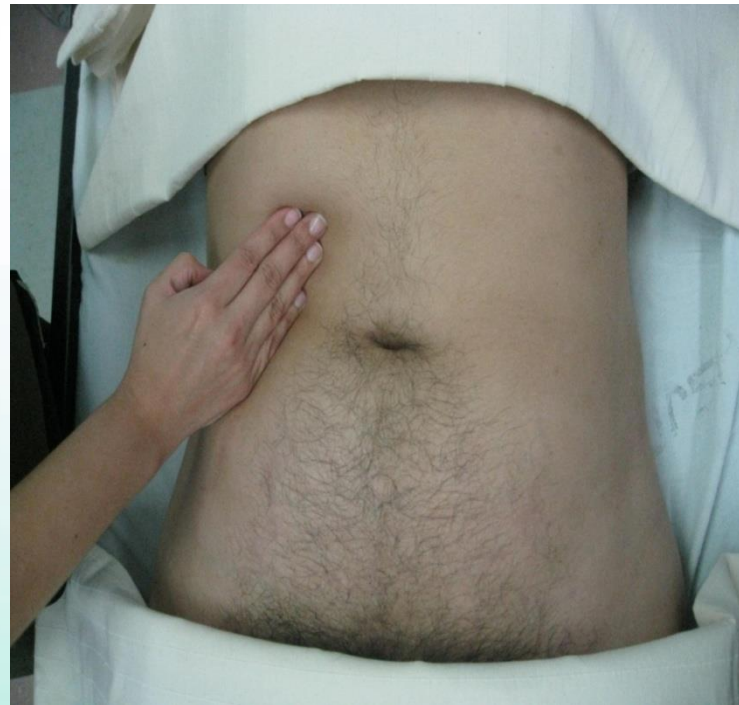Signo de Rovsing



- Produce dolor en la fosa iliaca derecha, por trasmisión retrograda del gas hacia la fosa iliaca derecha al comprimir FII

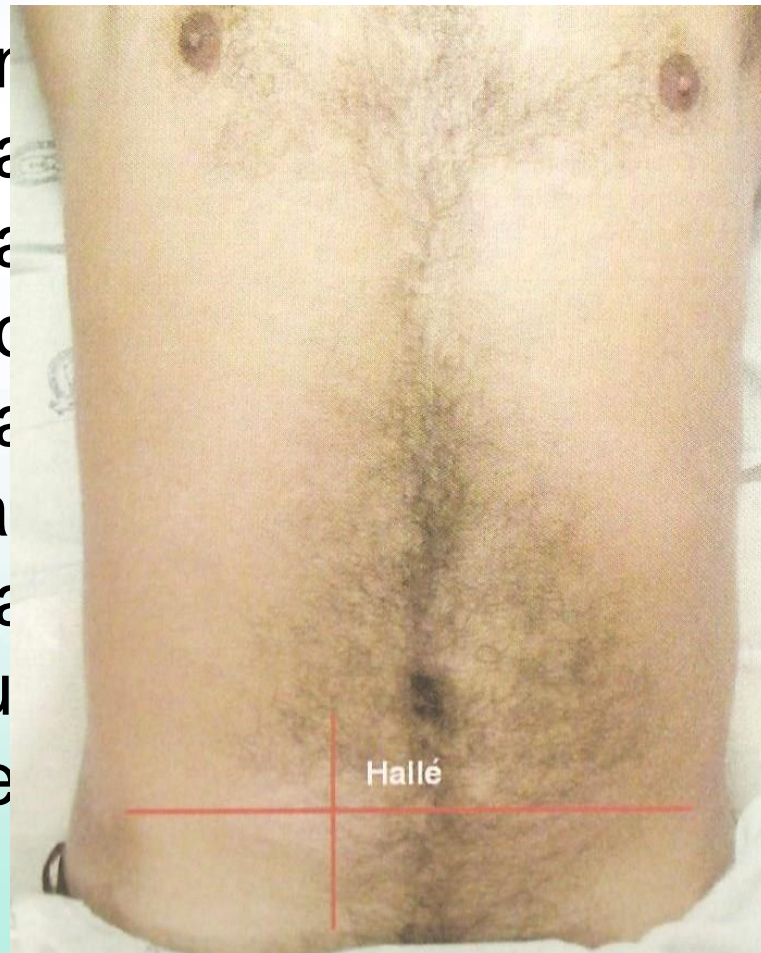
Signo de Murphy

- Consiste en palpar el hipocondrio derecho en el punto que une la línea medio-clavicular derecha con la línea que pasa por la undécima costilla en sentido horizontal en inspiración profunda, lo que por el dolor ocasiona la detención de la respiración.
- Si eso sucede, se considera positivo y es indicativo de inflamación de la vesícula biliar.



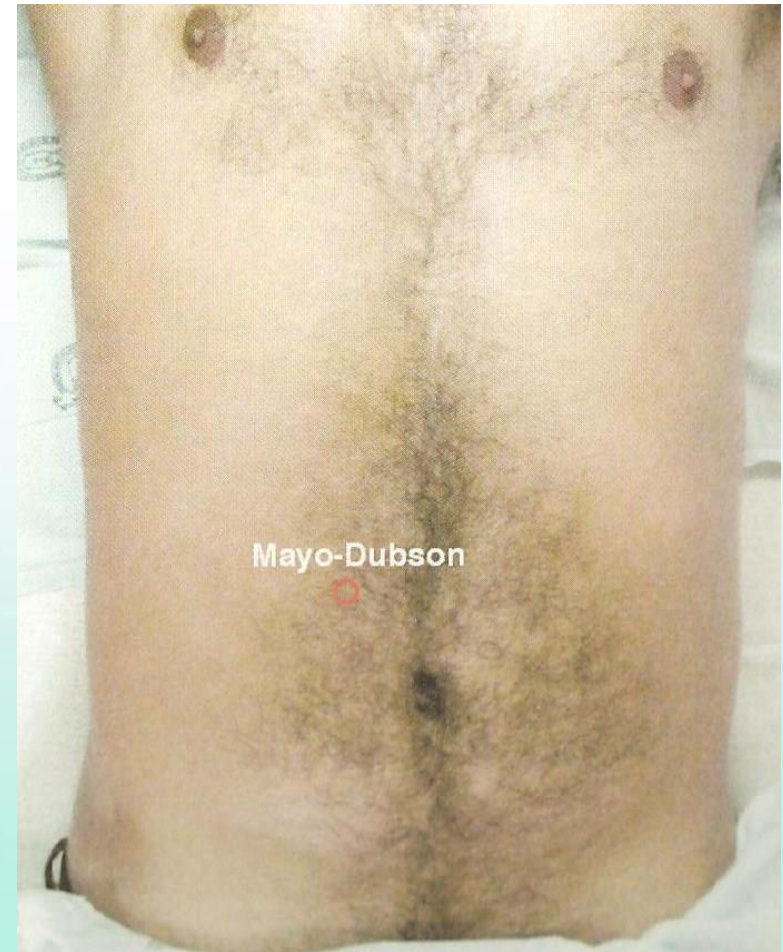
Punto de Hallé

- Punto de intersección de una línea horizontal que toca la espina iliaca anterior superior con una línea perpendicular trazada desde la espina del pubis. Aquí se puede palpar el uréter



Signo de Mayo-Dubson

- Punto inmediatamente por encima de y a la derecha del ombligo, hipersensible a la presión en las enfermedades del páncreas.



Signo de Psoas

- Dolor desencadenado al tratar de flexionar el muslo contra la resistencia de la pierna estirada o al movilizarla hacia atrás.

Signo del obturador

- La rotación interna pasiva de la cadera ocasiona dolor, si hay un proceso pelviano en contacto con el músculo obturador.

Examen Clínico

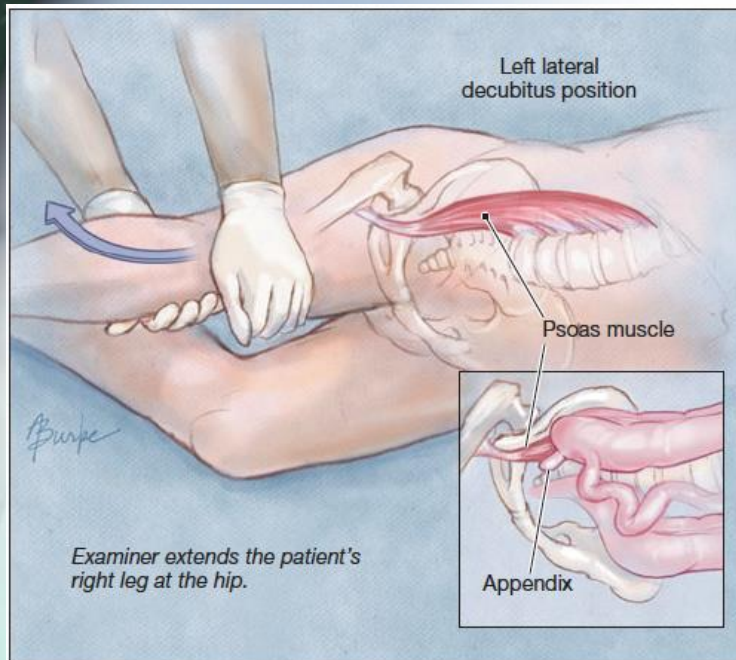


Figure 5-1 The Psoas Sign in Examination for Appendicitis

The sign can be elicited with 2 different patient positions. First, with the patient in the supine position, ask the patient to lift the right thigh against your hand placed just above the knee. With the patient in the left lateral decubitus position (as shown), extend the right leg at the hip. Increased pain with either maneuver is a positive sign and indicates irritation of the psoas muscle by an inflamed appendix.

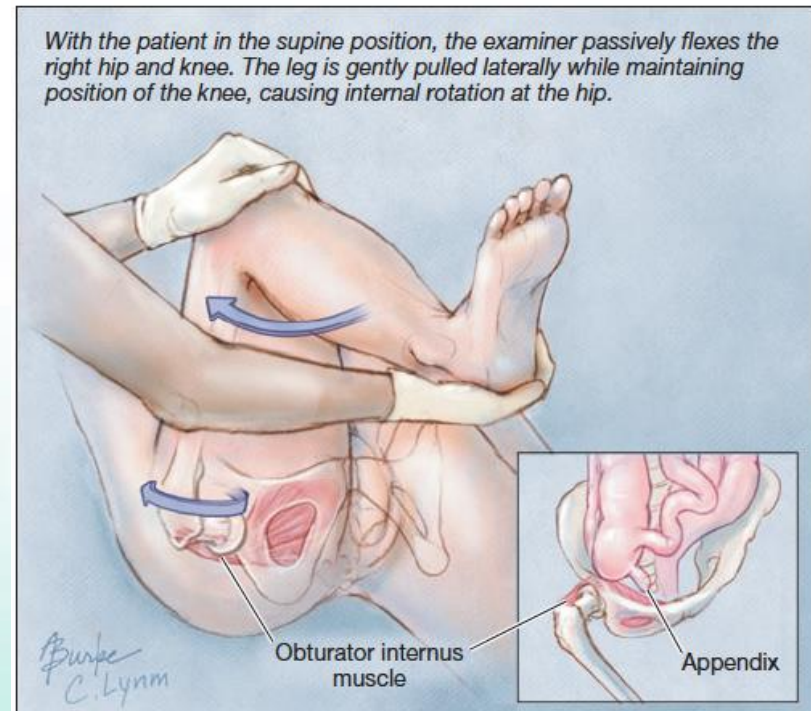


Figure 5-2 The Obturator Sign in Examination for Appendicitis

Elicit this sign by passively flexing the patient's right hip and knee and internally rotating the leg at the hip, stretching the obturator muscle. Resultant right-sided abdominal pain is a positive sign, indicating irritation of the obturator muscle.

Signo de Kehr

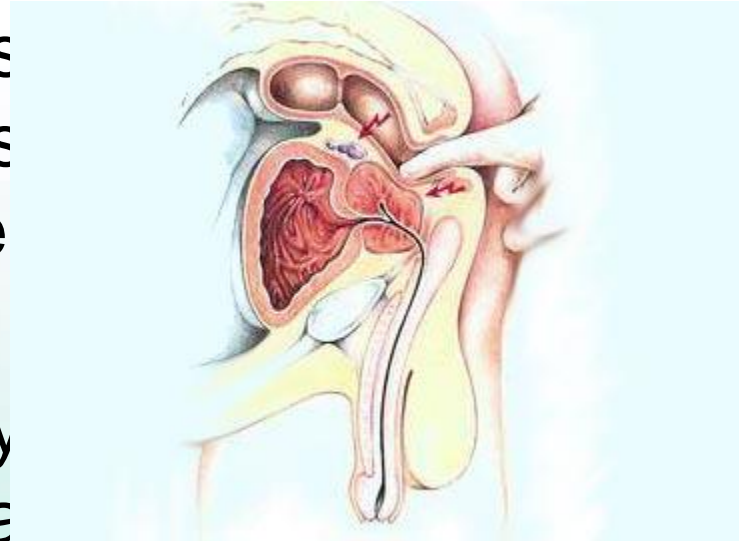
- Dolor referido al hombro izquierdo en caso de ruptura esplénica.
- También descrito para el dererecho en inflamación y hematoma

Otros Signos

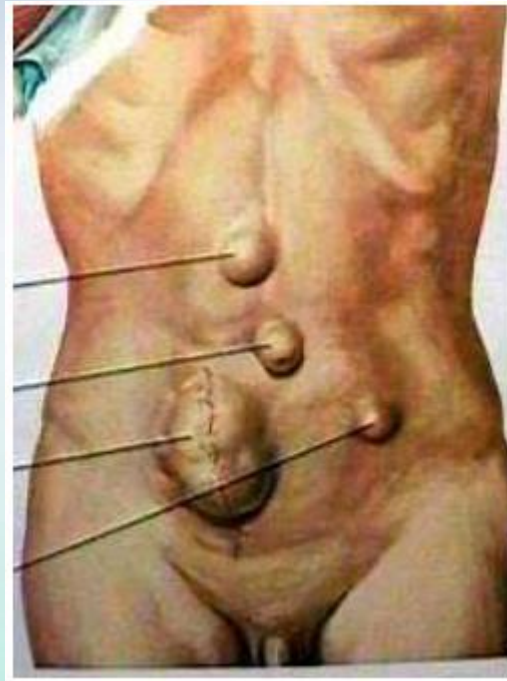- Signo de Dumphy
- Cabeza de Medusa
- Vesícula de Curvossier
- Signo de la hermana José

Tacto rectal y vaginal

- Nunca se debe olvidar
- Signos que dan pistas sobre enfermedades ginecológicas y de tracto digestivo.
- Apariencia color y consistencia de la materia fecal.



Palpación de los orificios hernarios



Hernia Epigástrica

Hernia umbilical

Hernia post-insicional o
post- quirurgica

Hernia de Spiegelhel

FISIOPATOLOGÍA DEL DOLOR ABDOMINAL

El dolor abdominal puede tener diferentes desencadenantes y vías de propagación.


TIPOS:

- ✓ Visceral
- ✓ Somático
- ✓ Referido.

Medición del dolor

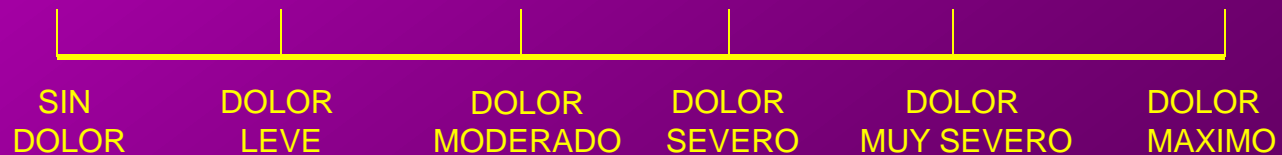
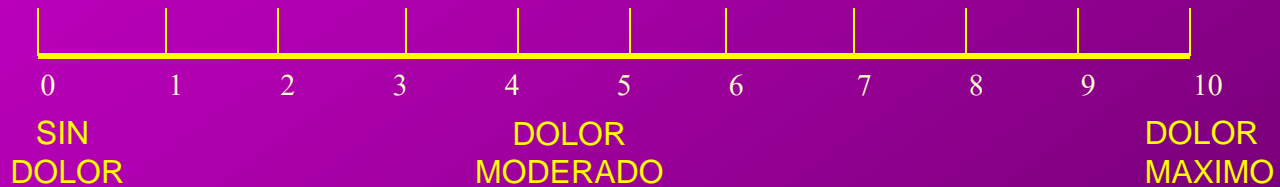SIN
DOLOR

DOLOR
MAXIMO



MEDICION DEL DOLOR

AUTOINFORMACION



Dolor visceral.

- ✓ Originado en *las vísceras y el peritoneo visceral*.
- ✓ Los estímulos dolorosos se transmiten por el sistema simpático hasta el ganglio raquídeo y de aquí al asta posterior medular por donde llegarán hasta el tálamo.
- ✓ Es un dolor de carácter sordo y de localización poco precisa.
- ✓ Se puede acompañar de sintomatología vagal.

Ej.: dolor periumbilical al comienzo de una apendicitis aguda.

Dolor somático o parietal:

- ✓ *Originado en las estructuras de la pared abdominal y el peritoneo parietal.*
- ✓ *Los estímulos se transmiten por los nervios periféricos correspondientes a los dermatomas, hasta el asta posterior medular.*

A este nivel:

- 1. Puede haber un reflejo autónomo a través de las vías eferentes simpáticas.*
- 2. Pueden transmitirse impulsos al asta anterior = componente motor (contractura muscular).*

- ✓ *Es un dolor agudo, intenso y bien localizado.*

Ej.: dolor en F.I.D. en la apendicitis.

Dolor referido.

- ✓ Se percibe en regiones anatómicas diferentes a la zona de estimulación.
- ✓ Se produce porque esta zona de estimulación comparte el segmento neuronal sensorial con el área dolorosa.

Ej.: dolor referido al hombro derecho en colecistitis aguda o absceso subfrénico.