J Pelvic Med Surg 2004; 10: 63- 70
Praca prezentowana 22 czerwca 2001 w Mediolanie w czasie XXIII Annual GREPA Meeting

Artykuł Oryginalny

NOWA BEZNAPIĘCIOWA TAŚMA T- SLING W LECZENIU WYSIŁKOWEGO NIETRZYMANIA MOCZU. PIERWSZE DOŚWIADCZENIA KLINICZNE.

ARNALDO F. TRABUCCO MD FACS*, JEFFREY BLITSTEIN MD†, RICHARD CHANG MD*

Department of Urology, Saint Vincent Catholic Medical Centers- Brooklyn and Queens, St Johns Queens Hospital Division, Elmhurst, NY, † Department of Urology, SUNY Downstate Medical School, Brooklyn, NY,

STRESZCZENIE

Celem pracy była ocena przydatności nowego sposobu leczenia wysiłkowego nietrzymania moczu (SUI) przy użyciu taśmy łonowo- pochwowej nowej konstrukcji- T-Sling. Taśma ta pełni rolę protezy niewydolnego więzadła cewkowo- miednicznego, odpowiedzialnego za prawidłowe trzymanie moczu. T- Sling został zaprojektowany, tak aby zmniejszyć ryzyko powikłań takich jak przewlekłe utrudnienie w odpływie moczu i erozje cewki moczowej, które występują po stosowaniu taśm całkowicie polipropylenowych. Jednocześnie zastosowano wygodny i mało inwazyjny sposób implantacji protezy.

Metoda: T-Sling zastosowano do leczenia 40 chorych z wysiłkowym nietrzymaniem moczu (SUI) na tle nadmiernej ruchomości cewki moczowej. T- Sling jest taśmą polipropylenową posiadającą część rozpuszczalną położoną w centralnej części protezy. Do implantacji zastosowano zmodyfikowaną metodę Stameya. Wyniki oceniono retrospektywnie. Okres obserwacji wynosił od 15-70 miesięcy, średnio 48,4 miesięcy.

Wyniki: U 39 (97,5%) chorych uzyskano pełne wyleczenie i ustąpienie objawów nietrzymania moczu. Nie zaobserwowano powikłań. Objawy parć naglących uległy zmniejszeniu u wszystkich chorych.

Wniosek: Wczesne wyniki wskazują, że operacja przy zastosowaniu nowej protezy- T-Sling jest w pełni bezpieczna, skuteczna, dobrze tolerowana przez chorych. Zabieg jest małoinwazyjny i prosty technicznie, możliwy do wykonania przy użyciu narzędzi dostępnych w każdym bloku operaycjnym, w czasie krótkotrwałego pobytu chorego w szpitalu.

Słowa kluczowe: incontinence, tension-free sling, , pubivaginal sling, polypropylene, T Sling, stress urinary incontinence, nietrzymanie moczu, taśma, beznapięciowa taśma, taśma łonowo-pochwowa, polipropylen, wysiłkowe nietrzymanie moczu.

WSTĘP

Ciągle trwają poszukiwania optymalnej metody leczenia wysiłkowego nietrzymania moczu (SUI). Wyniki odległe obecnie stosowanych metod operacyjnych polegających na stosowaniu taśm łonowo- pochwowych rozczarowują ze względu na obecność nawrotów w wyniku nadmiernej ruchomości cewki lub z powodu powikłań- uszkodzenia cewki i powstania przeszkody w odpływie moczu [1]. Taśma łonowo-pochwowa jest uznaną metodą leczenia wysiłkowego nietrzymania moczu typu 2 oraz typu 3 (niewydolność zwieracza wewnętrznego cewki, ISD) [2]. Ostatnio stosuje się taśmy we wszystkich typach nietrzymania moczu, również tych przebiegających z nadmierną ruchomością cewki- typu 1 i 2 [3]. Osłabienie więzadła cewkowo- miednicznego (UPL)- (wewnątrzszyjkowa i okołocewkowa powięź), które przyczepia się do łuków ścięgnistych oraz cewki moczowej, jest główną przyczyną nadmiernej ruchomości cewki moczowej i wysiłkowego nietrzymania moczu. Osłabienie to powoduje obniżenie narządów miednicy mniejszej i sytuację podobną do tej występującej w przepuklinach brzusznych, gdzie narządy jamy ciała przemieszczają się na skutek osłabienia powięzi ograniczającej naturalną przestrzeń anatomiczną. Próby wzmocnienia więzadła cewkowo- miednicznego przy użyciu tkanek naturalnych i materiałów syntetycznych ciągle nie są w pełni skuteczne [2,4,5,6,7]. Trwają więc poszukiwania metody operacyjnej, w wyniku której więzadło cewkowo-miedniczne zostanie odtworzone lub skutecznie zastąpione, co pozwoli ograniczyć nadmierną ruchomość cewki i wyleczyć objawy wysiłkowego nietrzymania moczu.

Powikłania związane ze stosowaniem taśm syntetycznych unoszących cewkę moczową są powszechnie znane: zwężenie cewki i zatrzymanie moczu, uszkodzenie cewki, przetoki, migracja siatki, zakażenie, uszkodzenie nerwów [8,9].

T- Sling dzięki swojej oryginalnej konstrukcji może wyeliminować ryzyko powikłań występujących po stosowaniu innych taśm. Jego mechanizm działania polega na odtworzeniu stosunków anatomicznych między cewką moczową, szyją pęcherza i więzadłem cewko- miednicznym, bez narażania chorego na powikłania wynikające z bezpośredniego kontaktu siatki syntetycznej i cewki moczowej.

MATERIAŁ I METODA

Całkowicie beznapięciowa taśma łonowo- pochwowa T-Sling jest protezą niewydolnego więzadła cewko- miednicznego. Zbudowana jest z dwóch różnych materiałów. Jej boczne części to monofilamentowa siatka polipropylenowa. . Środkową część o szerokości 1cm tworzy szew monofilamentowy, polidioxanowy (PDO), rozpuszczalny, który wpleciony w brzegi części bocznych łączy je w jedną taśmę. Długość implantowanego T- Slingu określał operator w czasie zabiegu operacyjnego mierząc śródoperacyjnie odległość między

łukami ścięgnistymi chorej i odpowiednio docinając boczne brzegi protezy (rys 1). T-Sling posiada certyfikaty dopuszczenia FDA w USA, jak i CE w krajach Unii Europejskiej.

BADANIE CHORYCH

Retrospektywnie oceniono 40 kobiet, które wzięły udział w badaniu. Wszystkie chore zostały poinformowane przed operacją o zagrożeniach i możliwych powikłaniach, włącznie z możliwością nawrotu. Wszystkie wyraziły zgodę na udział w badaniu (Tabela 1).

Do zabiegu operacyjnego zakwalifikowano chore, u których na podstawie wywiadu, badania przedmiotowego i testu cotton swab (testu z wymazówką) rozpoznano wysiłkowe nietrzymanie moczu typu 1 lub 2. U chorych z SUI typu 3 (z niewydolnością zwieracza wewnętrznego- ISD) nie wykonywano tego testu. Nie u wszystkich chorych określono ciśnienie w czasie próby Valsalvy, przy którym dochodzi do mikcji, stąd wyników tych nie analizowano. Wszystkie chore wypełniły kwestionariusz dotyczący oddawania moczu, kartę 24 godzinnej obserwacji mikcji, test podpaskowy (pad test). Dokonano też pomiarów objętości zalegającej moczu po mikcji w pęcherzu przed i po zabiegu operacyjnym.

Przed operacją wykonano także badanie ogólne moczu, test Marshalla, badanie urodynamiczne, cystoskopię, IVP i vaginoskopię w celu wykluczenia innych patologii. Oceny przedoperacyjnej i pooperacyjnej chorych dokonano na podstawie testu podpaskowego, karty obserwacji mikcji i obiektywnego badania fizykalnego.

Do oceny wyników po operacji użyto standardowego kwestionariusza- Modified Urogenital Distress Inventory Form (patrz załącznik) [10]. Objawy parć naglących oraz częstomocz (IVSX) rozpoznawano na podstawie wywiadu oraz karty 24 godzinnej obserwacji mikcji. W okresie pooperacyjnym badania kontrolne wykonano 1 tydzień, 1 miesiąc, 3 miesiące, 6 miesięcy oraz raz w roku po operacji. Wyleczenie zdefiniowano jako nieobecność niekontrolowanego wycieku moczu w wyniku wzrostu ciśnienia w jamie brzusznej lub parć naglących stwierdzoną obiektywnie na podstawie karty obserwacji mikcji, testu podpaskowego oraz na podstawie subiektywnego odczucia chorej, że jest wyleczona. Niepowodzenie leczenia określono na podstawie obecności niekontrolowanych mikcji w badaniach obiektywnych przy jednoczesnym poczuciu przez chorą, że zabieg był nieskuteczny. Polepszeniem stanu chorej określono stan, w którym nie osiągnięto pełnego wyleczenia, lecz częściowe ustapienie objawów,

Tabela 1. Dane chorych operowanych z użyciem protezy T- Sling.

Liczba chorych z wysiłkowym nietrzymaniem moczu (SUI)	40
Średni czas występowania objawów choroby przed operacją	6,2 (1-15) lat
Średni wiek operowanych (35-78lat)	59,2 lat
Liczba chorych z parciami naglącymi i częstomoczem	12 (30%)
Liczba chorych z atrophic vaginitis	12 (30%)
Liczba chorych po brzusznym wycięciu macicy i przydatkami	5 (12,5%)
Liczba chorych po brzusznym wycięciu macicy	5 (12,5%)
Liczba chorych po przezpochwowym wycięciu macicy	12 (30%)
Liczba chorych po porodach – drogą naturalną (35), cięciem cesarskim (4)	39 (97,5%)
Liczba chorych u których w rodzinie występowało wysiłkowe nietrzymanie moczu	21 (52,5%)
Liczba chorych operowanych wcześniej z powodu wysiłkowego nietrzymania moczu (Kelly 16, Vesica 1, Gittes 2, Pereyra 1, Stamey 2)	22 (56%)
Liczba chorych po menopauzie	19 (47,5%)
Liczba chorych z wypadaniem macicy	2 (5%)
Liczba chorych z cystocele (stopień I-5, II- 10, III- 14, IV- 3)	32 (80%)
Liczba chorych z enterocele	8 (20%)

TECHNIKA OPERACYJNA

Operacja polega na implantacji zmodyfikowaną metodą Stamey'a taśmy łonowo- pochwowej T-Sling, składającej się z dwóch pasków siatki polipropylenowej połączonych szwem rozpuszczalnym polidiaxonowym. Cięciem 3-4 centymetrowym, podłużnym przecina się błonę śluzową pochwy na wysokości szyi pęcherza. Preparując na ostro dochodzi się do dolnej powierzchni cewki moczowej i bocznie do ściany miednicy mniejszej. Następnie na tępo, palcem preparuje się w warstwie pod powięzią wewnątrzmiedniczną, badając stopień uszkodzenia więzadła cewkowo- miednicznego. W przypadku, gdy jednocześnie występuje przepuklina pęcherza (cystocele), zabieg naprawczy przepukliny wykonywany jest w pierwszej kolejności. O ostatecznej wielkość T-Slingu decyduje operator w czasie zabiegu docinając protezę tak, aby ułożona bez napięcia była większa o 2 cm od odległości między łukami ścięgnistymi chorej. Po wykonaniu nowego, 1-2 cm cięcia skórnego w podbrzuszu, w okolicy nadłonowej, należy na ostro preparować tkankę tłuszczowo- włóknistą na wysokości połączenia kresy białej i kości łonowej, aż do głębokości przedniej powierzchni powięzi mięśnia prostego brzucha. Używając igły do injekcji podoponowych należy wstrzyknąć 100ml sterylnej soli fizjologicznej do przestrzeni Retziusa, aby rozpreparować przestrzeń między pęcherzem moczowym a kością łonową. Następnie igłę Stamey'a przeprowadza się przez przednią blaszkę powięzi mięśnia prostego brzucha, przez przestrzeń za kością łonową i kierując igłę przyśrodkowo do łuku ścięgnistego przechodzi się przez cięcie w pochwie. Po wypełnieniu pęcherza płynem wykonuje się kontrolną cystoskopię sprawdzając czy igła nie przechodzi przez światło pęcherza.

W następnej kolejności po przeprowadzeniu szwu pojedynczego nierozpuszczlanego, monofilamentowego (rozmiar 0- Novafil lub Prolen) przez jeden z brzegów siatki polipropylenowej, przeciąga się go przez oko wychodzącej przez ranę w pochwie igły Stameya. Igłę razem ze szwem przeciąga się przez tkanki przestrzeni załonowej, a następnie ten sam manewr powtarza się ze szwem przekładanym przez przeciwległy brzeg siatki i powtarza cystoskopię. Cystoskopię można wykonywać jednorazowo, jęsli dysponuje się 2 igłami i gdy są one jednocześnie przeprowadzone przez przestrzeń załonową, jeszcze przed przełożeniem szwów. Po przeciągnięciu obu szwów pociąga się je ku górze nad powłokami brzusznymi układając jednocześnie protezę w odpowiednim miejscu w ranie krocza. Środkowa część T-Slingu powinna leżeć płasko pod cewką moczową, a części boczne pod niewydolnym więzadłem cewkowo- miednicznym. Wyprowadzając szwy razem z igłą przez wspólny kanał unika się ryzyka uciśnięcia nerwów.

Pod koniec operacji szwy utrzymujące T – Sling przeprowadza się przez oka małego kawałka siatki polipropylenowej (1cm),. który układa się płasko w ranie, na kresie białej. Ten fragment siatki wycina się z pozostałych resztek protezy po jej modelowaniu. Wymiary protezy są zawsze większe niż wymiary przestrzeni anatomicznej, w której jest układana, co umożliwia odpowiednie śródoperacyjne dopasowanie siatkiJeszcze przed zawiązaniem szwów od protezy błonę śluzową pochwy zamyka się szwem ciągłym 2-0, wchłanialnym uprzednio wycinając nadmiar śluzówki wynikający z cystocele. Następnie, jeśli w czasie zabiegu stosowane jest znieczulenie zewnątrz- lub podoponowe, należy wykonać próbę Valsalvy w celu oceny trzymania moczu. W tym momencie operator wiążąc szwy decyduje, jakie powinno być ich optymalne (minimalne) napięcie, aby uzyskać pełne trzymanie moczu .

W przypadku znieczulenia ogólnego, szwy są zawiązywane pod minimalnym napięciem po włożeniu wymazówki do cewki moczowej i uzyskaniu kąta 15 stopni odchylenia w kierunku pionowym.

Cięcie skórne zamykane jest szwem 4-0 wchłanialnym, śródskórnym oraz przylepcem skórnym.

Pochwa jest tamponowana gazikiem z antyseptykiem na 12 godzin, cewnik Foleya pozostaje w pęcherzu moczowym przez od 3 do 7 dni.

Tabela 2. Ocena chorych po implantacji taśmy T- Sling.

Ilość chorych, u których zoperowano również cystocele	26 (65%)
Ilość chorych, u których zoperowano również enterocele	8 (20%)
Ilość chorych, u których wykonano przezpochwowe wycięcie macicy	2 (5%)
Powikłania śród lub pooperacyjne	0
Średni czas pobytu w szpitalu (20-48 godzin)	24 h
Średni czasu obserwacji po zabiegu operacyjnym (15- 70 miesięcy)	48,2 miesiąca
Ilość chorych zadowolona z wykonanego zabiegu	40 (100%)
Ilość chorych wyleczonych (100% dry)	39 (97,5%)
Ilość chorych z częściową poprawą (not 100% dry)	1 (2,5%)
Ilość chorych, u których po zabiegu utrzymują się objawy parć naglących	2 (5%)
Ilość chorych, u których wykonano zabieg w znieczuleniu dooponowym	38 (95%)
Ilość chorych, u których wykonano zabieg w znieczuleniu ogólnym	2 (5%)
Ilość chorych, u których ból operacyjny utrzymywał się w 7 dniu po operacji	0
Ilość chorych, u których po zabiegu pajawiły się po raz pierwszy objawy parć naglących	0

WYNIKI

Wszystkie wyrażenia i terminy stosowane w badaniu są zgodne z nazewnictwem zalecanym przez International Continence Society [12]. W okresie obserwacji od 15- 70 miesięcy pełne wyleczenie wysiłkowego nietrzymania moczu uzyskano u 39 (97,5%) chorych. U pozostałej, jednej chorej (2,5%) z zaawansowanym atroficznym zapaleniem pochwy uzyskano znaczną poprawę w okresie obserwacji 15 miesięcy. Chora ta wymaga zredukowała ilość stosowanych podkładów z 22 do jednego na dobę i obecnie stosuje jedynie miejscowo krem estrogenowy. U 10 z 12 (83%) chorych objawyi parć naglących (IVSX) ustąpiły w ciągu 1- 8 miesięcy. U jednej chorej nąstąpiła czasowa poprawa przed wystąpieniem cukrzycy typu II. Wszystkie te chore (100%) obserwowano w czasie 59 miesięcy i 92,5% tych chorych w czasie 70 miesięcy po operacji. Średni czas wykonania zabiegu wynosił 30min. W przypadku współistnienia cystocele mierzono jedynie czas implantacji T- Slingu, już po zaopatrzeniu cystocele. Śródoperacyjną utratę krwi oceniono na 200- 400ml. U 38 (95%) chorych stosowano znieczulenie oponowe, jedynie u jednej chorej wykonano znieczulenie ogólne ze względu na konieczność równoczesnej przezpochwowej hysterectomii. Wszystkie chore zbadano ambulatoryjnie 1 tydzień, 1 miesiąc, 3 miesiące 6 miesięcy oraz jeden raz w roku po zabiegu operacyjnym.. Określono objętość zalegającą moczu po mikcji, poziom bólu, przeanalizowano kartę 24 godzinnej obserwacji mikcji, pad test, wykonano badanie fizykalne. W 2003 roku w celu uzyskania aktualnych danych dodatkowo rozesłano listownie ankiety. Czas obserwacji wynosił średnio 49,4 miesiąca, od 15 do 70 miesięcy po operacji Wszystkie chore odzyskały kontrolę mikcji, nie wystąpiły nowe przypadki parć naglących. Częściowe zatrzymanie moczu wystąpiło jedynie u chorej, u której wykonano jednoczesną hysterectomię. Zaleganie moczu wynosiło 300ml, lecz przed zabiegiem objętość zalegająca wynosiła 900ml. Objawy zatrzymania moczu ustąpiły, gdy zastosowano cewnik Foleya przez 2 tygodnie. Przeciętny czas hospitalizacji wynosił 12-24 godziny. Żadna z chorych nie skarżyła się na dolegliwości bólowe w czasie wizyty kontrolnej 7 dnia po operacji, ani w okresie późniejszym. Wszystkie chore podkreśliły, że ich jakość życia po zabiegu nieporównywanie się polepszyła.

DYSKUSJA

Wysłkowe nietrzymanie moczu powstaje w wyniku zmian anatomicznych prowadzących do obniżeniem dna miednicy. Obniżenie to wynika z defektu tkanki łącznej, a leczenie polegające na wykorzystaniu tej samej tkanki jako struktury naprawczej musi być skazane na niepowodzenie. W etiologii wysiłkowego tego schorzenia wiele prac wskazuje na podłoże genetyczne. Zwiększona aktywność kolagenazy i elastazy, zwiększona synteza kolagenu typu 3 i zaburzenie funkcji fibroblastów mogą decydować o obniżeniu właściwości podtrzymujących tkanki łącznej tworzącej powięź dna miednicy [13,14]. Z tego względu próbuje się stosować allogeniczne, ksenogeniczne jak i syntetyczne materiały, które mogłyby skuteczne wzmocnić powięź dna miednicy, nie zwiększając jednocześnie odsetka powikłań.

Materiały syntetyczne, w odróżnieniu od naturalnych, są łatwe do przechowywania, dostępne i nie wymagają dodatkowego zabiegu związanego z ich pobraniem (autograft).

Jednak poszukiwania idealnego materiału, który zastąpiłby niewydolną powięź nadal trwają. Powinien to być materiał nieuczulający. Powinien on tworzyć ramę, która przerastając naturalną tkanką łączną stanowić będzie nową silną, stabilną powięź zapobiegającą nawrotowi choroby [15]. Wiele syntetycznych materiałów nie sprawdziło się klinicznie. Główne problemy z nimi związane to stopniowa fragmentacja materiału, jego odrzucanie przez organizm, tworzenie przetok, szybka utrata zdolności do podtrzymywania tkankowego, kurczenie się, stymulowanie infekcji.

Polipropylen jest od wielu lat powszechnie stosowanym materiałem w chirurgii przepuklin brzusznych. Implantowane siatki polipropylenowe dobrze przerastają tkanką łaczną i niepodtrzymują rozwoju bakterii. Wieloletnie obserwacje ogromnej liczby chorych potwierdziły skuteczność i zasadność ich stosowania. Również w leczeniu wysiłkowego nietrzymania moczu, gdzie etiologia jest podobna do etiologii przepuklin brzusznych, polipropylen może być skutecznie stosowany [16]. Może on jednak powodować groźne powikłania, jeśli zostanie niewłaściwie użyty.

Trzeba być świadomym, że implantowany polipropylen stymuluje odczyn wytwórczy ze strony fibroblastów, płaska siatka polipropylenowa może kurczyć się z czasem o 20-30% w ciągu roku po implantacji [17,18], korki z tej siatki mogą kurczyć się nawet do 75-80% swojej objętości [19,20]. Stopień kurczliwości siatki zależy od rodzaju splotu, wielkości oczek i ich gęstości.

Siatka polipropylenowa nie jest przyczyną samą w sobie odpowiedzialną za powikłania i nawroty po jej stosowaniu. To, w jaki sposób, gdzie i dlaczego zostanie ułożona decyduje o tym, czy dojdzie do powstania powikłań. Generalnie siatka polipropylenowa nie powinna być układana w bezpośrednim kontakcie z narządami trzewnymi, również z pęcherzem moczowym i cewką. Powinna zostać ułożona płasko w przestrzeni międzypowięziowej, gdzie odczyn wytwórczy jest pożądany i wzmacnia osłabioną powieź. Jakiekolwiek napięcie na powierzchni siatki lub jej przesuwanie się upośledza wrastanie tkanki łącznej i wgajanie się siatki. Próbuje się stosować taśmy całkowicie polipropylenowe, lecz nie rozwiązane zostały problemy związane z ich kurczeniem się, uciskiem na cewkę moczową i tworzeniem erozji [21,22,23]. Gdy siatka polipropylenowa implantowana jest w postaci ciągłej taśmy pod cewką moczową, przy każdorazowym wzroście ciśnienia śródbrzusznego, ciśnienie to przenosi się na nierozciągliwą taśmę, a ta uciska leżącą nad nią cewkę moczową. Taśma ta jest sztywna i nie ma żadnej możliwości adaptacji. Z czasem kurcząca się siatka w kształcie pętli z coraz większą siłą uciska na cewkę moczową i leżące wokół niej tkanki. Ten mechanizm powstawania przeszkody w odpływie moczu i erozji cewki związany z implantacją taśmy bezpośrednio pod cewką moczową znany jest i opisywany od dawna [24]. Tak założona siatka może penetrować do cewki lub pęcherza moczowego [25]. Szczególne narażene są chore otyłe i poddawane dializie otrzewnowej. Powikłanie to wymaga ponownej operacji polegającej na rozcięciu taśmy w odcinku podcewkowym (uretrolysis) [26].

T- sling składający się z taśmy polipropylenowej rozdzielonej w okolicy podcewkowej częścią rozpuszczalną rozwiązuje główne problemy związane z innymi taśmami. Po wchłonięciu się części rozpuszczalnej, boczne, polipropylenowe części taśmy nie są już połączone bezpośrednio ze sobą, lecz są zrośnięte z powięzią utrzymując ją w dalszym ciągu we właściwym położeniu. Znika więc problem zwiększającego się napięcia taśmy na skutek kurczenia się jej oraz działania tłoczni brzusznej [27,28]. T- Sling zapewnia więc całkowicie beznapięciowe podwieszenie powięzi utrzymując cewkę w skorygowanym położeniu. Nie ma zagrożenia ucisku na cewkę moczową, upośledzenia w odpływie moczu, powstawania erozji, zaburzeń w mikrokrążeniu krwi w tej okolicy. T-Sling zbudowany z dwóch różnych materiałów w sposób właściwy wykorzystuje właściwości każdego z nich. Polidioxan części środkowej przez 100 dni utrzymuje integralność taśmy i zapewnia jej właściwe ułożenie i napięcie. Po tym okresie rozpuszcza się, a części boczne polipropylenowe, które trwale zrosły się z powięzią okołocewkową wzmacniają i utrzymują ją oraz leżącą na niej cewkę moczową we właściwym położeniu. W ten sposób naprawiona zostaje główna przyczyna schorzenia, niewydolne więzadło cewko- miedniczne (UPL). Dodatkowo polipropylenowa siatka dzięki swojej budowie i makroporom nie stymuluje rozwoju bakterii. Jedno miejsce wkłucia i wyprowadzenia szwów mocujących w okolicy nadłonowej zmniejsza ryzyko uciśnięcia nerwów i dolegliwości bólowych w okresie pooperacyjnym.

WNIOSKI

W artykule przedstawiono pierwsze doświadczenia kliniczne z nową taśmą łonową- pochwową T- Sling. Zbudowana jest ona z dwóch różnych materiałów, części środkowej rozpuszczalnej i polipropylenowych, nierozpuszczalnych części bocznych. Budowa taka usuwa ryzyko powikłań takich jak utrudnienie w odpływie moczu czy erozja cewki moczowej typowych dla innych taśm. Sposób implantacji jest prosty, łatwy do nauki. Zabieg jest małoinwazyjny i wymaga tylko krótkotrwałej hospitalizacji. Stosowanie T- Slingu u chorych w stopniu 3 SUI (ISD) wymaga dalszych badań na odpowiednio dobranej grupie chorych.

Wyniki leczenia wysiłkowego nietrzymania moczu u 40 chorych w okresie obserwacji do 70 miesięcy są bardzo zachęcające. Prospektywne badania porównawnawcze na dużej grupie chorych pozwolą w pełni potwierdzić wartość metody.

PIŚMIENNICTWO

1. Clemens JQ, Stern JA, Bushman WA, Schaeffer AJ. : Long – Term Results of the Stamey Bladder Neck Suspension: Direct Comparison with the Marshall-Marchetti-Krantz Procedure, J. Urology, 1998, 160: 372–376.
2. Blaivas JG, Jacobs BZ. : Pubovaginal fascial sling for the treatment of complicated stress urinary incontinence. J. Urology. 1991, 145: 1214-1218.
3. Chaikin DC, Rosenthal J, Blaivas JG: Pubovaginal fascial sling for all types of stress incontinence: long-term analysis. J. Urology. 1998, 160: 1312-1316.
4. Cross, C. A., Cespedes, D. D. and McGuire, E. J.: Our experience with pubovaginal slings in patients with stress urinary incontinence. J.Urology. 1998, 159: 1195.
5. Zaragoza, M. R.: Expanded indications for the pubovaginal sling: treatment of type 2 or 3 stress incontinence. J. Urology 1996, 156: 1620.
6. Tebyani, N., Patel, H., Yamaguchi, R., Aboseif, S. R.: Per-cutaneous Needle Bladder Neck Suspension for the Treatment of Stress Urinary Incontinence in Women: Long-Term Results J. Urology. 2000, 163: 1510-1512.
7. Kuo, H.C.: Comparison Of Video Urodynamic Results After The Pubovaginal Sling Procedure Using Rectus Fascia And Polypropylene Mesh For Stress Urinary Incontinence, J. Urology. 200, 165: 163-168.
8. Kobashi KC, Dmochowski R, Mee SL, Mostwin J, Nitti VW, Zim-mern PE, Leach GE: Erosion of woven polyester pubovaginal sling. J. Urology. 1999, 162 (6): 2070-2.
9. Kuuva, N, Nilsson, C-G., A nationwide analysis of complications associated with the tension-free vaginal tape (TVT) procedure. Neurourol Urodyn. 2000, 19: 394.
10. Uebersax, JS, Wyman JF, Shumaker S.A. et al: Short forms to assess life quality and symptom distress for urinary incontinence in women: the Incontinence Impact Questionnaire and the Urogenital Distress Inventory. Neurourol Urodyn. 1995, 14: 131.
11. Leach GE, Dmochowski RR., Appell RA. Et al.: Female stress urinary incontinence clinical guidelines panel summary report on surgical management of female stress incontinence. J. Urology. 1997, 158: 875-880.
12. Abrams P, Blaivas JG, Stanton SL. et al: The Standardization of terminology of lower urinary tract function. The International Continence Society Committee on Standardisation of Terminology. Scand J. Urol Nephrol. 1988, suppl., 114: 5.
13. Hom D, Desautel MG., Lumerman JH, Feraren RE, Badlani GH: Pubovaginal sling using polypropylene mesh and vesica bone anchors. Urology. 1998, 51(5): 708-713.
14. Klinge U, Zheng H, Si SY, Bhardwaj R., Klosterhalfen B., Schumpelik.V: Altered collagen synthesis in transversalis of patients with inguinal hernia. Hernia 1999, (4): 181-187.
15. Berliner DS, (1989) Biomaterials in Hernia Repair in: Nyhus LM, Condon RE, Hernia 3rd Edition Philadelphia, J.B.Lipcott Co.: 543.
16. Kuo,H.C. Anatomical And Functional Results Of Pubovaginal Sling Procedure Using Polypropylene Mesh For The Treatment Of Stress Urinary Incontinence, J. Urology, 2001, 166: 152-157.
17. Amid, PK: Classification of biomaterials and their related complica-tions in abdominal wall hernia surgery. Hernia 1997, 1: 15-21.
18. Klinge U, Klosterhalfen B, Muller M, Ottinger AP, Schumpelick V.: Shrinking of polypropylene mesh in vivo: an experimental study in dogs. Eur. J. Surg 1998, 164(12): 965-9,.
19. Schumpelick V, Arlt G, Schlachetzki A, Klosterhalfen B.: Chronic inguinal pain after transperitoneal mesh implantation. Case report of net shrinkage, Chirurg 1997, 68 (12): 1297-300.
20. Klinge U, Conze J, Klosterhalfen B, Limberg W, Obolenski B, Ot-tinger AP, Schumpelick V: Changes in abdominal wall mechanics after mesh implantation. Experimental changes in mesh stability, Langenbecks Arch Chir. 1996, 381(6): 323-32.
21. Ulmsten U, Falconer C, Johnson P, Jomaa M, Lanner L, Nilsson CG, Olsson I: A multicenter study of tension-free vaginal tape (TVT) for surgical treatment of stress urinary incontinence. Int. Urogynecol J. Pelvic Floor Dysfunct 1998, 9(4): 210-3.
22. Romanzi L.J., Blaivas J.G.: Protracted Urinary Retention Neces-sitating Urethrolysis following tension-Free Vaginal Tape Surgery. J.Urology 1998, 164: 2022-2023.
23. Comiter CV, Vasavada SP, Kavaler E, Carbone JM, Raz S: The sur-gical treatment of female SUI: Making an intelligent choice. Contemporary Urology. 2000, 4: 62-87.
24. Morgan JE, Farrow GA, Stewart FE: The Marlex sling operation for the treatment of recurrent stress urinary incontinence: a 16 year review. Am J. Obst. Gyn. 1985, 15; 151 (2): 224-6.
25. McGuire EJ, O'Connell HE. (1998) Pubovaginal slings. In: Walsh PC, Retik AB, Vaughan ED, et al, Eds. Campbell's Urology. 7th ed. Philadelphia, Pa: WB Saunders, pp 1106.
26. Sweat SD, Itano, NB, Clemens, JQ, Bushman, W, Gruenenfelder, J; McGuire, EJ, Lightner, DJ: Polypropylene Mesh Tape for Stress Urinary Incontinence: Complications of Urethral Erosion and Outlet Obstruction, J. Urology. 2002, 168: 144-146.
27. Choe, J.M.: Tension-Free Vaginal Tape: Is It Truly Tension-Free? J. Urology. 2001, 166: 1003.
28. Haferkamp A., Steiner G., Müller S. C., Schumacher S. , Urethral Erosion of Tension-Free Vaginal Tape, J. Urology, 2002, 167: 250.

ZAŁĄCZNIK [11]

Modified Urogenital Distress Inventory Form.

Formularz ten został użyty do oceny jakości życia ("Quality of life")

Czy doświadczała Pani, jeśli tak to jak bardzo było to uciążliwe?

1. Częste oddawanie moczu?
2. Nietrzymanie moczu połączone z nagłym parciem?
3. Nietrzymanie moczu związane z kaszlem lub kichnięciem?
4. Jeśli tak, to ile moczu wypłynęło, lub ile podpasek musiała Pani zmienić?
5. Czy zdarza się, że mocz wypływa bezwiednie po kroplach?
6. Czy ma Pani uczycie, że pęcherz po oddaniu moczu nie jest pusty?
7. Czy występują u Pani bóle lub dyskomfort w podbrzuszu lub okolicy zewnętrznych narządów płciowych?
8. Czy jest Pani zadowolona z wyniku operacji?
9. Czy pojawiły się u Pani jakieś objawy, które nie występowały przed operacją?
   Jeśli tak, to proszę je opisać.
10. Czy są jakieś objawy, które w dalszym ciągu upośledzają Pani życie w okresie po operacji?
11. Jeśli miałaby pani określić wynik zabiegu w skali od 1- 10 (gdzie 10-to ocena najlepsza) na ile by Pani go oceniła?
12. Jakim terminem określiłaby Pani wpływ zabiegu na Pani jakość życia?
13. Gdyby była taka konieczność, czy poddałaby się Pani takiemu zabiegowi jeszcze raz?
14. Jeśli jest Pani aktywna seksualnie, jaki wpływ miała operacja na Pani życie seksualne?

ILUSTRACJE

Rys 1. T-Sling zbudowany jest z dwóch różnych materiałów. Jej boczne części to monofilamentowa siatka polipropylenowa. Środkową część o szerokości 1cm tworzy szew monofilamentowy, polidioxanowy, rozpuszczalny , który wpleciony w brzegi części bocznych łączy całość w jedną taśmę.



T Sling (Tension-free Sling)

Rys 2. Igła Stemey'a umożliwia bezpieczne przeciągnięcie szwów mocujących protezę przez przestrzeń załonową. Proteza jest układana w odpowiednim miejscu pod powierzchnią powięzi okołocewkowej w czasie jednoczesnego pociągania szwów za końcówki wychodzące przez cięcie brzuszne.

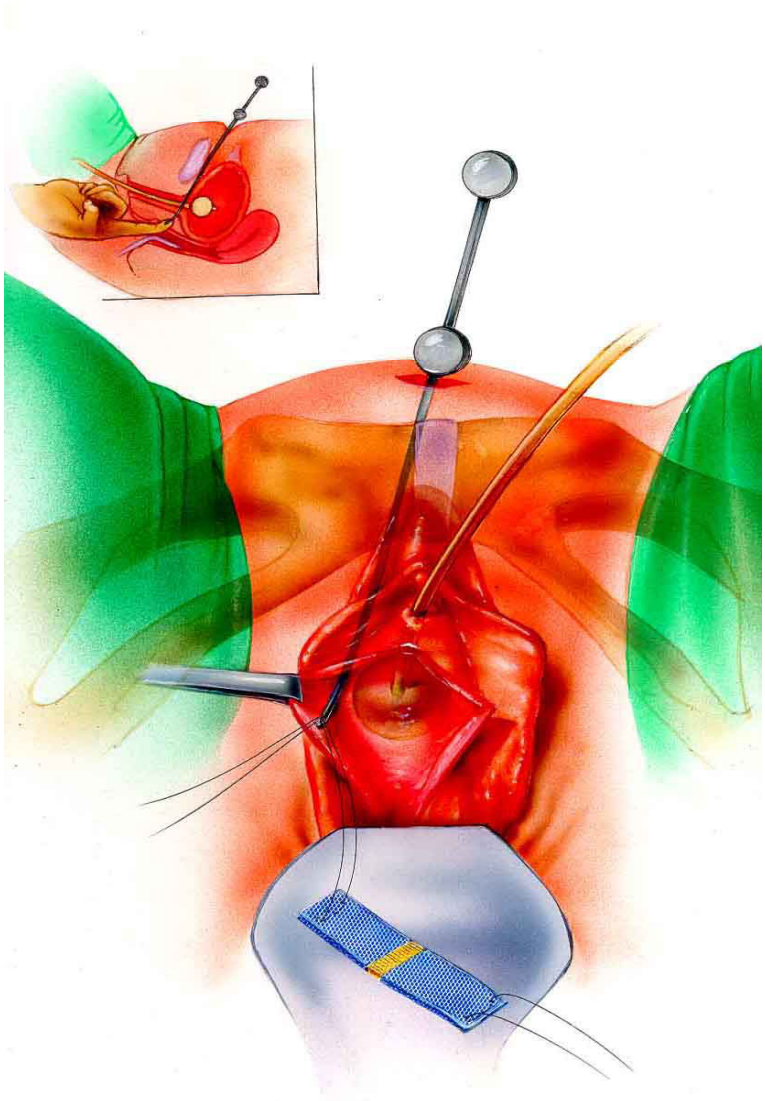

Rys 3. Wysiłkowe nietrzymanie moczu (SUI). Widok przed implantacją taśmy T- Sling. Widoczne obniżenie szyi pęcherza, niewydolne więzdło cewkowo- miedniczne (UPL).

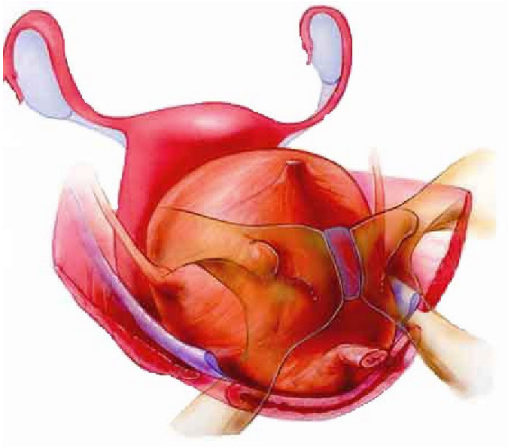

Rys 4. Widok po implantacji taśmy. Chirurg wiążąc szwy mocujące protezę dozuje ich napięcie tak, aby uzyskać odpowiedni kąt ustawienia cewki moczowej. Tak założona proteza wzmacnia i spełnia funkcję niewydolnego więzadła cewkowo- miedniczego.

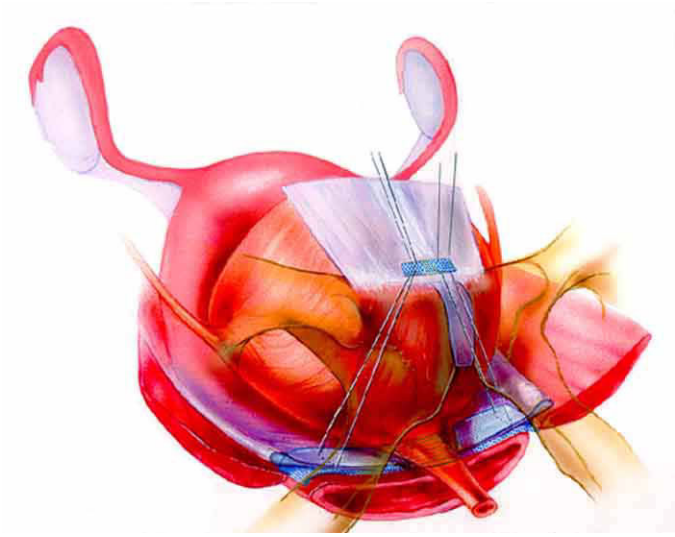

Rys. 4. Widok po implantacji taśmy. (przekrój strzałkowy**)**

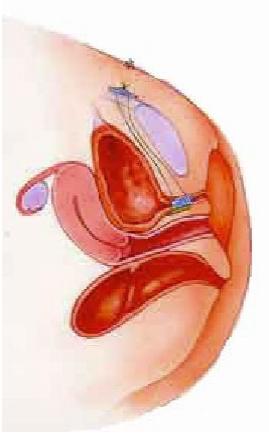

Rys. 5. Widok po implantacji taśmy. (przekrój poprzeczny)