



PASO 1. Capítulo 1: Tejido Epitelial

Introducción

Los tejidos básicos, llamados: epitelio, conectivo, muscular y nervioso; son aquellos que presentan un patrón estructural característico básico, y son las asociaciones morfológicas que se dan entre ellos y sus componentes, lo que conforman la estructura normal de órganos y sistemas en nuestro cuerpo.

Las variantes en el patrón estructural de cada tejido básico, resulta en la enorme variedad de tejidos que existen en el organismo.

Tejido epitelial

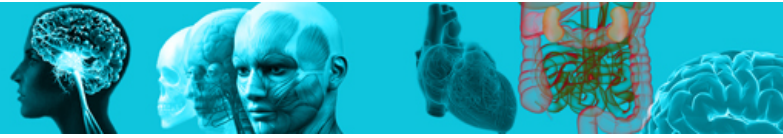Objetivos

- 1.- Definir el tejido epitelial.
- 2.- Nombrar los elementos estructurales y su organización en este tejido.
- 3.- Identificar los criterios utilizados para clasificar el epitelio.
- 4.- Indicar ubicaciones de las distintas variedades de tejido epitelial.

El Epitelio es un tejido formado por células polarizadas, estrechamente unidas entre si y ancladas al tejido subyacente mediante una delgada capa de matriz extracelular, llamada lámina basal.

Es un tejido que no presenta vascularización propia, razón por la cual depende para la mantención de sus células, de la difusión de nutrientes y oxígeno desde los vasos sanguíneos presentes en el tejido subyacente (conectivo).

Ver Fig. 1



Las células del tejido epitelial se organizan formando capas que revisten la superficie externa del cuerpo así como la superficie interna de los órganos huecos, delimitan también las cavidades internas del cuerpo y forman glándulas.

Para cumplir estas funciones, las células epiteliales presentan características específicas dependiendo del área del cuerpo en donde se encuentre el epitelio del que forman parte.

Las células del tejido epitelial son renovadas a partir de algunas células que se encuentran en contacto con la lámina basal y que presentan un potencial proliferativo.

Al dividirse, una de las células hijas inicia el proceso de diferenciación hacia una célula epitelial funcional que reemplazará a aquella que ya ha cumplido su ciclo.

El epitelio es un tejido básico, que deriva de las tres hojas embrionarias: ectodermo (ej.: epidermis), mesodermo (ej.: revestimiento vascular) y endodermo (ej.: revestimiento intestinal).

Funciones

1. protección (piel).
2. absorción (intestinos).
3. transporte de material en la superficie epitelial (vías respiratorias).
4. excreción (túbulos renales).
5. intercambio gaseoso (alveolos pulmonares).
6. deslizamiento entre superficies (órganos en cavidades corporales).
7. secreción (tubo digestivo).

Tipos de Epitelio

Epitelios de Revestimiento

Los epitelios que revisten superficies están expuestos a continuas tensiones mecánicas desde el medio externo, generando en sus células un cierto grado de deformación que soportan gracias a la presencia



en el citoplasma de una red de filamentos proteicos (citoesqueleto), que se unen en la membrana celular a proteínas de transmembrana formando zonas de unión y comunicación (complejos de unión), con proteínas de adhesión entre células adyacentes y también con la lámina basal.

La complejidad en la zona de unión intercelular otorga al epitelio variables grados de impermeabilidad y control respecto del transporte de variadas moléculas a través de sus células. De esta manera y dependiendo de su ubicación, el epitelio funciona como una barrera selectiva al agua, iones, moléculas, etc.

Las células epiteliales son polarizadas ya que en ellas se reconocen áreas diferenciadas desde el punto de vista morfo-funcional: el polo basal corresponde al área donde la célula se ancla a la lámina basal y se relaciona con el tejido conjuntivo subyacente.

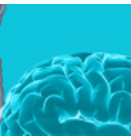
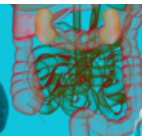
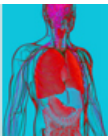
El polo lateral es la zona donde una célula toma contacto con la vecina y allí se localizan el complejo de unión intercelular y proteínas de adhesión.

El polo apical es el área de la célula que toma contacto con el medio externo o superficie libre, y dependiendo de la función epitelial aquí aparecen estructuras como cilios, microvellosidades o estereocilios.

La lámina basal descrita en el polo basal de las células epiteliales, corresponde a una forma especializada de la matriz extracelular y en la cual, proteínas como el colágeno IV, interactúan con glicoproteínas como la laminina, para establecer una zona de anclaje entre la célula epitelial y el conjuntivo subyacente.

La lámina basal está presente también en donde las células musculares, adiposas y de Schwann (célula de soporte en el tejido nervioso), se relacionan con el conjuntivo.

Además de servir como zona de fijación, participa en la determinación de la polaridad celular e influencia el desarrollo de tejidos y su reparación.



Clasificación

Debido a las características morfológicas de sus células, los epitelios de revestimiento se clasifican según:

- Número de capas celulares (simple, estratificado).
- Forma de las células en la capa más externa (plana, cúbica, cilíndrica).
- Estructuras diferenciadas (cilios, microvellosidades, etc.).

La clasificación general del epitelio de revestimiento resulta del cruce entre las características morfológicas antes mencionadas.

- Epitelio simple

- plano
- cúbico
- cilíndrico (prismáticos)
 - con microvellosidades
 - ciliado

- Epitelio estratificado

- plano
- plano cornificado
- cúbico
- cilíndrico

- Epitelio pseudoestratificado

- cilíndrico
 - con estereocilios
 - ciliado

Simple plano: epitelio formado por una capa de células escamosas (de ancho mayor que su altura).



Característicamente reviste la superficie interna de vasos sanguíneos (endotelio), en donde por la delgadez de sus células este epitelio permite el intercambio de sustancias entre la sangre y los tejidos adyacentes.

[Ver Fig. 1](#)

Simple cubico: corresponde a una capa de células cúbicas (semejante ancho y altura), que revisten por ejemplo la pared de los túbulos renales, los folículos tiroideos y los bronquiolos pulmonares.

Las células cúbicas muestran una notable polaridad y participan del transporte activo de iones (riñón), así como de la síntesis y secreción hormonal (tiroides) o conducción del aire (pulmón).

[Ver Fig. 2](#)

Simple cilíndrico: formado por una capa única de células cilíndricas (de mayor altura que su ancho) y revisten por ejemplo la pared interna del intestino delgado.

En su polo apical, las células presentan abundantes microvellosidades llamadas “**borde en cepillo**”, que aumentan la superficie de la membrana que participa en la absorción de glucosa, aminoácidos y lípidos, que son luego liberados en el polo basolateral de la célula, hacia la sangre de los vasos en el conjuntivo subyacente.

[Ver Fig. 3](#)

Estratificado: epitelio formado por varias capas celulares que se disponen entre la lámina basal y la superficie libre.

Las células que presentan mayor grado de diferenciación se encuentran hacia la superficie libre y dependiendo de su forma se clasifica el epitelio.

Las células de la capa basal anclan el epitelio al conjuntivo subyacente, permiten la difusión de nutrientes hacia las células de los estratos medio y superficial, y además son responsables de la renovación celular.

Estratificado plano: un ejemplo de este epitelio está en el revestimiento del esófago, donde las células superficiales son escamosas para resistir la acción mecánica de los alimentos ingeridos.



Estratificado plano cornificado: en la epidermis, las células epiteliales en la medida que alcanzan la superficie libre presentan un alto grado de diferenciación.

Adoptan una forma muy aplanada, contienen gran cantidad de queratina en su citoplasma y su membrana está rodeada externamente de una capa de glicolípidos, que en conjunto forman una barrera eficiente frente a la pérdida de agua y resistente a agresiones físicas y químicas.

Ver Fig. 4

Seudoestratificado cilíndrico ciliado con células caliciformes: característico de las vías respiratorias altas, este epitelio es posee solo una capa de células que al ser de distinto tipo, presentan alturas diferentes y en apariencia se observa “**estratificado**”.

Todas las células se anclan en la lamina basal sin embargo no todas se proyectan hacia la superficie libre.

Las células de menor altura o basales, son las encargadas de regenerar el epitelio.

Las células cilíndricas ciliadas, presentan en su polo apical abundantes cilios que, gracias a las proteínas motoras de su axonema, permiten el movimiento del moco superficial.

Las células caliciformes, son secretoras de un agregado glicoproteico que en la superficie libre forma el moco que baña las vías aéreas.

Seudoestratificado cilíndrico con estereocilios: característico del epidídimo. El epitelio está formado por varios tipos de células. Destacan las células cilíndricas con estereocilios que corresponden a largas microvellosidades que aumentan la superficie de estas células involucradas en procesos de secreción y absorción de material residual en el lumen del epidídimo.

Ver Fig. 5

Epitelios Glandulares

Además de formar revestimientos las células epiteliales pueden sintetizar y secretar un producto específico hacia la superficie libre (secreción exocrina), o hacia los vasos ubicados en el conectivo adyacente (secreción endocrina).



Las células epiteliales secretoras presentan distintas formas de organización:

- como órganos secretores (páncreas),
- formando parte de la pared de otros órganos (glándulas sudoríparas en la dermis de la piel, o glándulas de Brunner en la submucosa del duodeno),
- como células secretoras en un epitelio de revestimiento (célula caliciforme en epitelio de la tráquea, célula enteroendocina en revestimiento intestinal).

Ver Fig. 6

Características

En la organización de las glándulas exocrinas se reconocen dos porciones:

- **excretómero:** conducto de células epiteliales, continuo con el epitelio de revestimiento, y que se abre a la superficie libre hacia donde se transporta el producto de secreción.
- **adenómero:** células epiteliales localizadas a continuación del excretómero, y son las encargadas de sintetizar el producto de secreción.

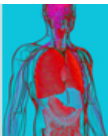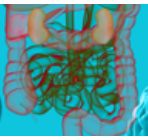
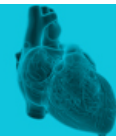Ambas porciones glandulares se encuentran alojadas en el conjuntivo que forma la pared del órgano.

En las glándulas endocrinas no hay excretómero y las células del adenómero se encuentran, como toda célula epitelial, ancladas por una lámina basal al conjuntivo subyacente.

La secreción endocrina actúa sobre células blanco ubicadas usualmente en otras áreas del cuerpo, y es conducida por la sangre de los vasos que están ubicados en la inmediatez del epitelio secretor.

Clasificación

- **Naturaleza química de la secreción**
 - mucosa (carbohidratos)



- serosa (proteínas)
- mixta (carbohidratos)
- **Mecanismo de secreción**
 - merocina (sin pérdida de citoplasma, ej.: enzimas)
 - apocrina (con pérdida de citoplasma, ej.: leche materna)
 - holocrina (pérdida celular, ej.: sebo)
- **Forma del adenómero endocrino**
 - cordonal (adenohipófisis)
 - folicular (tiroides)
- **Forma del adenómero exocrino**
 - tubular (criptas de Lieberkuhn en colon)
 - acinar (forma externa redondeada, lumen estrecho, ej.: páncreas exocrino)
 - alveolar (forma externa redondeada, lumen amplio, ej.: glándula sudorípara apocrina)
- **Número de adenómeros**
 - simple (uno, ej.: glándulas gástricas)
 - ramificada (varios, ej.: glándulas salivales)
- **Número de excretómeros**
 - simple (glándulas sudoríparas)
 - compuesta (glándulas salivales)

En el caso de órganos glandulares (hígado o tiroides), se describe una porción funcional o parénquima, que corresponde a la organización del epitelio glandular, sea este de función exocrina o endocrina, e incluye adenómeros y/o excretómeros si corresponde; y una porción de sostén o estroma, que corresponde al tejido conectivo que forma una red estructural de soporte a las unidades secretoras e incluye cápsula, tabiques y fibras reticulares.