

Torsten Mundt¹, Christian Lucas², Reiner Biffar¹, Friedhelm Heinemann^{1,3}

Stabilisierung von Teilprothesen mit Mini-Implantaten – 2 Fallberichte

Stabilization of removable partial dentures using mini-implants – 2 case reports



PD Dr. Torsten Mundt

Warum Sie diesen Beitrag lesen sollten? / Why should you read this article?

Dieser Bericht ist eine Anleitung, wie Mini-Implantate als strategische Pfeiler zur Stabilisierung von vorhandenen Teilprothesen und zur Entlastung der verbliebenen Zähne eingesetzt werden können.

This case report is a guide, how mini-implants can be used as strategic abutments for the stabilization of removable partial dentures and for the support of the remaining teeth.

Einführung: Die Verwendung konventioneller Dentalimplantate zur strategischen Pfeilervermehrung für vorhandene Teilprothesen ist aufwendig und erfordert eine ausreichende Alveolarkambbreite. Als Alternative in dieser Indikation bieten sich einteilige Mini-Implantate (Durchmesser < 2,8 mm) an.

Behandlungsmethode: Ein Therapieschema für strategische Mini Dental Implants (MDI, 3M ESPE Dental GmbH, Seefeld, Deutschland) sieht pro Oberkiefer-Quadrant 3 Pfeiler (Zähne + Implantate) und pro Unterkiefer-Quadrant 2 Pfeiler vor.

Ergebnisse: Im 1. Fallbericht verlor eine Patientin im Unterkiefer einen von 2 Eckzahn-Konuskronenpfeilern. Dafür wurden 2 MDIs mit ausreichender primärer Stabilität (Eindrehmoment > 35 Ncm) inseriert, die mittels intraoraler Polymerisation sofort mit den Matrizen belastet wurden. Bei einer 2. Patientin mit 2 verbliebenen Molaren im Oberkiefer wurde nach Insertion von 4 MDIs (Eindrehmoment 20–25 Ncm) die vorhandene Konuskronenprothese zunächst weichbleibend unterfüttert. Nach 4 Monaten erfolgte die Einpolymerisation der Matrizen über eine Abformung im Dentallabor.

Schlussfolgerung: Strategische Pfeilervermehrungen mit MDIs erfordern die Umsetzung der Empfehlungen zu Anzahl, Position und zum Belastungsmodus der MDIs, anatomische Kenntnisse und chirurgische Erfahrung, insbesondere im Umgang mit dem Knochen sowie ausreichend prothetische Routine.

(Dtsch Zahnärztl Z 2015; 70: 416–424)

Schlüsselwörter: Fallbericht; Mini-Implantat; Pfeilervermehrung; strategischer Pfeiler; Teilprothese

Introduction: The use of conventional dental implants as strategic abutments for existing removable partial dentures is expensive and requires a sufficient alveolar ridge width. The one-piece mini-implants (< 2.8 mm) provide an alternative treatment option for this indication.

Treatment method: A therapy scheme for strategic mini dental implants (MDI, 3M ESPE Dental GmbH, Seefeld, Germany) includes 3 abutments (teeth + implants) per maxillary quadrant and 2 abutments per mandibular quadrant.

Results: In the first case report, a female patient lost one of her 2 mandibular canine conical crown abutments. Subsequently, 2 MDIs were inserted with sufficient primary stability (insertion torque > 35 Ncm) and were immediately loaded with the matrices by using intraoral polymerisation. The second female patient had 2 remaining molars. After the placement of 4 MDIs (insertion torque 20–25 Ncm), the removable partial denture, which is retained by conical crowns, was relined using a soft material. Four months later, the matrices were polymerized into the denture in the dental laboratory across impression.

Conclusion: Supplementary strategic abutments using MDIs requires following the recommendations for the number and location of MDIs, load approach, anatomical knowledge, surgical experience especially in dealing with the jawbone, and sufficient prosthetic experience.

Keywords: case report; mini-implant; supplementary abutment; strategic abutment; removable partial denture

¹ Poliklinik für Zahnärztliche Prothetik, Alterszahnheilkunde und medizinische Werkstoffkunde, Universitätsmedizin Greifswald, Walther-Rathenau-Str. 42a, 17475 Greifswald

² Klinik und Poliklinik für Mund-, Kiefer- und Gesichtschirurgie/Plastische Operationen, Universitätsmedizin Greifswald, Walther-Rathenau-Str. 42a, 17475 Greifswald

³ Zahnärztliche Praxis, Im Hainsfeld 29, Morsbach

Peer-reviewed article: eingereicht: 09.01.2015, revidierte Fassung akzeptiert: 28.04.2015

DOI 10.3238/dzz.2015.0416-0424

1 Einführung

Mini-Implantate mit einem Durchmesser kleiner als 2,8 mm werden neben temporären Verankerungen für kieferorthopädische Therapien und implantat-prothetische Interimsversorgungen seit Mitte der 90er Jahre auch zur definitiven prothetischen Versorgung eingesetzt. Während definitive Mini-Implantate in den USA häufig auch als Verankerungselemente für festsitzenden Zahnersatz verwendet werden [5, 20], dienen sie in Deutschland und in anderen Ländern hauptsächlich zur Stabilisierung von herausnehmbarem Zahnersatz mittels Kugelkopfverankerungen. Mini-Implantate sind, bis auf wenige Ausnahmen abgesehen [14], wegen ihres geringen Durchmessers einteilig und können deshalb nicht belastungsfrei einheilen. Aus diesem Grund sind sie für Knochen mit sehr schlechter Qualität (D4 nach *Misch*) [6] und in Verbindung mit augmentativen Maßnahmen nicht indiziert.

Mini-Implantate können ihre Stärken bei hohen (> 10 mm), sehr schmalen Kieferkämme ausspielen, denn dann ist in der Regel viel kortikaler Knochen um den Schraubkörper vorhanden, der eine ausreichende primäre Stabilität gewährleistet [6, 8]. In solchen Situationen sind Standard-Durchmesser-Implantate häufig nur mit aufwendigen augmentativen Maßnahmen zu inserieren oder aber der Kieferkamm wird abgetragen, bis ein ausreichendes Plateau vorhanden ist. Dadurch erhöht sich das Risiko von Komplikationen, insbesondere bei Patienten mit schweren Grunderkrankungen und bei Einnahme bestimmter Medikamente wie Bisphosphonate oder Antikoagulantien. Viele ältere und multimorbide Patienten lehnen deshalb Therapien mit konventionellen Implantaten nicht nur wegen der hohen Kosten ab, sondern auch aus Angst vor dem Eingriff und seinen möglichen Nebenwirkungen [1]. Darüber hinaus dauert es manchen Patienten zu lang, bis die definitive Versorgung der Implantate erfolgen kann, besonders wenn augmentative Maßnahmen erforderlich sind.

Sofortbelastete Mini-Implantate werden erfolgreich zur Stabilisierung totaler Unterkieferprothesen verwendet. Die Überlebensraten nach bis zu 4 Jahren liegen bei ca. 95 % und mehr [2, 7,



Abbildung 1 Mini Dental Implants (MDI, 3M ESPE Dental GmbH) mit Kragen für dicke Mukosa (bei dünner Mukosa werden MDIs ohne Kragen verwendet).

Figure 1 Collared mini dental implants (MDI, 3M ESPE Dental GmbH) for thick mucosa (collarless MDIs are used for thin mucosa).

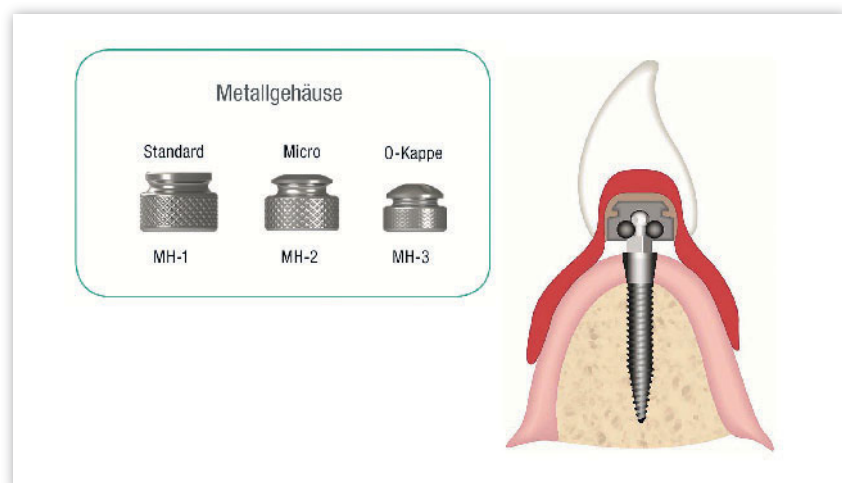


Abbildung 2 Matrizenhausings (Housings MH) in unterschiedlichen Abmessungen und deren Wirkungsweise (nach [21]).

Figure 2 Matrix housings (MH) of different sizes and their operation principle (according to [21])

10, 13, 15–17, 19]. Untersuchungen mit mehr als 5 Jahren Beobachtungszeit liegen bisher jedoch noch nicht vor [11]. Entsprechend der aktuellen Datenlage ist eine sofortige Belastung von Mini-Implantaten mit Matrizen im Oberkiefer mit einer höheren Verlustrate von 15 % bis teilweise mehr als 40 % nach 2 bis 3 Jahren verbunden [3, 17, 20]. Dies scheint mit der schlechteren Qualität des maxillären Knochens (weniger Kortikalis, mehr Spongiosa) zusammenzuhängen [6, 17]. Nicht nur aus diesen Gründen sondern auch wegen der Gefahr von Frakturen, werden Mini-Im-

plantate von der Fachwelt immer noch skeptisch betrachtet [11]. Manchmal wird suggeriert, dass Mini-Implantate das ideale System für Neueinsteiger in die dentale Implantologie wegen der minimalen Invasivität darstellen. Eigene retrospektive Untersuchungen in Praxen von erfahrenen Anwendern und bisherige klinische Erfahrungen zeigen jedoch, dass die Therapie mit Mini-Implantaten erfolgreich ist, wenn die Indikationsgrenzen beachtet werden, eine gewisse operative und prothetische Erfahrung vorliegt und Therapiegrundsätze entsprechend den Empfehlungen des

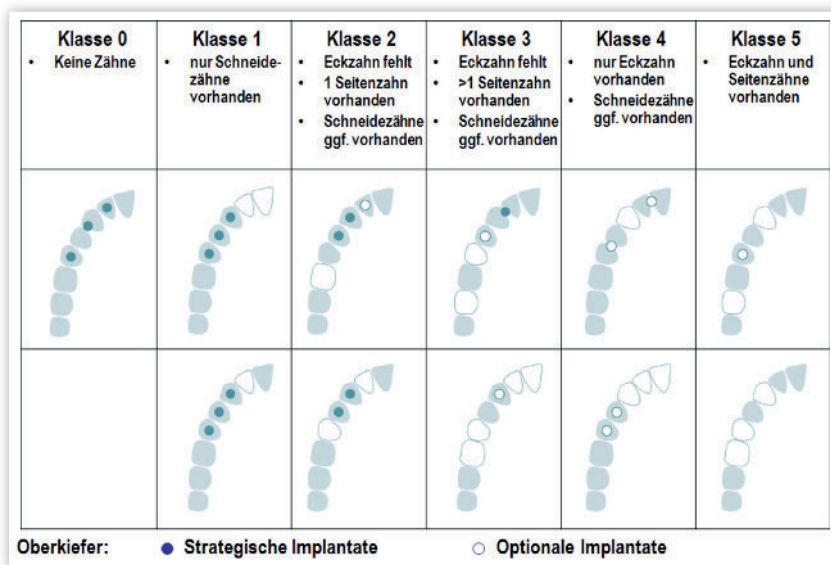


Abbildung 3 Oberkiefer-Indikationsklassen und Empfehlungen zur Pfeilervermehrung mit MDI auf Quadrantenebene.

Figure 3 Maxillary classification and recommendations for supplementary abutments by MDI per quadrant level.

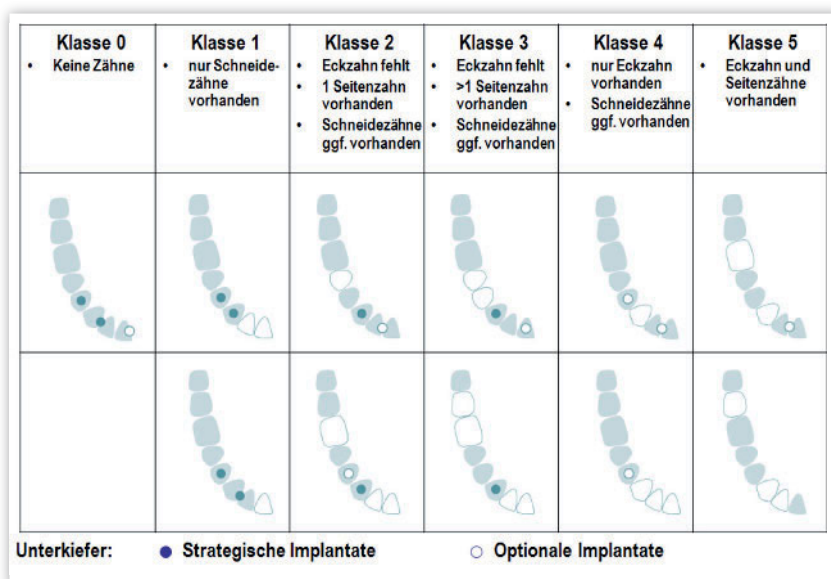


Abbildung 4 Unterkiefer-Indikationsklassen und Empfehlungen zur Pfeilervermehrung mit MDI auf Quadrantenebene.

Figure 4 Mandibular classification and recommendations for supplementary abutments by MDI per quadrant level.

Herstellers eingehalten werden [10, 15, 16]. So werden mindestens 4 Mini-Implantate im Unterkiefer und 6 Mini-Implantate im Oberkiefer gefordert [5, 15]. Die 4-Jahres-Verlustraten in der retrospektiven Studie betragen im zahnlosen Oberkiefer 5,7 % und im Unterkiefer 4,3 %. Der Unterschied war statistisch nicht signifikant. Über die Hälfte der

Oberkieferprothesen wurden in den teilnehmenden Praxen nach den Implantationen zunächst weichbleibend unterfüttert und die Einarbeitung der Matrizen erfolgte erst nach ca. 3 Monaten [15, 16]. Mini-Implantate werden von den Autoren dieses Beitrags nicht nur bei zahnlosen Kiefern eingesetzt, sondern können zur Stabilisierung von Teilpro-

thesen und Entlastung der natürlichen Pfeiler bei ungünstiger Verteilung der Restzähne beitragen. Strategische Pfeiler zur Stabilisierung von Teilprothesen sind inzwischen ein anerkanntes Therapieverfahren [12, 18]. Konventionelle Implantate sind kostenintensiv und erfordern eine ausreichende krestale Knochenbreite (≥ 5 mm). Auf der Suche nach preiswerten und einfacheren Lösungen bieten sich Mini-Implantate für diese Indikation geradezu an.

2 Material und Behandlungsmethode

2.1 Implantatsystem

Die verwendeten Mini Dental Implants (MDI, 3M ESPE Dental GmbH, Seefeld, Deutschland) mit Längen zwischen 10 und 18 mm bestehen aus einer Titan-Aluminium-Vanadium-Legierung, um eine ausreichende Biege- und Bruchfestigkeit zu gewährleisten (Abb. 1). Die selbstschneidenden Schraubengänge sind durch Sandstrahlung aufgeraut. Die kleineren Durchmesser werden hauptsächlich im Unterkiefer eingesetzt, weil interforaminal der kortikale Knochen häufig überwiegt. Die Gewinde der 2,4 mm dicken Implantate sind für den spongioseren Knochen im Oberkiefer ausgelegt. Die Implantate selbst werden mit und ohne Kragen angeboten, um der unterschiedlichen Schleimhautdicke Rechnung tragen zu können. Über der Vierkantbasis für die Insertion befindet sich die Kugel mit einem Durchmesser von 1,8 mm. Die Matrizengehäuse (Housings) werden in unterschiedlichen Größen angeboten (Abb. 2). Je kleiner die Housings umso größer ist die Retention, aber umso geringer ist auch die Möglichkeit, Winkeldifferenzen zwischen den Implantaten ausgleichen zu können. Die Matrize erreicht ihre Retention und Endlage, indem der im Housingunterschnitt vorhandene austauschbare O-Ring aus Nitrilkautschuk über den Kugeläquator gleitet und dann der Vierkantbasis aufliegt. Oberhalb und seitlich der Kugel verbleibt ein Spielraum von ca. 0,5 mm im Housing, sodass die Prothese nicht starr abgestützt ist, sondern die resiliente Schleimhaut des Teguments zur Abstützung beiträgt. So wird die Belastung der einzelnen MDIs reduziert („soft loading concept“).

Gleichzeitig ist die Gefahr äußerst gering, dass die (nicht austauschbare) Kugel wie bei anderen Kugelattachments abnutzen könnte.

2.2 Therapieschema Pfeilervermehrung mit Mini-Implantaten

Das Schema zur Pfeilervermehrung mit Mini-Implantaten wurde von den Autoren dieses Beitrages zusammen mit praktischen, niedergelassenen Zahnärzten und gleichzeitig langjährigen MDI-Anwendern in Kooperation mit dem Hersteller der MDI entwickelt [9, 21]. Das Restgebiss wird auf Quadrantenebene von Klasse 0 (keine Zähne im jeweiligen Quadrant sondern nur kontralateral vorhanden) bis Klasse 5 (der Eckzahn und ein weiterer Seitenzahn sind vorhanden) unterteilt. Ausgehend von Anzahl, Position und der prothetischen Wertigkeit der verbliebenen Zähne werden strategische Implantate so positioniert, dass die Last auf beide Quadranten eines Kiefers gleichmäßiger verteilt werden kann. Die Anzahl der strategisch günstig stehenden Zähne verringert die Anzahl der erforderlichen Implantate. Im Oberkiefer werden pro Quadrant 3 Pfeiler und im Unterkiefer 2 Pfeiler angestrebt. Optionale Implantate können parodontal oder endodontisch vorgeschädigte Zähne zusätzlich stabilisieren (Abb. 3 und 4). In den Klassen 0–3 sind strategische Implantate erforderlich, in den Klassen 4 und 5 (Eckzahn vorhanden) werden nur optionale Im-

plantate geplant. Die Position der strategischen und optionalen MDIs richtet sich auch nach dem Knochenangebot und ist im Unterkiefer in der Regel auf den interforaminalen und im Oberkiefer ebenfalls auf den anterioren Bereich zwischen beiden Kieferhöhlen beschränkt.

3 Fallbericht 1

Die 71-jährige Patientin war zum Zeitpunkt der Erstaufnahme im Oberkiefer mit festsitzendem Zahnersatz (und mehreren insuffizienten Wurzelkanalfüllungen ohne Anzeichen einer apikalen Osteolyse) und im Unterkiefer mit einer 5 Jahre alten Teleskopprothese mit Freundsätteln distal 33 und 43 versorgt (Abb. 5). Der mit einer Wurzelkanalbehandlung und einem Stiftaufbau versorgte Teleskoppfeiler 43 war längsfrakturiert und wies eine zirkuläre Osteolyse auf, der andere Pfeiler 33 war vital. Die anteriore Restbeziehung des Unterkiefers wies eine gute parodontale Situation (geringfügiger Knochenabbau, Sondierungstiefen < 3 mm) auf. Im Oberkiefer wurde innerhalb kurzer Zeit durch zwei professionelle Zahnreinigungen und entsprechender Motivation/Instruktion zur Mundhygiene die chronische Parodontitis erfolgreich behandelt (Sondierungstiefen < 4 mm). Die Patientin hatte einen guten Allgemein- und Ernährungszustand. Wegen leichter Herzrhythmusstörungen nahm sie täglich

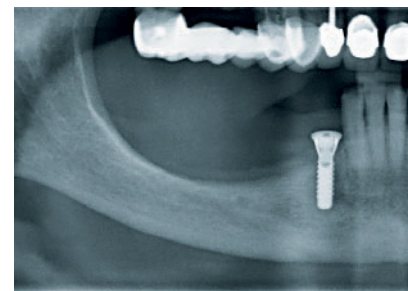
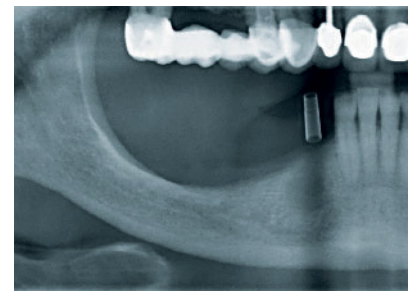
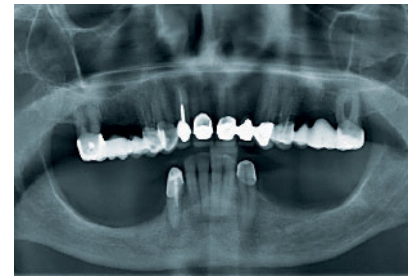

Abbildung 5 Röntgenaufnahmen vom Ausgangszustand, der Implantatplanung und eines durchmesserreduzierten Standard-Implantats (3,3 mm) nach Insertion.

Figure 5 Radiographs of the initial status, implant planning, and after placement of a diameter-reduced (3.3 mm) standard-implant.

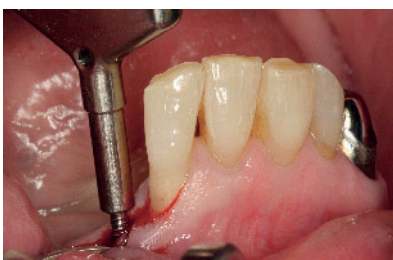

Abbildung 6 Einsatz des Flügelschraubendrehers zur Insertion des 15 mm langen MDI ohne Kragen mit einem Durchmesser von 1,8 mm an Position 43. Die oberen 3 Schraubengewinde sind bei den MDIs ohne Kragen nicht aufgeraut.

Figure 6 Wing screwdriver for the insertion of a 15 mm long MDI with a diameter of 1.8 mm at the canine region. The first 3 screw threads of collarless MDIs are not roughened.

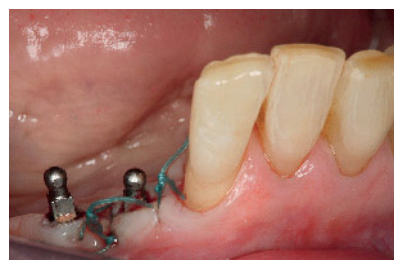


Abbildung 7 Nach Insertion eines 13 mm langen MDI mit Kragen mit einem Durchmesser von 1,8 mm an Position 44 (Abstand vom MDI 43 8 mm) Verschluss des „Mini-Flaps“ mit Einzelknopfnähten 4 x 0.

Figure 7 After insertion of a 13 mm long collared MDI with a diameter of 1.8 mm at the region of the first premolar (8 mm distance from the other MDI); closure of the mini flap using single 4 x 0 sutures.

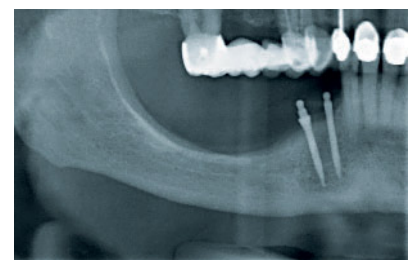


Abbildung 8 Postoperative Röntgenaufnahme.

Figure 8 Post-surgical radiograph.

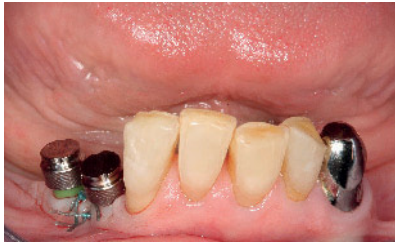

Abbildung 9 Auf die Kugelköpfe der MDIs aufgesetzte Matrizen (unterhalb des Housings 44 mit Distanzstück [Kunststoffring] für die Polymerisation).

Figure 9 Matrices at the MDI balls (plastic ring spacer below the premolar housing for the direct polymerisation).

Antikoagulanzen (Acetylsalicylsäure 1× 100 mg) und wegen einer Schilddrüsenunterfunktion L-Thyroxin ein.

Nach der Exzision von 43 sollten die unversehrten Frontzähne auch wegen ihrer geringen prothetischen Wertigkeit nicht in eine prothetische Neuversorgung einbezogen werden. Der Teleskopfeiler 33 zeigte eine ausreichende Haftkraft. Eine umfangreiche Knochenaugmentation für festsitzenden, implantatgetragenen Zahnersatz kam für die Patientin nicht infrage. Sieben Monate nach der Exzision wurde zur Pfeilervermehrung ein konventionelles, aufgrund der geringen Alveolar-kammbreite (krestal 4,5 mm) durchmesserreduziertes Implantat (3,3 mm) bei eingeschränkter Knochenqualität (weicher Knochen) inseriert (Abb. 5). Die prothetische Neuversorgung erfolgte nach einer Einheilzeit von 5 Monaten mit einer teleskopierenden Versorgung auf Zahn 33 und Implantat 43. Das Implantat war jedoch ein Jahr später vermutlich wegen Überbelastung und mangelnder Osseointegration ohne jegliche Entzündungszeichen gelockert und wurde daraufhin entfernt. Die Prothese wurde unterfüttert und für eine bessere Retention mit einer gebogenen Klammer an 42 versehen. Wegen der eingeschränkten Knochenbreite wurden zur erneuten Stabilisierung der vorhandenen Prothese 2 MDIs geplant. Um eine optimale Knochenqualität für eine Sofortversorgung auch am Explantationsort zu gewährleisten, wurde bis zur Re-Implantation 8 Monate gewartet. Entsprechend der Planung mit der alten Röntgenschaablone (Abb. 5) war ein

5 mm Sicherheitsabstand zum Foramen mentale und eine ausreichende Knochenhöhe (> 25 mm) vorhanden. MDIs sollen wegen des Standard-Housing-Durchmessers von 4,75 mm einen Mindestabstand von 8 mm untereinander und zu einem Zahn von 3,5 mm aufweisen. Mit Bildung eines kleinen Mukoperiost-Lappens wurde der krestale Knochen (Position 43 Breite 4,0 mm, Position 44 Breite 3,5 mm) dargestellt. Aufgrund der geringen Knochenbreite wurden MDIs mit dem geringsten Durchmesser von 1,8 mm ausgewählt. Die Pilotbohrung an Position 43 erfolgte entsprechend der Knochenkonfiguration und der Ausrichtung von Teleskop 33 mit dem 1,1 mm dicken Einmalbohrer ca. 4 mm vom Zahn 42 entfernt. Die Bohrung perforierte die Kortikalis. Entsprechend der Knochenqualität wurde die weiche Spongiosa nur bis zu 6 mm Tiefe aufbereitet, um die primäre Stabilität für das 15 mm lange, selbstschneidende Gewinde zu gewährleisten. Die Insertion erfolgte unter Druck in die Tiefe (ähnlich einer Holzschraube), zunächst mit einem Initialschraubendreher, der auf dem Vierkant aufsitzt und einen Friktions-O-Ring zum Transport des Implantats enthält. Als das Implantatgewinde spürbar griff, wurde mit dem Flügelschraubendreher bis zu einem deutlichen Widerstand weiter unter Druck nach unten eingedreht (Abb. 6). Abschließend wurde mit der Drehmomentratsche das Implantat soweit versenkt, bis das Gewinde von Knochen umgeben war. Die Kugel und ca. 1 mm der Vierkantbasis sollten nach Nahtverschluss die Mukosa überragen. Das abschließende Drehmoment betrug 38 Ncm.

Für die Prämolarenposition wurde aufgrund der Knochenkonfiguration und der etwas dickeren Mukosa ein 13 mm langes Implantat mit Kragen gewählt. In 8 mm Abstand zum Implantat 43 (Messung intraoperativ mit einer Parodontalsonde PCP 12) wurde die Pilotbohrung wegen der spürbar dichteren Spongiosa ca. 8 mm tief vorangetrieben und das Implantat mit einem Drehmoment von 40 Ncm inseriert. Die Mukosa wurde danach mit Einzelknopfnähten (4 × 0) an den Vierkantbasen und dem Zahn adaptiert (Abb. 7) und der Quadrant wurde geröntgt (Abb. 8) Da beide Implantate ein finales Eindrehmoment von mehr als 35 Ncm erreichten, konn-

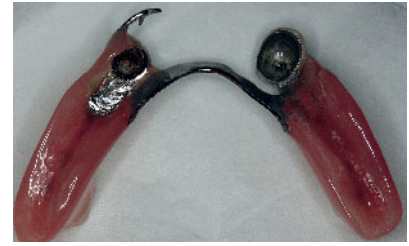

Abbildung 10 Ausgefräste Prothese zur Aufnahme der Housings (Fräsen H296 E 104 040, H260 104 023 der Firma Komet Dental, Lemgo, Deutschland).

Figure 10 Prepared recesses for the female housings (Carbide burs H296 E 104 040, H260 104 023, Fa. Komet Dental, Lemgo, Germany).

te eine Sofortbelastung erfolgen. Auf beide Kugelköpfe wurden die Standard-Housings (MH-1, Durchmesser 4,75 mm, Abb. 2) aufgesetzt. Unterhalb des Housings verblieb ein Spalt zur Schleimhaut. Deshalb wurde auf die Vierkantbasis ein individuell gekürztes Distanzstück aufgesteckt (Abb. 9). Dann wurde die Prothese über den Housings mit Hartmetallfräsen soweit ausgefräst, bis sie kontaktfrei war (Abb. 10). Die Prüfung erfolgte mit Fit Checker (GC Germany, Bad Homburg, Deutschland). Die Metall- und innere Kunststoffoberfläche zur Aufnahme der Housings wurde für eine bessere Retention mit Korund Körnung 50 µm unter 2,5 bar vorsichtig abgestrahlt, abgespült und getrocknet. Mit einem Pinsel wurde eine dünne Schicht Adhäsiv des direkten, chemisch härtenden Unterfütterungsmaterials (Secure Hard Pick-up Kit, 3M ESPE, Seefeld, Deutschland) appliziert. Die Housing-Außenfläche wurde getrocknet. Der ausgefräste Prothesen-Hohlraum wurde mit

dem Secure Hard Pick-up aus der Kartusche gezielt zu etwa zwei Dritteln aufgefüllt (Abb. 11). Eine dünne Schicht des Materials wurde mit der intraoralen Spitze auf die Housing-Oberfläche aufgetragen. Danach wurde die Prothese inkorporiert und die Patientin schloss den Unterkiefer vorsichtig in ihre gewohnheitsmäßige, maximale Interkuspitationsposition nach der Aufforderung „vorsichtig auf die Backenzähne zu beißen“ (Abb. 12). Nach 7 min wurde die Prothese entnommen und das überschüssige Material mit kreuzverzahnten Hartmetallfräsen von der Prothesen- und der basalen Housingoberfläche vorsichtig entfernt. Danach wurde die Oberfläche mit rotierendem Sandpapier geglättet und die äußere Kunststoffoberfläche inklusive der Übergänge mit Bimsstein, Bürsten und Schwabbeln hochglanzpoliert (Abb. 13).

Es erfolgte eine Aufklärung, die Prothese in den ersten 2 Wochen nur zur Reinigung zu entnehmen und in den ersten 4 Wochen harte Nahrung zu vermeiden bzw. im Vorfeld zu zerkleinern. Neben der Zahnpflege mit Zahnbürste und Zahnpaste wurde empfohlen, die MDI-Kugelhöpfe mit einer speziellen Zahnbürste (Access, 3M ESPE, Seefeld, Deutschland) täglich 2 Mal vorsichtig zu reinigen. Reguläre Nachkontrollen erfolgten nach 2 Tagen postoperativ, nach einer Woche zur Nahtentfernung und nach 3 Wochen. Es waren keine Druckstellen vorhanden. Danach wurde die Patientin ins halbjährliche Recall-Programm übernommen. In den bisherigen 2 Jahren nach der Implantation gab es noch keinen Anlass für zusätzliche zahnärztliche Maßnahmen im Unterkiefer (Abb. 14). Die O-Ringe in den Housings mussten noch nicht gewechselt werden.

4 Fallbericht 2

Bei der 51-jährigen Patientin wurde zunächst eine komplexe Parodontaltherapie erfolgreich durchgeführt. Alle Sondierungstiefen waren unter 4 mm bei sehr guter Mundhygiene. Bis zur definitiven Versorgung trug sie eine Interimsprothese im Oberkiefer. Die beiden verbliebenen endständigen Molaren waren fest und vital. Die Patientin äußerte den Wunsch nach einer gaumenfreien Versorgung. Die Insertion von Standard-Im-

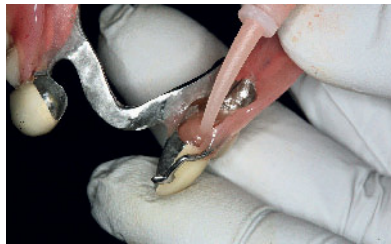

Abbildung 11 Einfüllen des Kunststoffs (Secure Hard Pick up, 3M ESPE Dental GmbH, Seefeld, Deutschland).

Figure 11 Application of the self-cured acrylic resin (Secure Hard Pick up, 3M ESPE Dental GmbH, Seefeld, Deutschland).

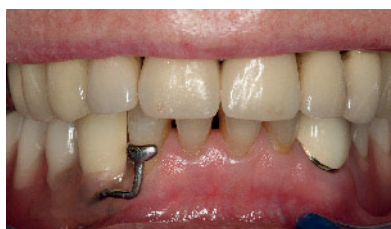

Abbildung 12 Die Prothese wird nach dem Aufsetzen in habitueller Okklusion ca. 7 min bis zur Aushärtung des Kunststoffs fixiert.

Figure 12 The denture is fixed in habitual occlusion for 7 min to cure the resin.

plantaten zur Pfeilervermehrung wäre nur mit umfangreichen Knochenblocktransplantationen realisierbar gewesen. Dies lehnte die Patientin wegen des operativen Aufwandes und der Kosten jedoch ab. Deswegen wurden je 2 MDIs zur Stabilisierung beidseits in den Eckzahn- und Prämolarenregionen geplant. Um die Implantate in der Einheilphase nicht zu überlasten, sollte die vorhandene Prothese eine gute Passung aufweisen. Deshalb erfolgte zuerst die Neuanfertigung einer verbinderfreien Konuskronenprothese (Kobalt-Chrom-Legierung). Das Modellgussgerüst wurde im Bereich der potenziellen Implantatpositionen breiter gestaltet und auf Kieferkammmitte mit Perforationen zur Aufnahme der Housings versehen (Abb. 16). Nach einer Adaptationsphase von 2 Monaten wurden vier 13 mm lange MDIs ohne Kragen mit einem Durchmesser von 2,4 mm entsprechend dem Vorgehen vom 1. Fallbeispiel mittels Bildung von 4 kleinen Mukoperiostlappen ohne vertikalen Entlastungsschnitt inseriert. Die Pilotbohrungen im relativ wei-

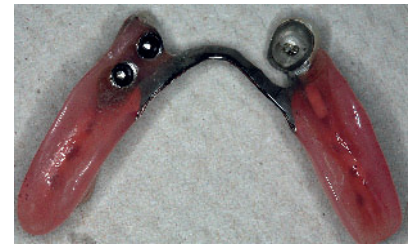

Abbildung 13 Fertig ausgearbeitete und polierte Prothese, die Klammer an 42 wurde abgetrennt.

Figure 13 Smoothed and polished prosthesis, the clasp at the incisor is removed.

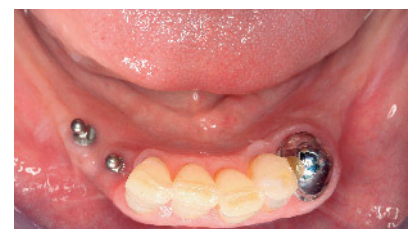

Abbildung 14 Okklusale Sicht auf den Unterkiefer ca. 18 Monate nach dem Eingriff.

Figure 14 Occlusal view at the mandible 18 months post-surgery.

chen Knochen wurden mit einem 1,3 mm dicken und mehrfach verwendbaren Bohrer bis zu einer Tiefe von 5 mm vorgenommen. Die Implantate erreichten finale Eindrehmomente zwischen 20 und 25 Ncm (Abb. 15). Deshalb wurde die Prothese nur über den Kugeln gezielt ausgefräst und diese Hohlräume zunächst mit einem Silikon (Secure Soft Relining Kit, 3M ESPE, Seefeld, Deutschland) weichbleibend unterfüttert. Dafür wurde das Adhäsiv dieses Kits als Haftvermittler zum Prothesenkunststoff mit einem Pinsel aufgetragen. Nach einer Einwirkzeit von 1 min wurde das Unterfütterungsmaterial mit der Kartusche in die Hohlräume der Prothese und auf die Kugeln der Implantate gegeben. Nach Eingliederung der Prothese schloss die Patientin den Unterkiefer für ca. 7 min in die habituelle Interkuspitation. Die Prothese wurde entnommen und überschüssiges Material mit einer gebogenen Schere entfernt. Scharfkantige Übergänge vom Unterfütterungsmaterial zur Prothese wurden mit einer dünnen Schicht Versiegelungssilikon

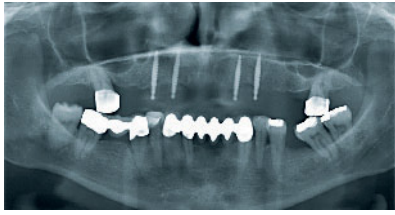


Abbildung 15 Orthopantomogramm nach der Insertion von vier 13 mm langen MDIs mit einem Durchmesser von 2,4 mm.

Figure 15 Orthopantomogramm after placement of four 13 mm long MDIs with a diameter of 2.4 mm.

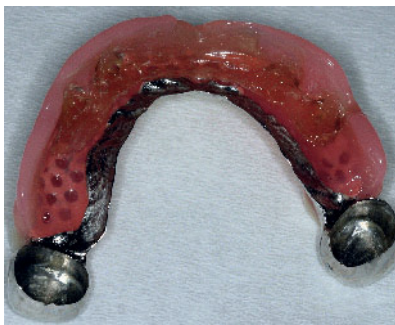

Abbildung 16 Im Bereich der Kugelhöpfe wurde die Prothese ausgefräst und dann mit einem weichbleibenden Unterfütterungsmaterial (Secure hard pick-up, 3M ESPE Dental GmbH, Seefeld, Deutschland) unterfüttert.

Figure 16 The prosthesis was milled around the MDI balls and thereafter relined using a soft material (Secure hard pick-up, 3M ESPE dental GmbH, Seefeld, Deutschland).

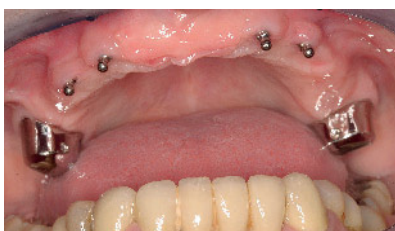

Abbildung 17 MDIs ca. 4 Monate nach der Implantation.

Figure 17 MDIs ca. 4 months after implant placement.

ausgeglichen. Basis- und Katalysatorpaste werden hierfür 1 : 1 vermischt und dann mit einem Pinsel appliziert. Zur Nachkontrolle am 1. Tag postoperativ waren keine Schwellungen oder

Druckstellen vorhanden. Zur Nahtentfernung eine Woche später war die Patientin komplett beschwerdefrei. Die Prothese zeigte schon eine bessere Stabilität, da das weichbleibende Unterfütterungsmaterial die Kugeln umschloss (Abb. 16).

Die Einarbeitung der Housings erfolgte nach 4 Monaten im Dentallabor, um die Prothese inklusive des Gerüsts effektiver ausfräsen zu können. Die Implantate waren zu diesem Zeitpunkt osseointegriert (Abb. 17). Das weichbleibende Unterfütterungsmaterial (Abb. 16) wurde entfernt und die MDIs mit einem Polyethermaterial (Impregum, 3M ESPE, Seefeld, Deutschland) abgeformt. Die Vierkantbasis muss durch das Unterfütterungsmaterial dargestellt sein, um die MDI-Modellanaloge sicher platzieren zu können (Abb. 18). Vom Hersteller werden auch Abformkappen angeboten, die auf die MDIs gesteckt werden und in der ausgehärteten Abformung stecken bleiben. Diese Kappen sind jedoch eher für eine komplette Neuanfertigung und Abformung mittels individuellen Löffels geeignet, da eine Prothese vor der Unterfütterung zur Aufnahme dieser Kappen zu stark ausgefräst werden müsste. Das Modell aus Superhartgips (Shera Hard-Rock, Shera, Lemförde, Deutschland) mit Kunststoffstümpfen für die Konuskronen wurde im Unterfütterungsgerät eingebaut (Abb. 19). Klebewachs fixierte die Prothese am Konter.

Die Housings wurden auf die Kugeln der MDI-Modellanaloge gesteckt. Die Prothese wurde so weit ausgefräst, bis sie zu den Housings keinen Kontakt mehr aufwies. Unterhalb der Housings wurden die Übergänge zum Gips zirkulär mit Wachs ausgebockt. Dann erfolgte über die Unterfütterung die gleichzeitige Einpolymerisation der Housings in die Prothese mit einem opaquen Kaltpolymerisat auf Methacrylatbasis (Probase cold Trial Kit implant, Ivoclar-Vivadent, Ellwangen, Deutschland), der die metallischen Housings gut abdeckt. Danach erfolgte die Ausarbeitung und Politur der Prothese (Abb. 20). Bei der Eingliederung wurde die Okklusion nur geringfügig korrigiert. Die Patientin wurde in die Pflege der Prothese und der Housings unterwiesen. Während der Kontrollen nach 2 Tagen bzw. 2 Wochen waren keine Druckstellen vorhanden. Der Halt der Prothese wurde von der Patientin als sehr gut eingeschätzt. Die Patien-

tin wurde ins halbjährliche parodontologische und prothetische Recall übernommen.

5 Diskussion

Mini-Implantate sollen und können konventionelle Implantate nicht ersetzen, sondern sind eine Ergänzung des implantologischen Behandlungsspektrums. Sie spielen ihre Stärken aus bei schmalen und hohen Alveolarkämmen, wenn Standard-Implantate nur mit hohem Aufwand inseriert werden können. Schmale Alveolarkämme enthalten viel kortikalen Knochen, woraus eine hohe Primärstabilität der Implantate resultiert, die eine Sofortbelastung ermöglicht.

Die Versorgung kann bei ausreichender primärer Stabilität im harten D1-D2 Knochen nach *Misch* [6] wie im 1. Fallbeispiel sofort mit der Matrize erfolgen. Bei weicherem Knochen (D2-D3) wird die Prothese zunächst über dem Implantat hohlgeschliffen und weichbleibend unterfüttert wie bei der 2. Patientin. Die Belastung mit den Housings erfolgt dann erst nach der Osseointegration der Implantate. Dies scheint häufiger im Oberkiefer der Fall zu sein [16], da die Knochenqualität dort in der Regel schlechter ist als im Unterkiefer [6, 8]. Der Hersteller der MDIs empfiehlt deshalb sogar, den Oberkiefer generell zunächst weichbleibend zu unterfüttern. Als untere Grenze für eine Sofortbelastung mit den Housings wird ähnlich wie für Standard-Implantate [4] ein finales Eindrehmoment von 35 Ncm angegeben. Das Eindrehmoment als Maß für die Stabilität von Implantaten wird manchmal angezweifelt, aber der Zusammenhang zwischen beiden Größen scheint evident zu sein [4, 22]. In einer Studie zur Sofortbelastung von Standard-Implantaten mit feststehendem Zahnersatz im Oberkiefer war die Vorhersagekraft von niedrigen Eindrehmomenten für Implantatverluste höher als andere Stabilitätskriterien wie Periotest- oder Resonanzfrequenz-Analysewerte (Osstell) [22]. Bei MDIs mit 1,8 mm Durchmesser darf das Eindrehmoment 45 Ncm jedoch nicht überschritten werden. Frakturen während der Insertion aber auch Spätfrakturen der dünnsten MDIs sind vereinzelt beschrieben worden [16, 19, 20]. Aus

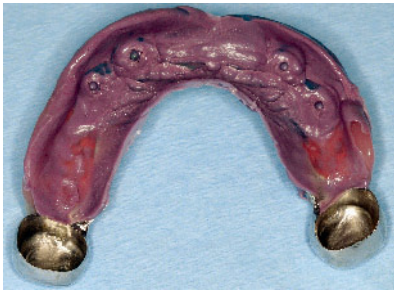

Abbildung 18 Unterfütterungsabformung (Impregum, 3M ESPE Dental GmbH, Seefeld, Deutschland) und eingesteckte Laboranaloge.

Figure 18 Relining impression (Impregum, 3M ESPE Dental GmbH, Seefeld, Germany) and inserted analog abutment.

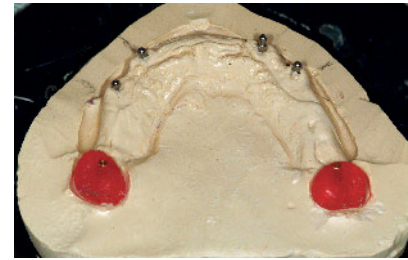
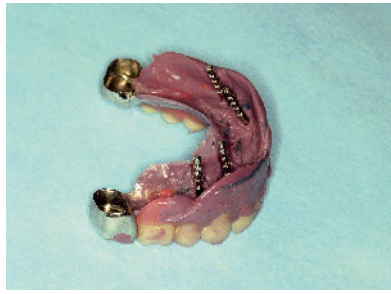

Abbildung 19 Unterfütterungsmodell zum Einarbeiten der Housings.

Figure 19 Relining cast for the polymerisation of the housings.

diesen Gründen werden diese MDIs von den Autoren dieses Beitrags nur noch bei extrem schmalen Alveolarkämmen eingesetzt und standardmäßig MDIs mit 2,1 mm Durchmesser im Unterkiefer neben den 2,4 mm MDIs im Oberkiefer verwendet.

Bei sehr weichem Knochen (D4) ist die Sofortbelastung von MDIs wie auch bei konventionellen Implantaten kontraindiziert. Dies ist bei breiten Kieferkämmen häufig der Fall. Dann sind 2-teilige Implantate angezeigt, die belastungsfrei einheilen können.

In 2 prospektiven Studien zur MDI-Sofortbelastung mit Housings im zahnlosen Oberkiefer blieben einige der genannten Therapiegrundsätze anscheinend unberücksichtigt [3, 17]. In beiden Studien wurden alle MDIs unabhängig vom Eindrehmoment mit den Housings sofortbelastet. Wahrscheinlich resultierten daraus in einer Studie die 2-Jahres-Verlustraten von über 21,6 % bzw. sogar von 46,2 %, wenn die Prothese von Beginn an im Gaumenbereich reduziert war [3]. Der Hersteller empfiehlt, wenn überhaupt, die Oberkieferprothese erst nach erfolgreicher Osseointegration palatinal zu rationieren. In einer anderen Studie wurden im zahnlosen Oberkiefer nur jeweils 5 MDIs inseriert und sofortbelastet [17]. Von 7 Patienten verlor eine Patientin mit schlechter Knochenqualität (D3-D4 nach *Misch*) alle 5 MDIs. Eine zweite Patientin mit 3 Verlusten aß in der Einheilphase sehr harte Nahrung bei Vorliegen okklusaler Kontakte, die zu spät beseitigt wurden.

Die Arbeitsabläufe zur Stabilisierung von vorhandenen Teilprothesen durch Mini-Implantate sind ohne großen Aufwand in jeder Zahnarztpraxis zu realisieren. Die Ausrichtung der MDIs sollte sich

an der Einschubrichtung der anderen Prothesenhalteelemente orientieren. Dies ist jedoch nicht immer möglich, da der Kieferkamm die MDIs umschließen muss. Grundsätzlich sind Winkelabweichungen von 30° der MDIs untereinander und zu den anderen Halteelementen zwar möglich und werden durch die Matrizen ausgeglichen, sollten jedoch wie auch bei anderen Retentionsformen für herausnehmbaren Zahnersatz möglichst klein gehalten werden.

In bisherigen Studien zur Prothesenstabilisierung wurden die MDIs transmukosal ohne Bildung eines Mukoperiostlappens inseriert [2, 3, 7, 15–17, 19]. Im Gegensatz dazu empfehlen wir jedoch, nach einer zweidimensionalen Planung mit normierten Referenzkörpern, den Eintritt der MDIs mittels eines kleinen kreisförmigen Schnitts sichtbar zu machen, da die Schleimhautdicke differenziert und schmale Alveolarkämme häufig extrem dünn auslaufen. Sind die Schraubenwindungen nicht allseits von Knochen umgeben, ist nicht nur die primäre Stabilität und die Langzeitprognose gefährdet, sondern auch die Frakturgefahr der dünnen MDIs erhöht. Falls die Palpation für die Ausrichtung der Pilotbohrung nicht ausreichen sollte, ist eine weitere Evaluation des Lappens z.B. im linguale Unterkieferbereich erforderlich, um eine Perforation zu vermeiden. Eine höhere Sicherheit und Vorhersehbarkeit bietet die dreidimensionale Darstellung der Knochenanatomie durch DVT bzw. CT präoperativ und mit entsprechenden Bohrschablonen. Dies ist zwar mit höherem Aufwand und Kosten verbunden, jedoch nach Meinung der Autoren dieses Beitrags notwendig, wenn bei dünnem Alveolarkämmen „flapless“ gearbeitet werden soll.

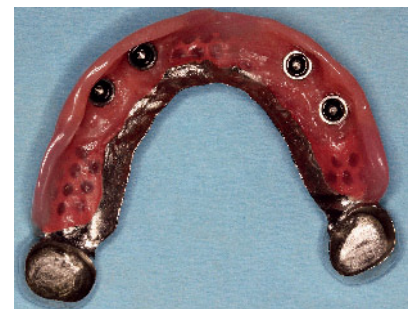

Abbildung 20 Eingearbeitete Housings (MH-1) mittels Polymethylmethacrylat.

Figure 20 Polymerized housings (MH-1) by using polymethylmethacrylate.

(Abb. 1–20: T. Mundt)

Die nachträgliche Einarbeitung der Housings in eine vorhandene Prothese ist bei totalen Prothesen relativ einfach zu realisieren. Bei Teilprothesen kann es manchmal Probleme mit dem Gerüst geben. Die Bearbeitung ist zeitintensiv und das Gerüst wird geschwächt. Da die Prothese möglichst eine gute Passung und ausreichende Dimensionierung zur Aufnahme der Housings aufweisen sollte, kann der Platzbedarf der Housings bei einer vorherigen Neuanfertigung schon berücksichtigt werden.

6 Schlussfolgerung

Die Verwendung von MDIs bei schmalen Alveolarkämmen zur Stabilisierung von Teilprothesen ist eine minimalinvasive und relativ einfach zu realisierende Alternative zu zweiteiligen Standard-Implantaten. Voraussetzungen für die Umsetzung sind die Herstellerempfehlungen zu Anzahl, Position und zum Belas-

tungsmodus der MDIs, anatomische Kenntnisse und chirurgische Erfahrung, besonders im Umgang mit dem Knochen, sowie prothetische Routine. [DZZ](#)

Interessenkonflikte: Alle Autoren verwenden das Implantatsystem MDI bei

ihrer klinischen Tätigkeit. Abgeschlossene und laufende klinische Studien mit dem MDI-System werden vom Hersteller der Implantate 3M Deutschland GmbH (Seefeld, Deutschland) finanziell unterstützt. Die Firma hatte keinen Einfluss auf die Manuskripterstellung.

Korrespondenzadresse

PD Dr. Torsten Mundt
Poliklinik für Zahnärztliche Prothetik,
Alterszahnheilkunde und medizinische
Werkstoffkunde, Universitätsmedizin
Greifswald
Walther-Rathenau-Str. 42a
17475 Greifswald
mundt@uni-greifswald.de

Literatur

- Ellis JS, Levine A, Bedos C et al.: Refusal of implant supported mandibular overdentures by elderly patients. *Gerodontology* 2011;28:62–68
- Elsyad MA, Gebreel AA, Fouad MM, Elshoukoui AH: The clinical and radiographic outcome of immediately loaded mini implants supporting a mandibular overdenture. A 3-year prospective study. *J Oral Rehabil* 2011;38: 827–834
- Elsyad MA, Ghoneem NE, El-Sharkawy H: Marginal bone loss around unsplinted mini-implants supporting maxillary overdentures: a preliminary comparative study between partial and full palatal coverage. *Quintessence Int* 2013;44:45–52
- Esposito M, Grusovin MG, Maghahre H, Worthington HV: Interventions for replacing missing teeth: different times for loading dental implants. *Cochrane Database Syst Rev* 2013, Mar 28;3:CD003878. doi: 10.1002/14651858.CD003878.pub5. Review
- Flanagan D, Mascolo A: The mini dental implant in fixed and removable prosthetics: a review. *J Oral Implantol* 2011;37(Spec No):123–132
- Fuh LJ, Huang HL, Chen CS et al.: Variations in bone density at dental implant sites in different regions of the jawbone. *J Oral Rehabil* 2010;37: 346–351
- Griffitts TM, Collins CP, Collins PC: Mini dental implants: an adjunct for retention, stability, and comfort for the edentulous patient. *Oral Surg Oral Med Oral Pathol Oral Radiol Endod* 2005; 100:e81–e84
- Hasan I, Bourauel C, Mundt T, Stark H, Heinemann F: Biomechanics and load resistance of small-diameter and mini dental implants: a review of literature. *Biomed Tech* 2014;59:1–5
- Heinemann F, Bourauel C, Hasan I, Mundt T: Mini-Implantate als strategische Pfeiler zur verbesserten Retention von Teilprothesen. *Implantol J* 2014; 18:26–33
- Huemer P, Huemer B, Gollmitzer I: Mini-Implantate – Möglichkeiten und Grenzen im zahnlosen Unterkiefer. *Quintessenz* 2013;64:315–325
- Klein MO, Schiegnitz E, Al-Nawas B: Systematic review on success of narrow-diameter implants. *Int J Oral Maxillofac Implant* 2014;29:43–54
- Krennmair G, Krainhöfner M, Waldenberger O, Piehslinger E: Dental implants as strategic supplementary abutments for implant tooth-supported telescopic crown-retained maxillary dentures: a retrospective follow-up study for up to 9 years. *Int J Prosthodont* 2007;20:617–622
- Mangano FG, Caprioglio A, Levrini L, Farronato D, Zecca PA, Mangano C: Immediate loading of mandibular overdentures supported by one-piece, direct metal laser sintering mini-implants: A short-term prospective clinical study. *J Periodontol.* 2014;2:1–13. [Epub ahead of print]
- Morneburg TR, Pröschel PA: Success rates of microimplants in edentulous patients with residual ridge resorption. *Int J Oral Maxillofac Implants* 2008; 23:270–276
- Mundt T, Heinemann F, Stark T, Schwahn C, Biffar R: Verlustanalyse von Mini-Implantaten zur Fixierung totaler Prothesen. *Dtsch Zahnärztl Z* 2014;69:262–270
- Mundt T, Schwahn C, Stark T, Biffar R: Clinical response of edentulous people treated with mini dental implants in nine dental practices. *Gerodontology* 2015;32:179–187
- Preoteasa E, Imre M, Preoteasa CT: A 3-year follow-up study of overdentures retained by mini-dental implants. *Int J Oral Maxillofac Implants* 2014;29: 1170–1176
- Rammelsberg P, Bernhart G, Lorenzo Bermejo J, Schmitter M, Schwarz S: Prognosis of implants and abutment teeth under combined tooth-implant-supported and solely implant-supported double-crown-retained removable dental prostheses. *Clin Oral Implants Res* 2014;25:813–818
- Scepanovic M, Calvo-Guirado JL, Markovic A et al.: A 1-year prospective cohort study on mandibular overdentures retained by mini dental implants. *Eur J Oral Implantol* 2012;5:367–379
- Shatkin TE, Petrotto CA: Mini dental implants: a retrospective analysis of 5640 implants placed over a 12-year period. *Compend Contin Educ Dent* 2012;33(Spec 3):2–9
- Walzer W: Mini-Implantate zur Stabilisierung von Teilprothesen. *Dent Implantol* 2013;17:396–401
- Wentaschek S, Scheller H, Schmidtman I et al: Sensitivity and specificity of stability criteria for immediately loaded splinted maxillary implants. *Clin Implant Dent Relat Res* 2014, Dec 23. doi: 10.1111/cid.12283. [Epub ahead of print]