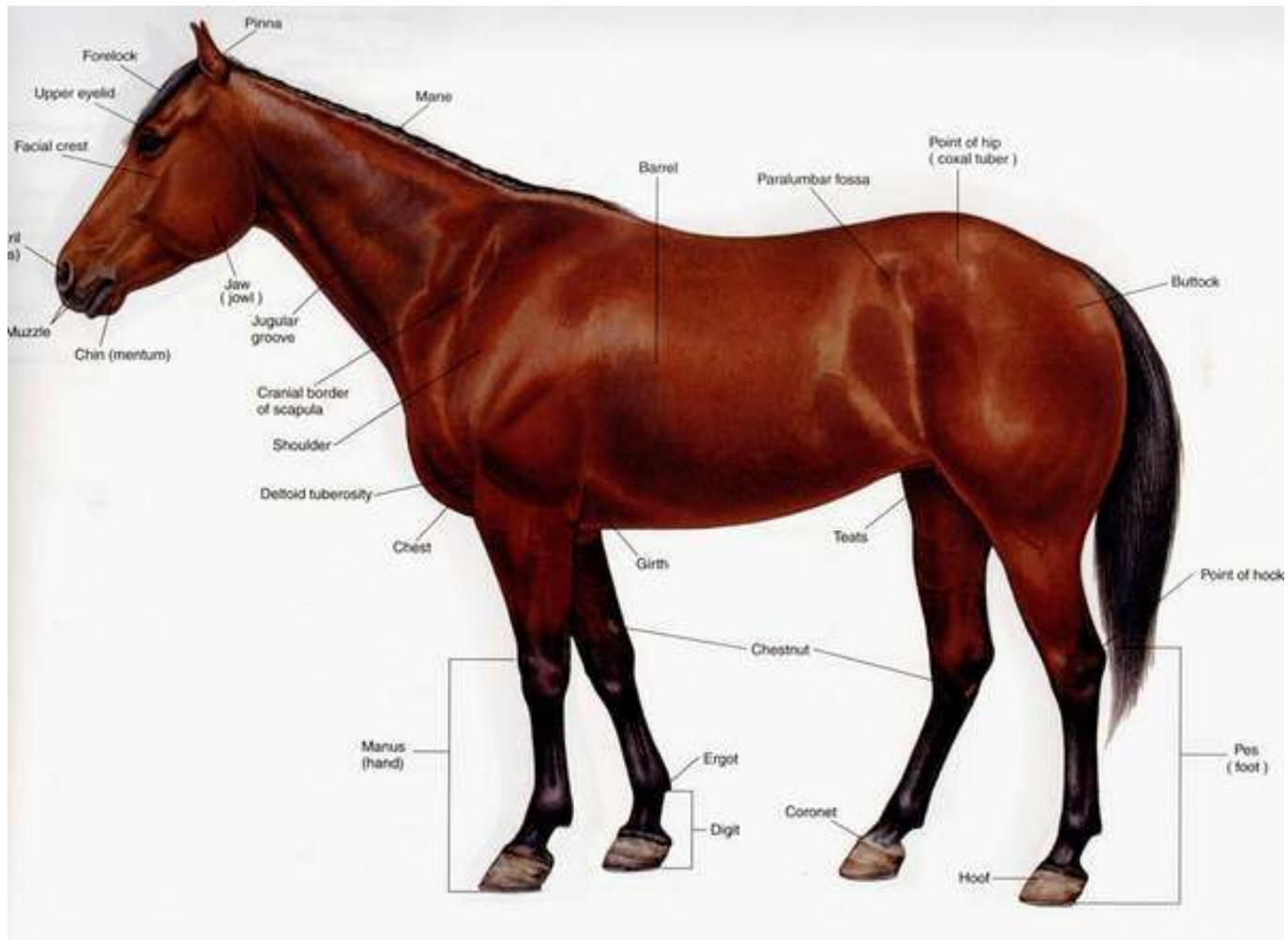


---

# *Topografija glave i vrata konja*

---

Student: Medješki Branislav



---

■ ***Na glavi razlikujemo:***

- a) Lobanjski deo u kome je smesten mozak( neurocranium)
- b) Lični deo u kome se nalaze nosne i usna duplja(facies seu splanchnocranium)

■ ***Regije lobanjskog dela glave(regiones cranii):***

- a) Na granici vrata i glave izmedju oba uha u predelu potiljne kosti je potiljačna regija- regio occipitalis
  - b) Rostralno od potiljnog krova je temena regija- regio parietalis
  - c) Lateralno od temene regije je slepočna regija- regio temporalis, u kojoj je uho –regio auricularis
  - d) Na prelazu lobanjskog u lični deo glave je čeona regije- regio frontalis
-

## ■ **Regije lica (*regiones faciei*)**

- a) U predelu oka je očna regija- *regio orbitalis*
  - b) Rostralno od čeonone regije u predelu nosnih kostiju je nosna regija- *regio nasalis*
  - c) Na lateralnoj strani lica je podočna regija- *regio infraorbitalis*
  - d) Ventralno od slepoočne regije je *regio masseterica*
  - e) Na bočnoj strani lica je obrazni predeo- *regio buccalis*
  - f) U predelu gornjovilične kosti je *regio maxillaris*
  - g) U predelu donjovilične kosti je *regio mandibularis*
  - h) Predeo usana- *regio oralis*
  - i) Regija brade- *regio mentalis*
  - j) Predeo ventralno između obe donjovilične kosti- *regio intermandibularis*, njen kaudalni deo je *regio subhyoidea*
  - k) Predeo pazušne žlezde- *regio parotidea*, a ispod nje je predeo ždrelo – *regio pharyngea*
-

---

# *Topografija glave konja*

- Glava konja prekrivena je kožom (*Integumentum commune*) koja može biti različite boje, u zavisnosti od rase kojoj konj pripada.
  - Sledeći istaknuti deo na glavi su ušne školjke (*Auriculae*). Položaj ušiju kod konja je različit i on ukazuje na raspoloženje konja. Ako su uši okrenute napred znači da ga nešto zanima; ako je jedno uho napred a drugo nazad znači da konj nije siguran, dok uši unazad pokazuju agresivnost i strah.
  - Zatim se uočavaju oči koje su smeštene bočno na glavi
-

---

■ *Na glavi se razlikuju dve fascije:*

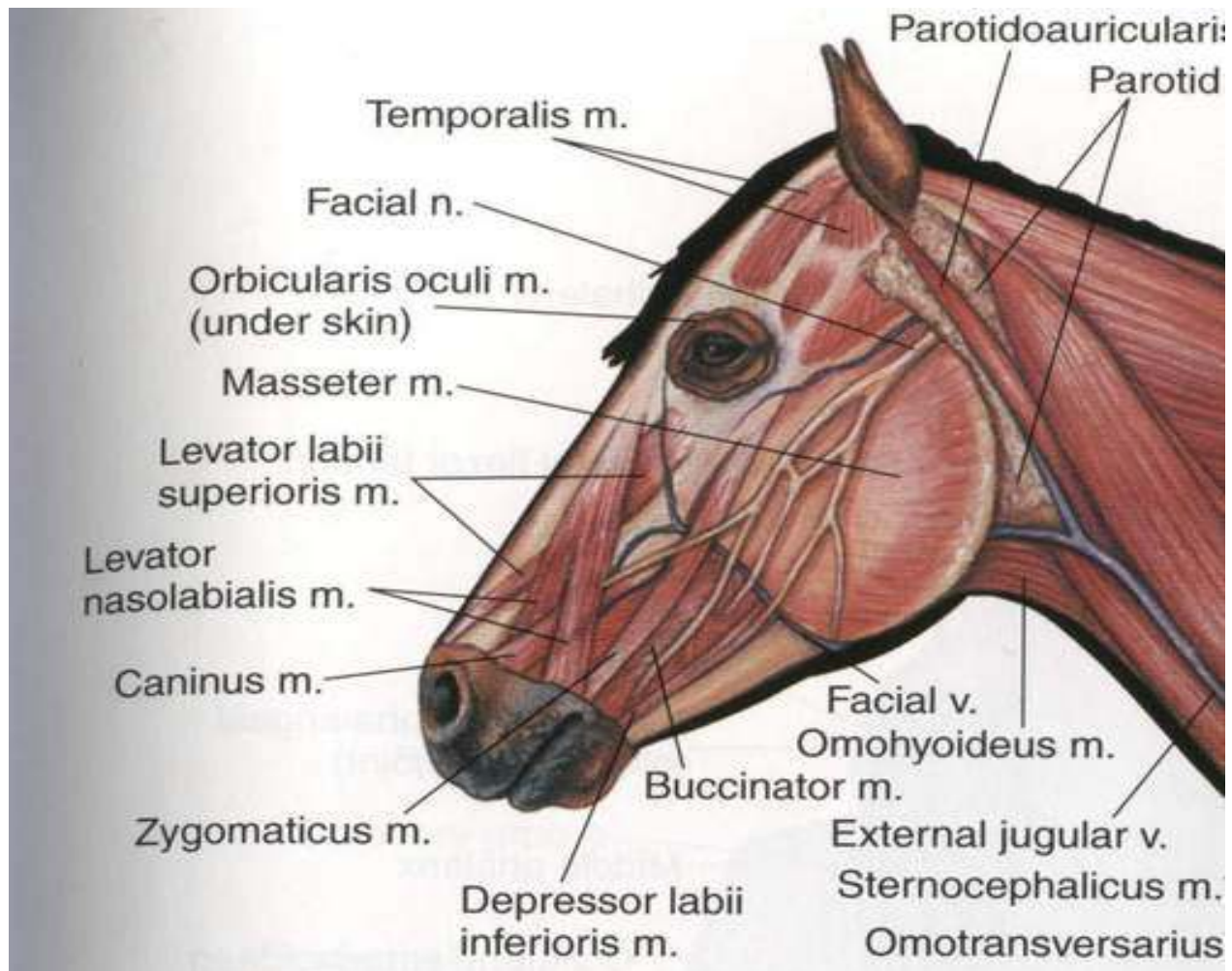
a) Površna facija glave (*Fasciae superficialis*) koja se nalazi neposredno ispod kože svih delova glave. Prema mestu gde se nalaze razlikujemo:

- Fascia parotidea
  - Fascia masseterica
  - Fascia temporalis
  - Fascia nasobuccalis
  - Fascia mandibularis
  - Fascia subhyoidea
-

---

b) Duboka fascija glave (*fascia profunda*) se nalazi ispod i između mišića glave i vezuje ih za kost. Delovi duboke fascije glave su:

- Fascia buccopharyngea
  - Lamina profunda fasciae temporalis
-





---

## ■ *Mišići lica i ušne školjke:*

Gruppu ovih mišića čine mišići koji se nalaze predelu lica i oko ušne školjke. Mogu se podeliti u četiri grupe:

- a) Mišići kože glave:
    - m. Cutaneus faciei
    - m. Cutaneus labiorum
    - m. Cutaneus frontalis
    - m. Cutaneus nasi
  - b) Mišići usana, obraza i nosa:
    - m. Orbicularis oris
    - m. Incisivi
    - m. Levator nasolabialis
    - m. Levator labii superioris
    - m. Caninus
    - m. Zygomaticus
    - m. Depresor labii superioris
    - m. Depresor labii inferioris
    - m. Mentalis
    - m. Buccinator
    - mm. nasales
-

---

c) Ekstraorbitalni mišići očnih kapaka:

- m. Orbicularis oculi
- m. Levator anguli oculi medialis
- m. Retractor anguli oculi lateralis
- m. Malaris

d) Mišići ušne školjke:

- m. Scutuloauriculares superficiales accessorius
  - m. Zygomaticoauricularis
  - m. Parietoauricularis
  - m. Cervicoauricularis
-

---

■ *Mišići donje vilice:*

- a) m. Masseter
  - b) m. Pterygoideus
  - c) m. Temporalis
  - d) m. digastricus
-

---

■ *Vaskularizacija glave:*

ARTERIJSKI:

U predelu 7. vratnog pršljena *Truncus bicaroticus* se deli na dve grane:

*a. Carotis communis sinistra* i *a. Carotis communis dextra*.

-*A. Carotis communis* se kod konja deli na dve grane: *a. Carotis interna* i *a. Carotis externa*.

-*A. Carotis externa* je jača grana račve zajedničke karotidne arterije.

Pruža se uz kaudalni rub donje vilice pokrivena zaušnom slinskom žlezdom( *Gl. Parotis*). U blizini donjoviličnog zgloba i prelazi u gornjoviličnu arteriju (*A. Maxilaris*).Grane od *A. Carotis externa* su:

- *A. Occipitalis*
  - *Truncus linguofacialis*
  - *A. Facialis*
  - *A. Auricularis caudalis*
  - *Ramus massetericus*
  - *A. Temporalis superficialis*
-

---

Gornjovilična arterija je produžetak od *A. Carotis externa* kada se od ove odvoji *A. Temporalis superficialis*. Kod konja prolazi kroz *Canalis alaris* klinaste kosti i u predelu *Fossa pterygopalatina* deli se na svoje završne grane. Grne od *A. Maxillaris* su:

- *A. Alveolaris mandibularis*
  - *Rami pterygoidei*
  - *Aa. Temporales profundae*
  - *A. Buccalis*
  - *A. Meningea media*
  - *A. Ophthalmica externa*
  - *A. Infraorbitalis*
  - *A. Palatina descendens*
-

---

## VENSKI:

Vensku krv iz predela glave i vrata odvođe dve velike vene: *v. Jugularis externa sinistra et dextra* koje se ulivaju u *Truncus bijugularis* a ovaj u kranijalnu šuplju venu *V. Cava cranialis*.

Grana od *V. Jugularis externe* koje se nalaze u predelu glave su:

- V. Linguofacialis*: pruža se prema kaudalnom rubu *Ramusa-a mandibule* i ukršta se sa tetivom *m. Sternomandibularis-a*.
  - V. Facialis*: je nastavak *V. linguofacialis*, pošto je prešla iz *Spatium mandibulae* na površinu lica preko *Incisurae vasorum*, na kojoj se nalazi istoimena arterija i *Ductus parotideus*. Njene grane su:
    - V. Labialis inferior*
    - V. Angularis oris*
    - v. Labialis superior*
    - V. Profunda faciei*: izlazi u visini kranijalnog ruba *m. Masetar-a*. Pruža se kaudalno uz ventralnu stranu grebena lica (*Crista facialis*), uz dorzalni rub *M. Molaris-a* i *Gll. Buccales* u krilastonepčanu jamu (*Fossa pterygopalatina*)
    - V. Lateralis nasi*
    - V. Dorsalis nasi*
    - V. Angularis oculi*
-

- 
- *V. Buccalis*: je nastavak *V. Maxilaris*. Kod konja izlazi iz *Plexus pterygoideus*. Pokriva je *M. Masseter* i *M. Buccinator*. Uliva se u *V. Facialis* u visini *V. Labialis mandibulae*.
  - *V. Auricularis caudalis*: izlazi iz početnog dela *V. Maxilaris*. Kod konja se odvaja *Rami parotidei* za *Gl. Parotis*.
-

---

## Limfni sistem glave:

Nalazimo tri limfna centra:

a) *Lc. Parotideum*: prima limfna dorzalnog dela lobanje.

-*Lnn. Parotidei*: leže ventralno od mandibularnog zgloba prekriveni sa *gl. Parotis* ili u samoj žlezdanoj masi.

b) *Lc. Mandibulare*: u koji se sliva limfa iz područja donje vilice, usne duplje i oralnih partija nosa.

-*Lnn. Mandibulares*

-*Lnn. Mandibulares accessori*

c) *Lc. Retropharyngeum*: u koji dospeva limfa dubljih delova glave kao osnove nosa, ždrelo, grkljana...

- *Lnn. Retropharyngei lateralis*: nalaze se u blizini krila atlasa

- *Lnn. Retropharyngei mediales* na ždrelo

---



---

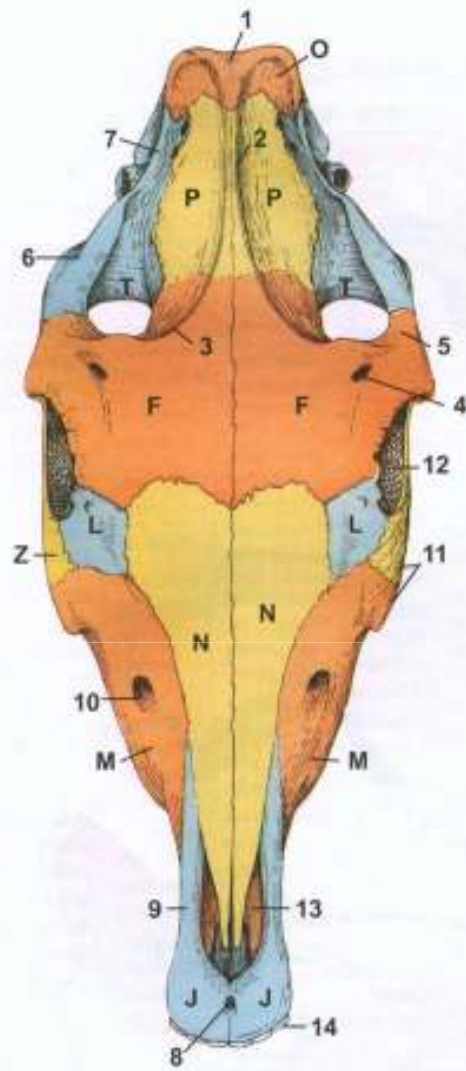
■ Koštana osnova glave:

Kosti glave su podeljene na:

- 1) Kosti lobanje (*ossa crani*)
- 2) Kosti lica (*ossa facei*)

■ Kosti lobanje čine:

- a) Potiljna kost (os occipitale): podeljena je na četiri dela: ljuska (*sqama occipitali*), dva bočna dela (*partes laterales*) i bazalni deo (*pars basilaris*).
  - b) Klinasta kost (os sphenoidale): u vreme rođenja se sastoje iz dva dela koja kasnije srastu. To su *os basisphenoidale* i *os presphenoidale*.
  - c) Sitasta kost (os ethmoidale)
  - d) Medjutemena kost (os interparietale): na njenoj unutrašnjoj strani je *processus tentoricus*.
  - e) Temena kost (os parietale)
  - f) Čeona kost (os frontale)
  - g) Slepoočna kost (os temporale)
-



---

- Kosti lica konja čine:

- a) Nosna kost (os nasale): obrazuje koštani ulaz nosne dupje  
*apertur nasi ossea*

- b) Suzna kost (os lacrimale):

- c) Jagodična kost (os zygomaticum): na njoj se uzdiže koštani greben *crista facialis*

- d) Gornjovilična kost (maxila): na kojoj se nalazi izdanak sa zubnim čašicama (*processus alveolaris*) i sadrži šest zubnih čašica (*alveoli dentales*)

- e) Sekutična kost (os incisivum): sadrži tri alveole za sekutiće

- f) Nepčana kost (os palatinum)

- g) Krilasta kost (os pterygoideum): njen ventralni i slobodni deo je zašiljen i povijen (*hamulus pterygoideus*)

- h) Ralo (vomer)

- i) Donjovilična kost (mandibula): razlikujemo telo *corpus mandibule* i granu *ramus mandibulae*

- j) Jezična kost (os hyoideum)

---

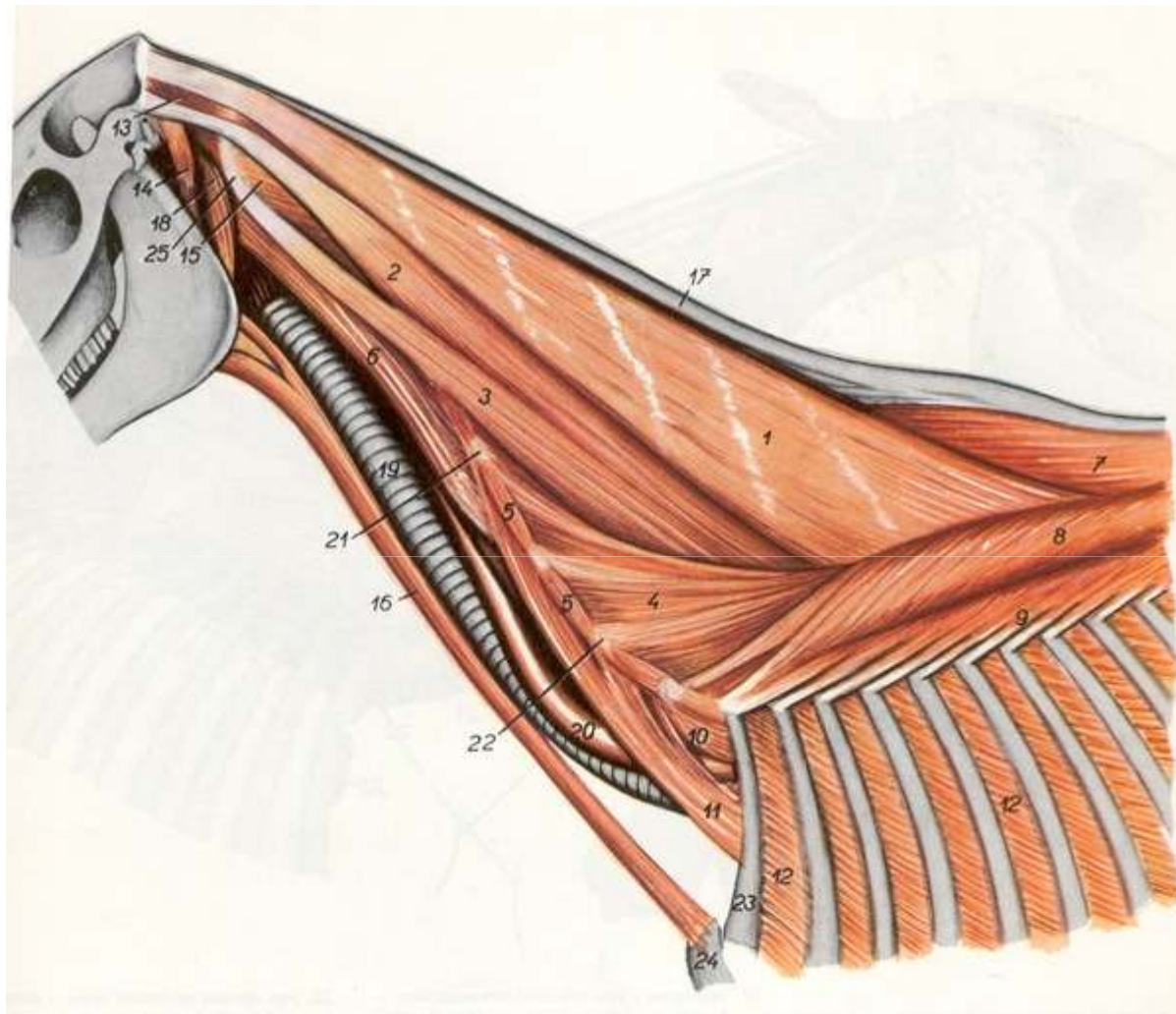


---

# *Topografija vrata konja*

Na vratu se razlikuje nekoliko regija:

- a) *Regio colli dorsalis*: u kojoj se nalazi dorzalni rub vrata (*margo colli dorsalis*)
  - b) *Regio colli lateralis*: bočno, desno i levo na vratu
  - c) *Regio colli ventralis*
  - d) *Regio trachealis*: u predelu dušnika
  - e) *Regio praescapularis*: na prelazu vrata u trup
-



---

## Mišići vrata:

1. Mišići ventralnog dela vrata:
    - a) M. Brachicephalicus
    - b) M. Sternocephalicus: počinje na manubrium sterni a završava na kaudalnom rubu grane donjovilične kost. Čini ventralnu granicu žleba jugularne vene.
    - c) M. sternohyoideus: kod konja se nalazi tanka tetiva između kranijalne i kaudalne polovine ovog mišića
    - d) M. Sternothyroideus
    - e) M. Omohyoideus: počinje na podlopatičnoj fasciji a završava na bazi jezične kosti
    - f) M. Omotransversarius
    - g) M. Scaleni : konj ima m. Scalenus medius. Između ventralnog( većeg) i dorzalnog(manjeg) pruža se *plexus brachialis*.
    - h) M. Longus colli: paran je mišić. Ventralno od njega nalaze se jednjak i dušnik
    - i) M. Longus capitis: je paran. Pruža se od transverzalnih izdanaka 2. do 5. vratnog pršljena do mišićne kvrge.
    - j) M. Rectus capitis ventralis i M. Rectus capitis dorsalis
    - k) Mm. Intertransversarii cervicis
-

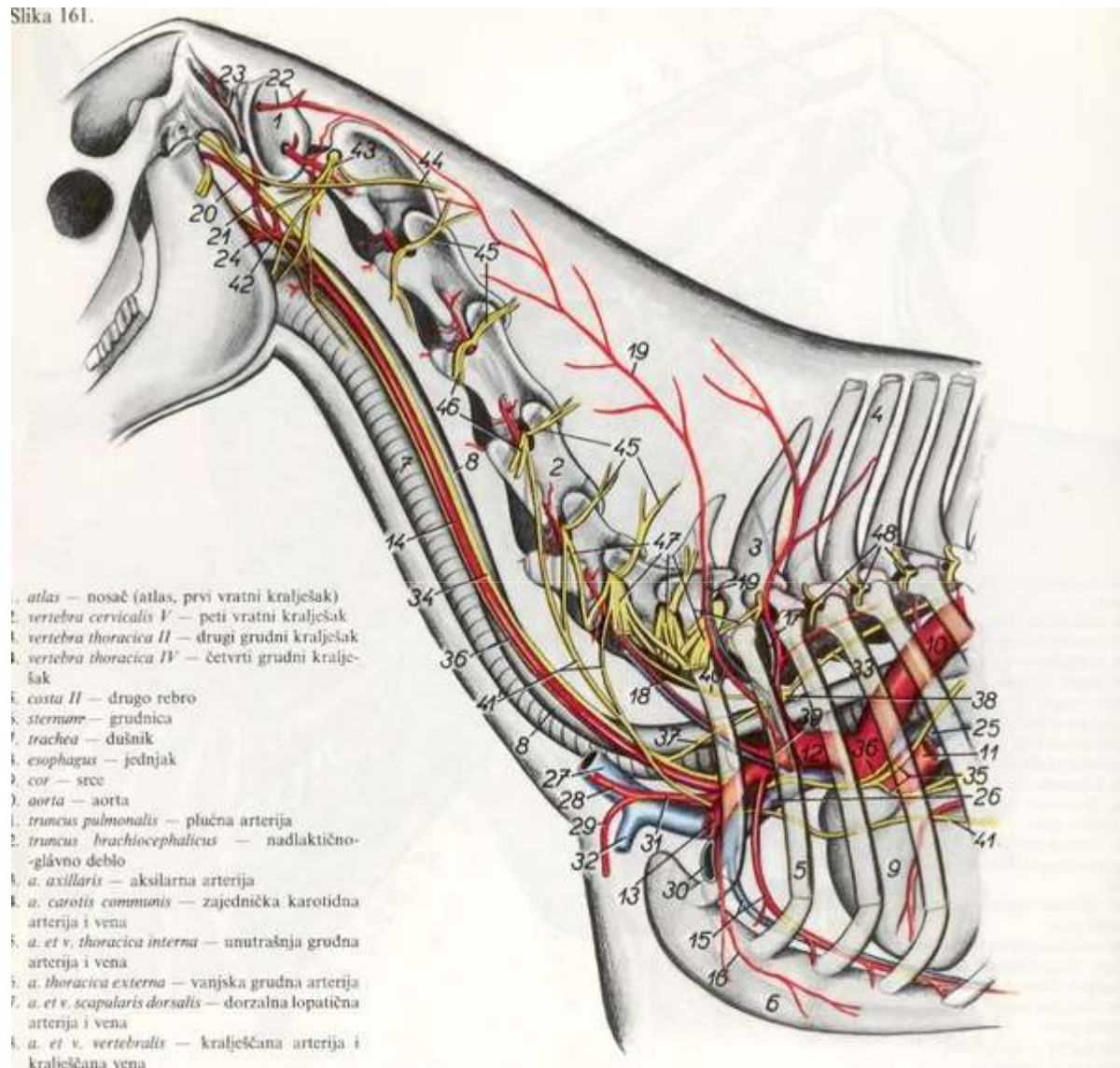
---

## 2. Mišići dorzalnog dela vrata

- a) M. Trapezius cervicis
  - b) M. Rhomboideus cervicis
  - c) M. Serratus ventralis cervicis
  - d) M. Splenius: završni deo od m. Splenius cervicis pripaja se za transverzalne izdanke 3, 4, 5 vratnog pršljena.
  - e) M. Longissimus capitis
  - f) M. Longissimus atlantis
  - g) M. Semispinalis capitis
  - h) Mm. Multifidi cervicis
  - i) M. Obliquus capitis cranialis
  - j) M. Obliquus capitis caudalis
  - k) M. Rectus capitis dorsalis major
  - l) M. Rectus capitis dorsalis minor
-



Slika 161.



---

## Vaskularizacija glave:

- a) A. Vertebralis se odvaja od *A. Subclavia sinistra*. Desna *A. Vertebralis* se odvaja od *Truncus brachiocephalicus*-a. Izlazi iz grudne duplje na *Apertura thoracis cranialis*. Od *A. Vertebralis* odvajaju se *Rami dorsales* i *Rami ventrales* koji dovode krv u mišiće vrata.
- b) A. Cervicalis profunda izlazi iz grudne duplje kroz prvi medjurebarni prostor. Grana se u vratnoj muskulaturi od grebena do potiljka. Daje prvu medjurebarnu arteriju.
-

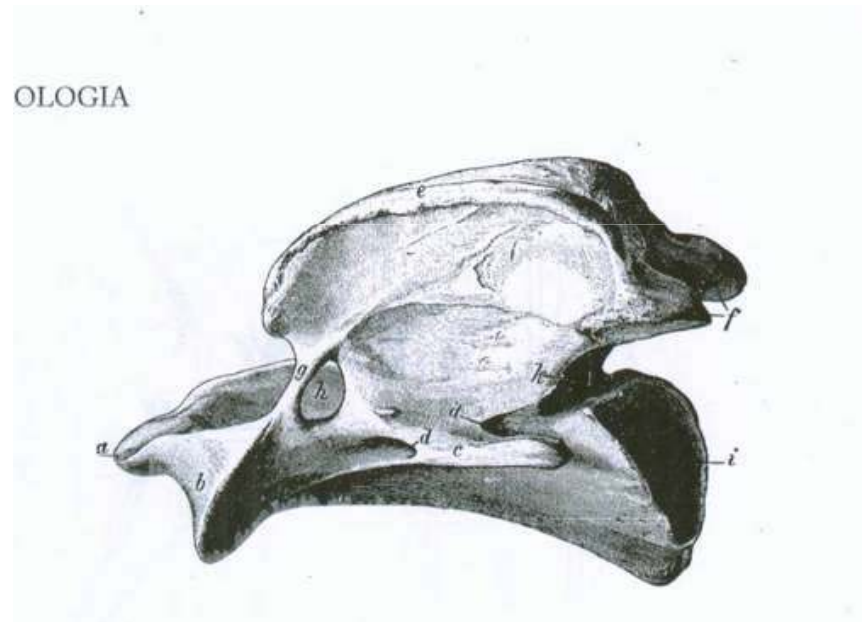
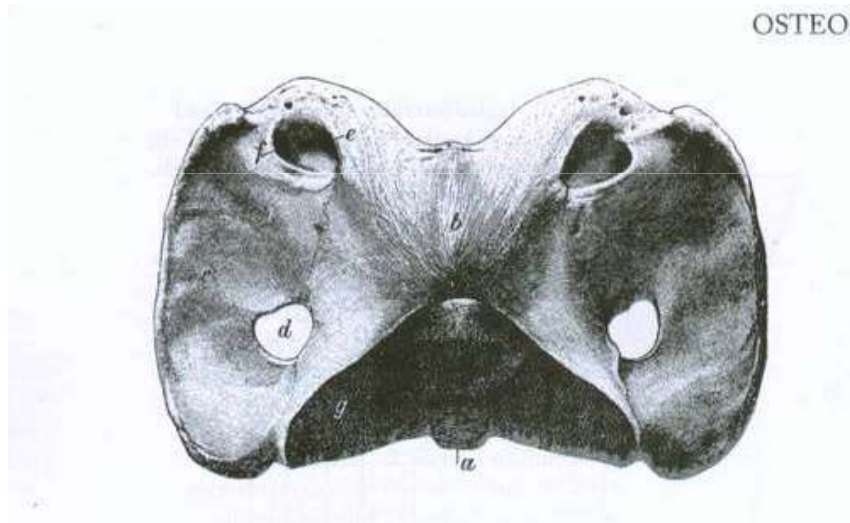
- 
- *A. Carotis comunis* na svom početku leži ventralno od dušnika. U kaudalnom delu vrata lateralno od *A. Carotis comunis* je *V. Jugularis externa*. Od *A. Carotis comunis* u toku njenog pružanja prema glavi odvajaju se grane za mišiće na ventralnoj strani vrata, za štitnu žlezdu, za ždrelo, grkljan...
  - *V. Jugularis externa* pruža se kranijodorzalno sve do 2. vratnog pršljena u Fossa *V. Jugularis*, pokrivena kožom, fascijom i kutanim mišićem. Poznavanje položaja *V. Jugularis ext.* Je od važnosti radi određivanja mesta za uzimanje krvi ili davanje intravenoznih injekcija.
-

---

## Limfni sistem vrata:

- a) Lc. Cervicale superficiales: u koji dospeva limfa sa površine vrata, glave, prednjeg ekstremiteta i trupa. Nekoliko limfnih čvorova:
- Lnn. Cervicales superficiales, nalaze se ispod m. Brachiocephalicus i mogu se palpirati.
- b) Lc. Cervicale profundum: čiji su limfni čvorovi raspoređeni duž vratnog dela dušnika.
- Lnn. Cervicales profundi craniales, nalaze se sasvim uz štitnu žlezdu
  - Lnn. Cervicales profundi medii, sa obe strane srednje trećine dušnika
  - Lnn. Cervicales profundi caudales, na ventralnoj strani dušnika uz m. scalenus
-

# Koštana osnova vrata:



---

## Vratni pršljenovi konja (*vertebrae cervicales equi*)

- Prvi vratni pršljen(*atlas*): atlas nema pršljensko telo, već ventralni luk. Bočni izdanak je u vidu krila( *ala atlantis*). Između ventralne površine krila i spoljašnje površine ventralnog luka obrazovala se široka udubina( *fossa atlantis*). Posедуje zglobne udubine(*foveae articulares craniales et caudales*). Atlas nema trnasti izdanak već umesto njega kvrgu( *tuberculum atlantis*).Dorzalni luk je probijen otvorom koji vodi u kičmeni kanal (*for. Vertebrale laterale*), i otvorom *foramen alare*. Pored ova dva otvora probijen je još jednim otvorom- *for. Transversarium*.
  - Drugi vratni pršljen (*axis*): Na ventralnoj strani tela se ističe dobro razvijen greben (*crista ventralis*).
-

---

- Organi u predelu vrata:

- 1) Jednjak (oesophagus) : leži najpre na dorzalnoj straniu prstenaste hrskavice grkljana a zatim se pruža kaudalno po dorzalnoj strani dušnika. U konja jednjak leži u predelu petog i šestog vratnog pršljena uz levu stranu dušnika najpovršnije i na tom mesu je najpogodnije vršiti operacije na njemu.
  - 2) Dušnik (trachea): bočno i nešto dalje od dušnika se nalazi leva i desna v. *Jugularis* i odgovarajući vratni mišići koji blokiraju dušnik ( m. Sternomandibularis, m. Brachyocephalicus...). Dušnik je opipljiv ispod kože pretežno u njegovom kranio-ventralnom delu, kaudalno od larinksa. Na tom delu se vrši traheotomija.
-



---

# TOPOGRAFSKA ANATOMIJA GRUDNOG KOŠA KONJA

---

Jelić Renata  
Novi Sad, april 2009.





---

# UVOD

- Grudni koš – thorax, je deo životinjskog tela koji leži između glave, tj. vrata i trbuha
  - Obuhvata grudnu duplju i deo trbušne duplje
-

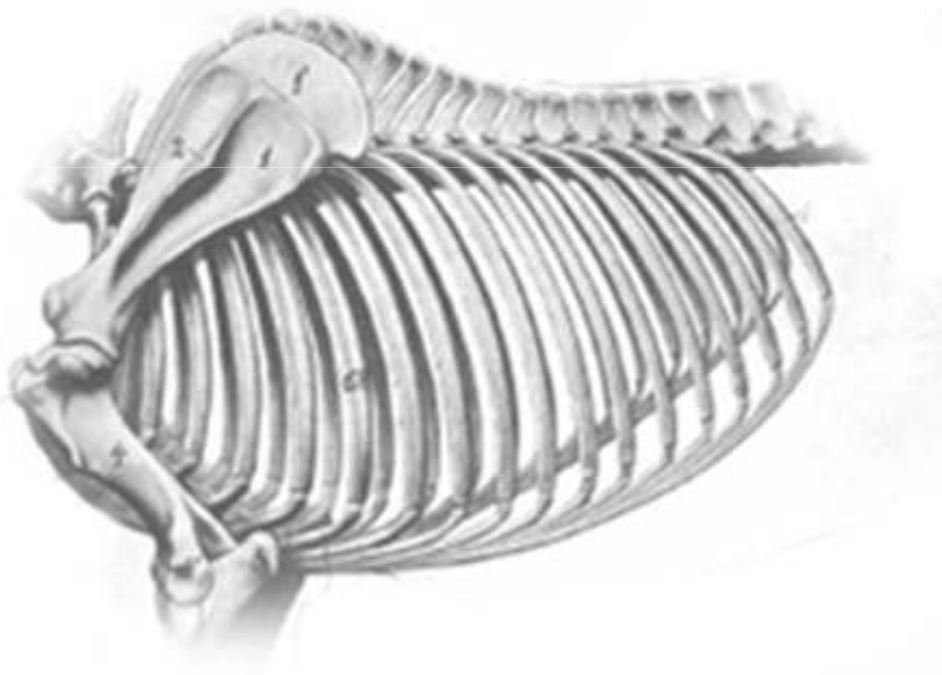


---

# OSTEOLOGIJA

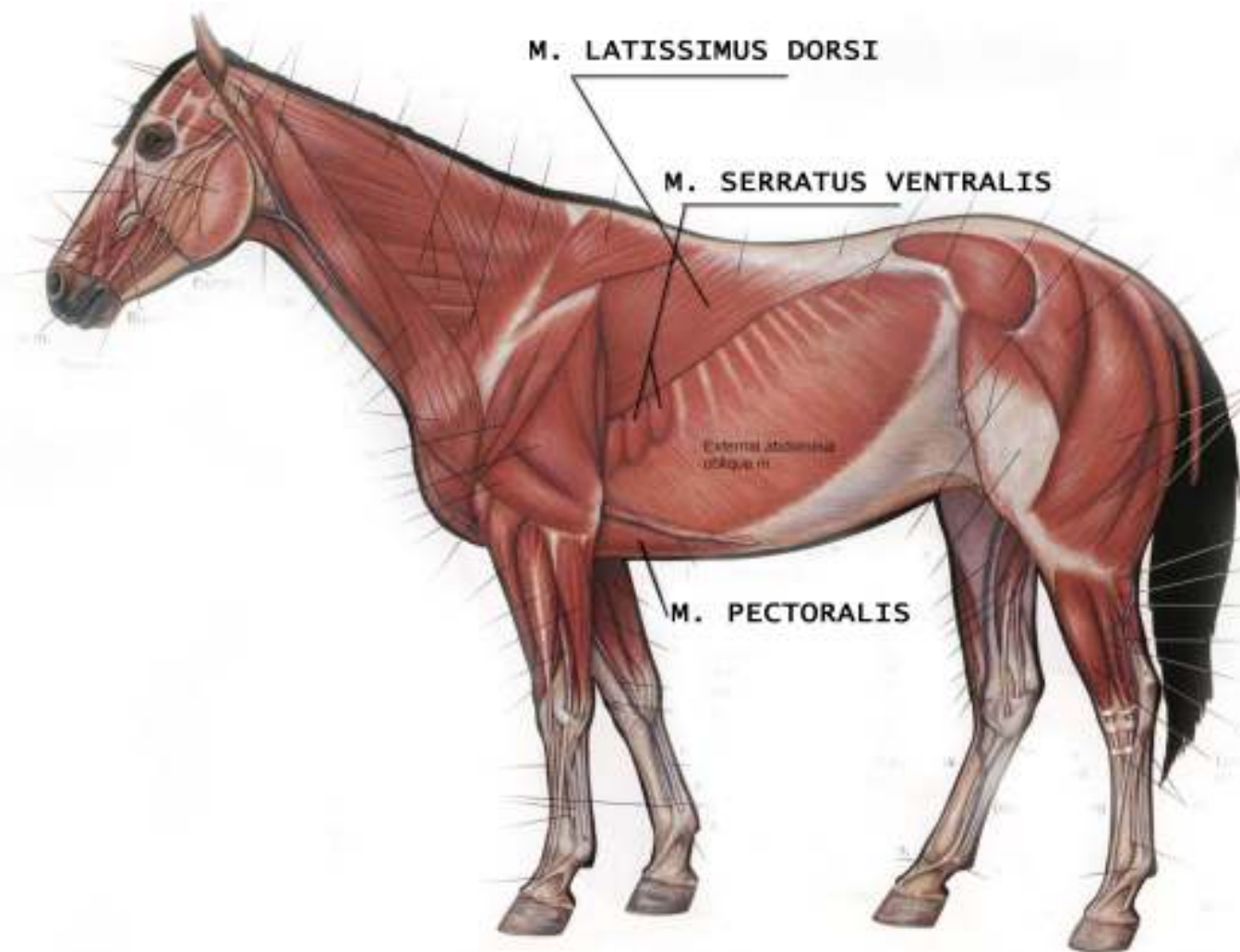
- Koštana osnova – vertebrae thoracicae, costae i sternum
  - Dva otvora:
    - 1) apertura thoracis cranialis
    - 2) apertura thoracis caudalis
-

# OSTEOLOGIJA

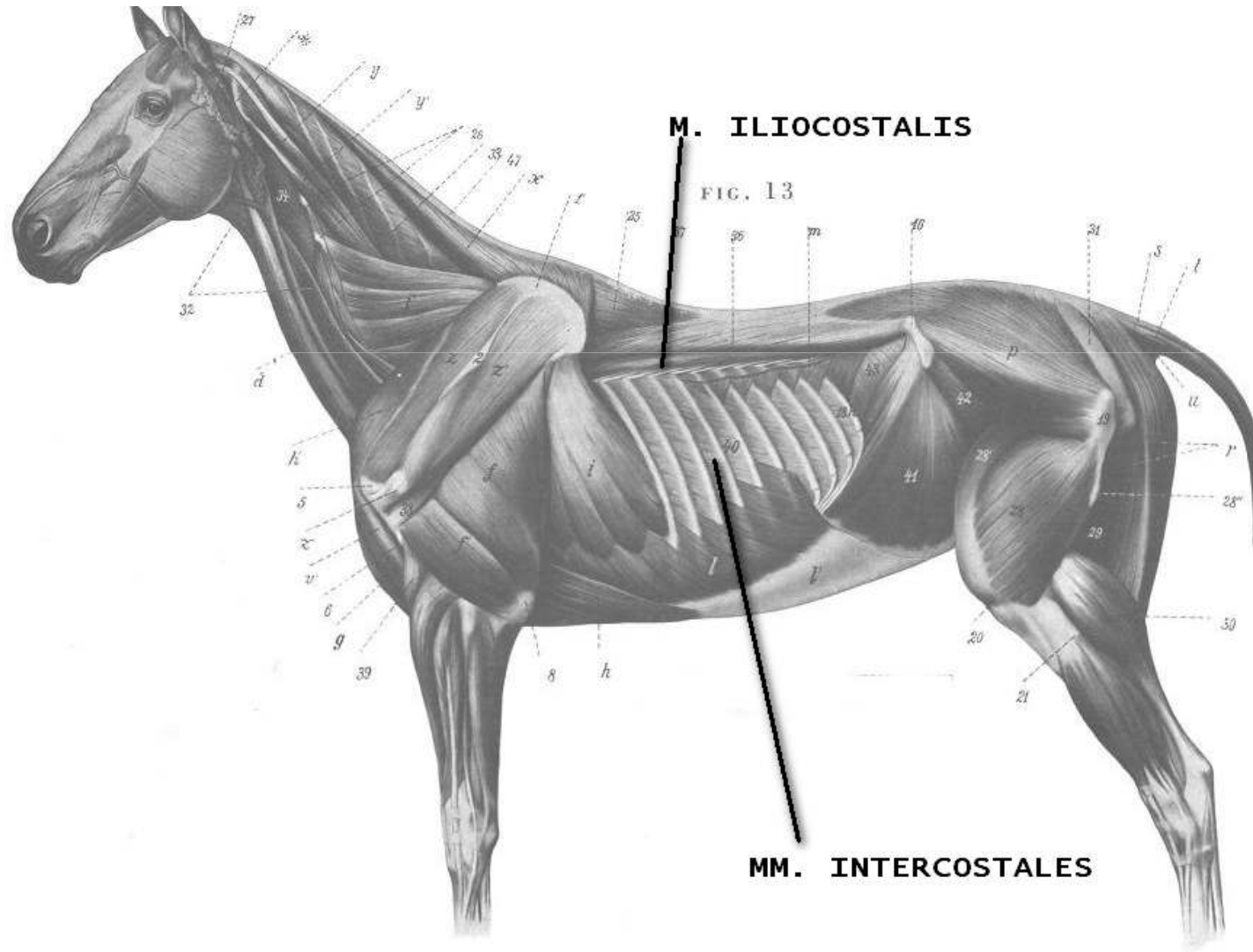


- Leđni pršljenovi – 18 (17-19)
- Rebra – 18 (17-19)
- Grudna kost – 7 sternebri (manubrium sterni, cartilago xiphoidea)

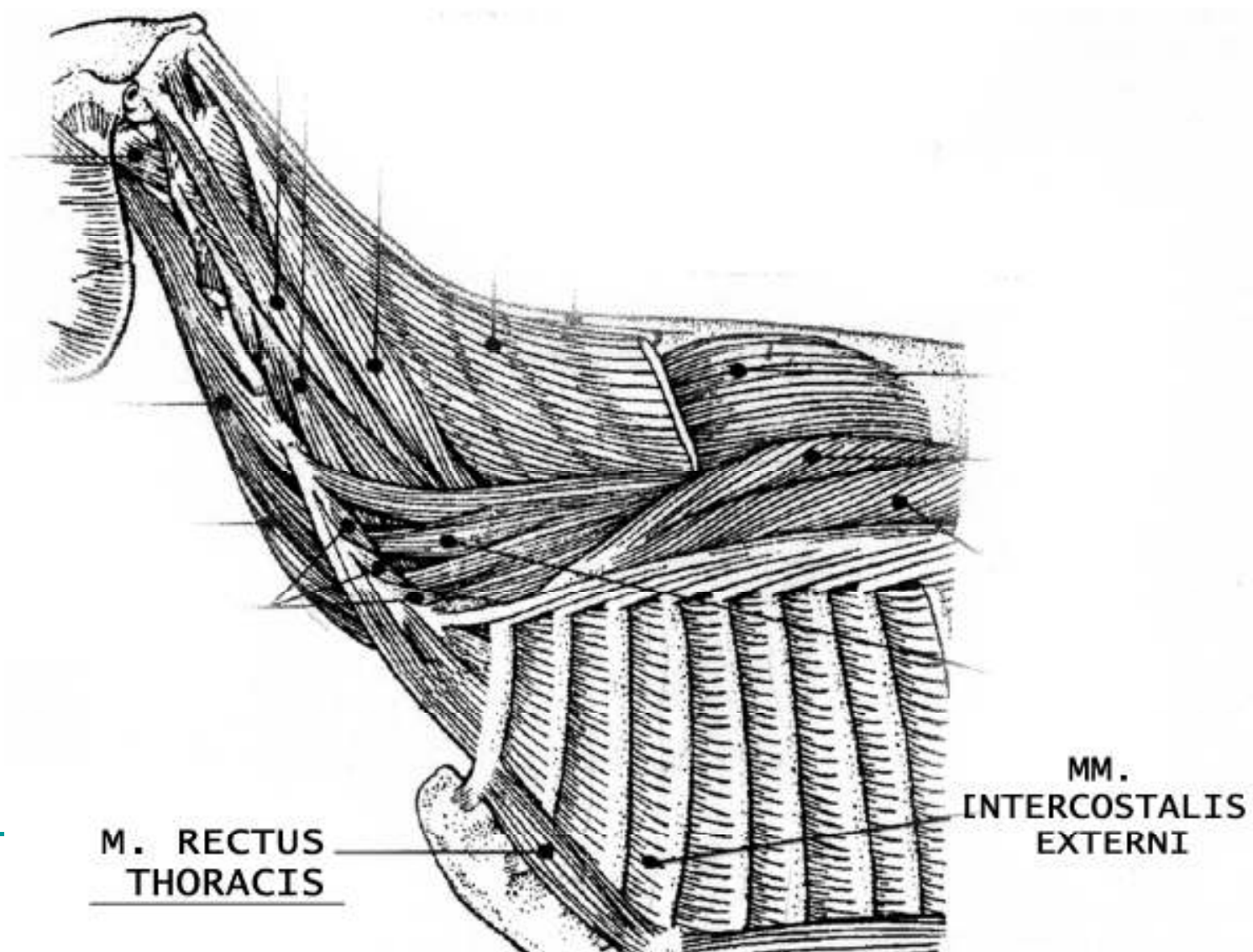
# MIOLOGIJA



# MIOLOGJA



# MIOLOGIJA



---

# MIOLOGIJA

- Diafragma:
  - deli grudnu od trbušne duplje
  - foramen v. cavae caudalis – 7.-8. međurebarni prostor
  - pars costalis diafragme – 16., 17. i 18. rebro
-

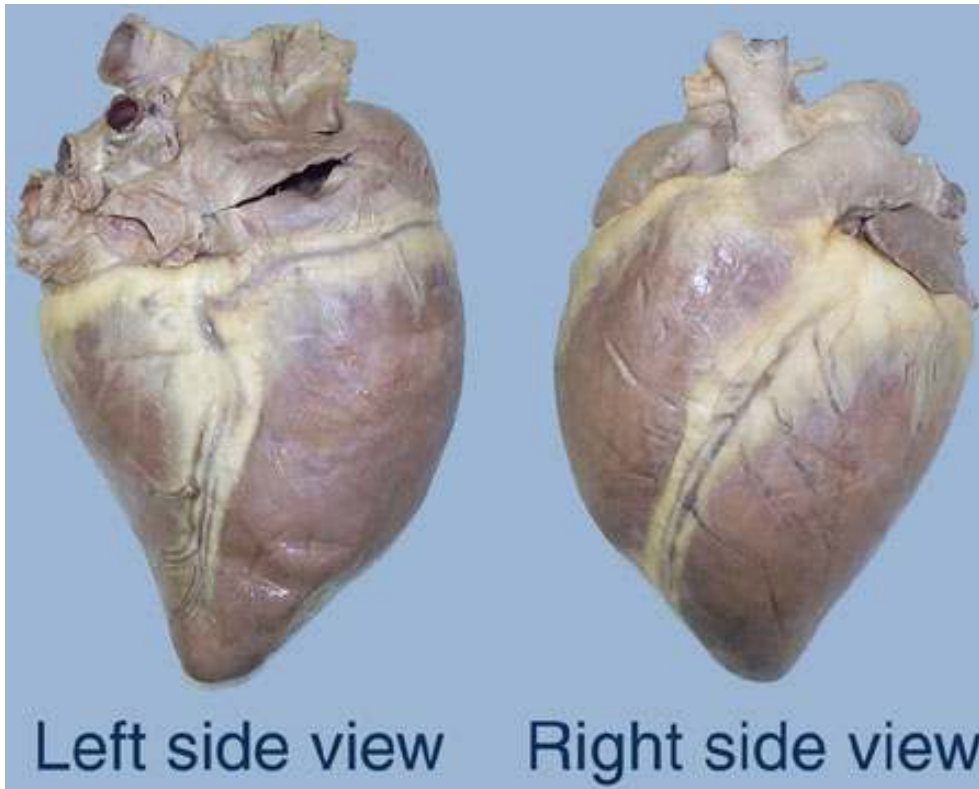


---

# ANGIOLOGIJA

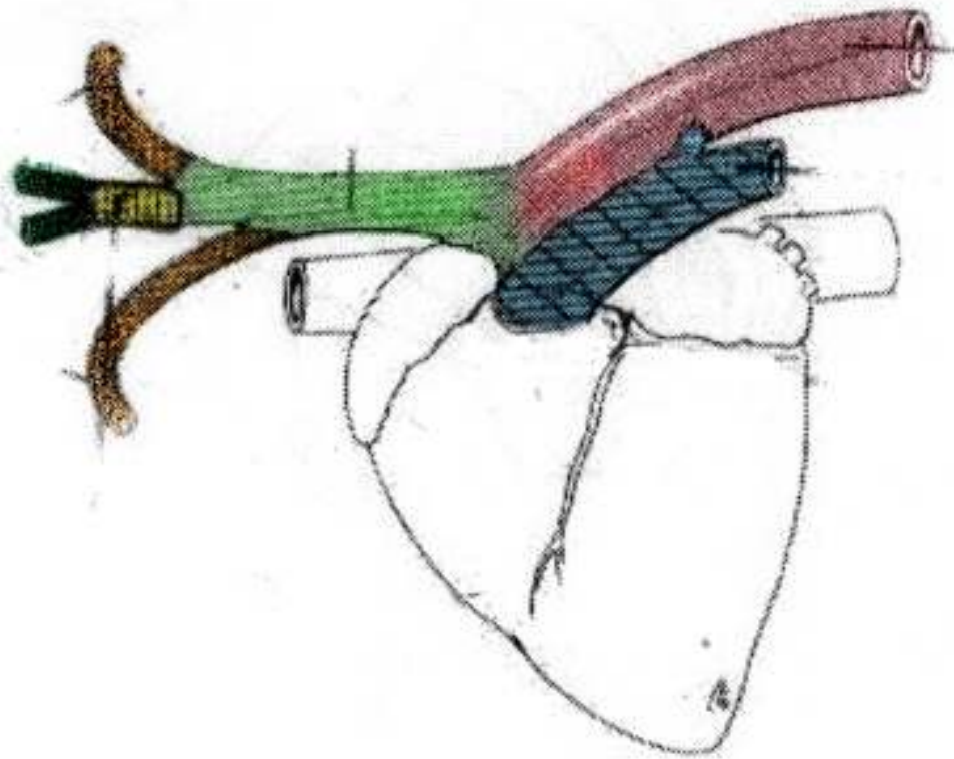
- SRCE:
    - položaj – između 2. (3.) rebra i 6. rebra
    - strmog položaja
    - perikard pričvršćen za grudnu kost sa lig. sternopericardiacum
-

# ANGIOLOGIJA



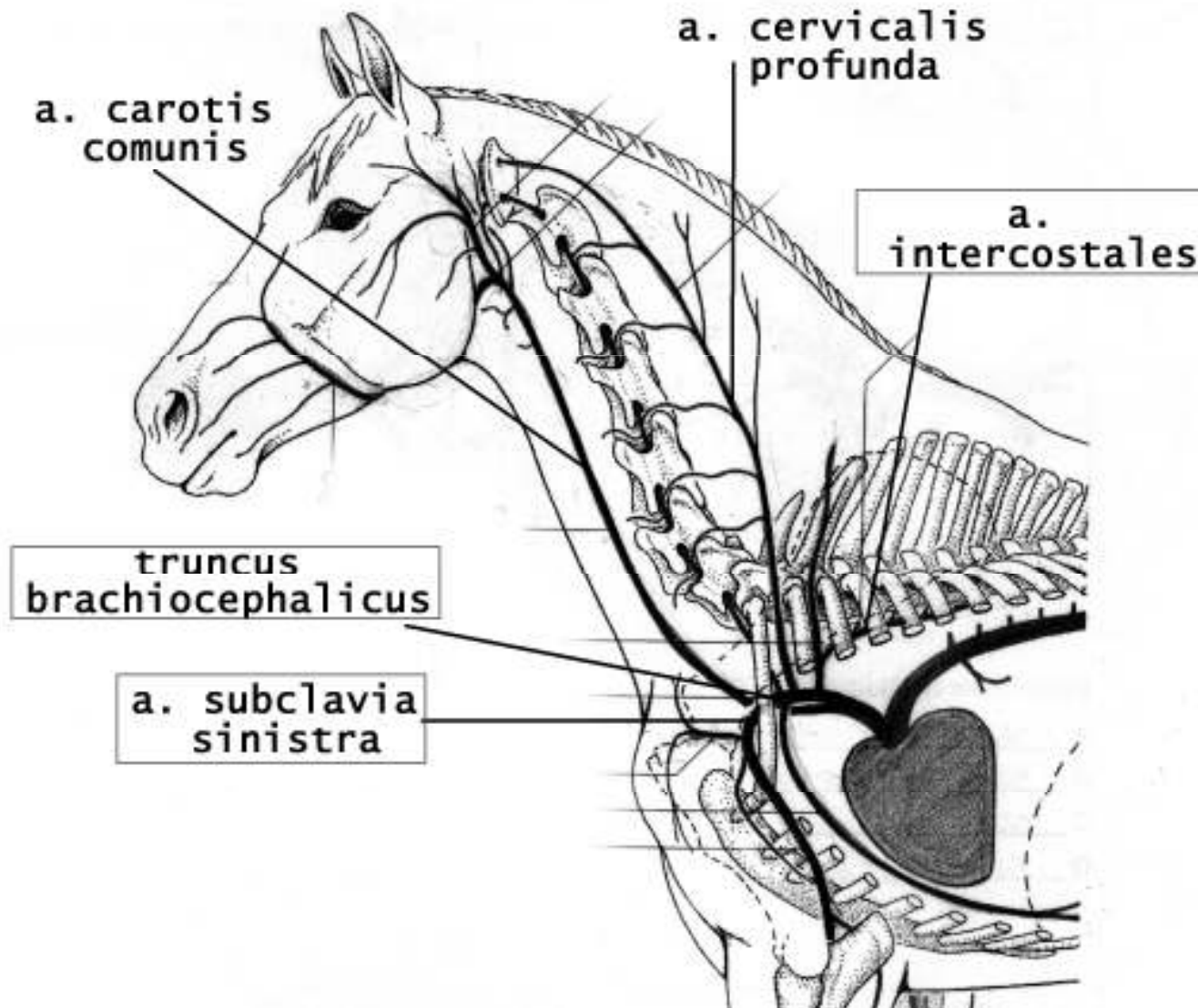
- basis cordis
- apex cordis
- margo cranialis et caudalis
- sulcus coronarius
- sulcus interventricularis paraconalis et subsinuosus

# MIOLOGIJA

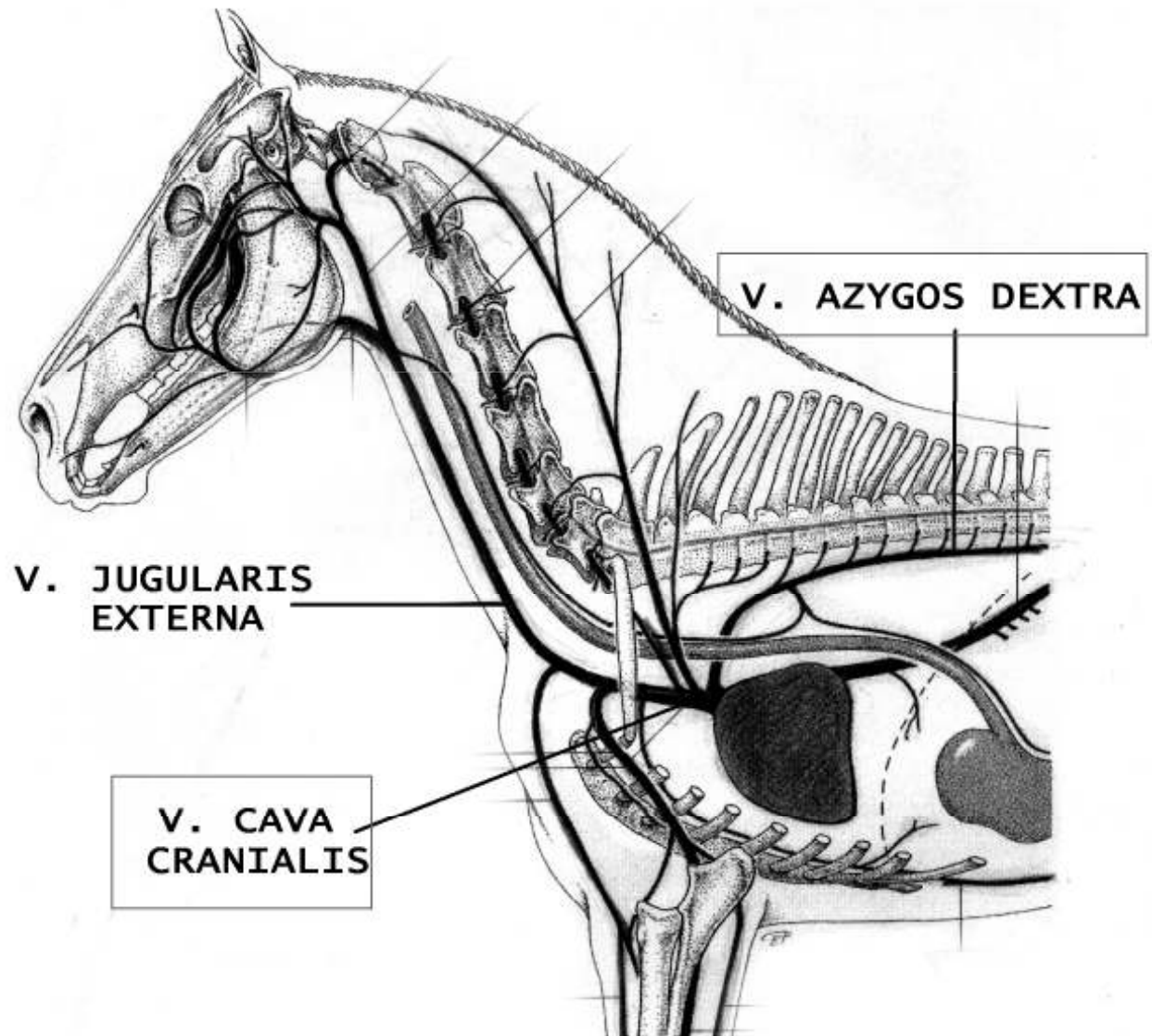


- Aorta
- Truncus brachiocephalicus
- A. subclavia
- Truncus bicaroticus
- A. carotis comunis
- Truncus pulmonalis

# ARTERIJE VELIKOG KRVOTOKA



# VE NE VELIKOG KRVOTOKA



---

# LIMFNI SISTEM

- Lc. thoracicum dorsale:
    - Lnn. thoracici aortici – između 5.-7. leđnog pršljena
    - Lnn. intercostales – 3., 4. i 5. interkostalni prostor
  - Lc. thoracicum ventrale:
    - Lnn. sternales craniales et caudales
-

---

# LIMFNI SISTEM

- Lc. mediastinale:

- Lnn. mediastinales craniales – uz krvne sudove od ulaza u grudnu duplju do luka aorte
  - Lnn. mediastinales medii – desno od dušnika (4-14)
  - Lnn. mediastinales caudales – retki kod konja (1-7)
-

---

# LIMFNI SISTEM

- Lc. bronchale:
    - Lnn. bifurcationes dextri, medii et sinistri
    - Lnn. pulmonales
  - Ductus thoracicus – kranijalno od dijafragme-desno; od 5. leđnog pršljena-levo; završni deo proširen; 5-8 bikuspidalnih zalistaka
-

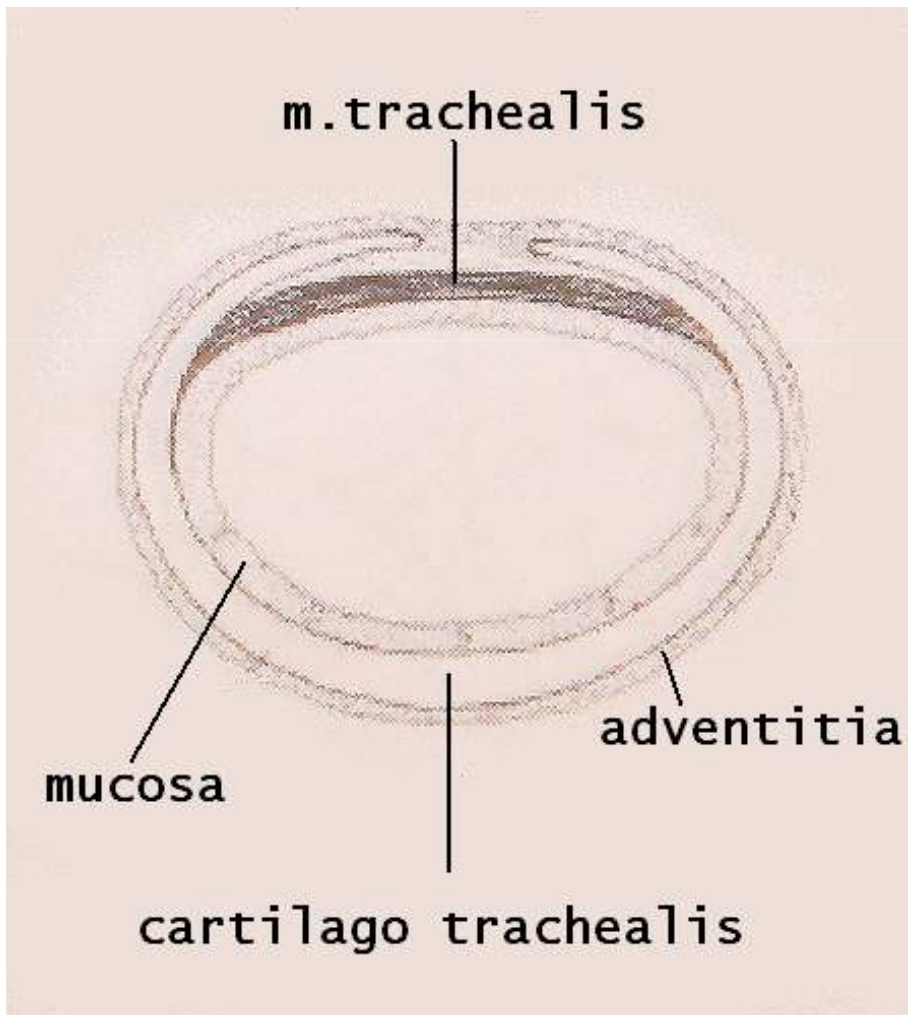


---

# LIMFNI SISTEM

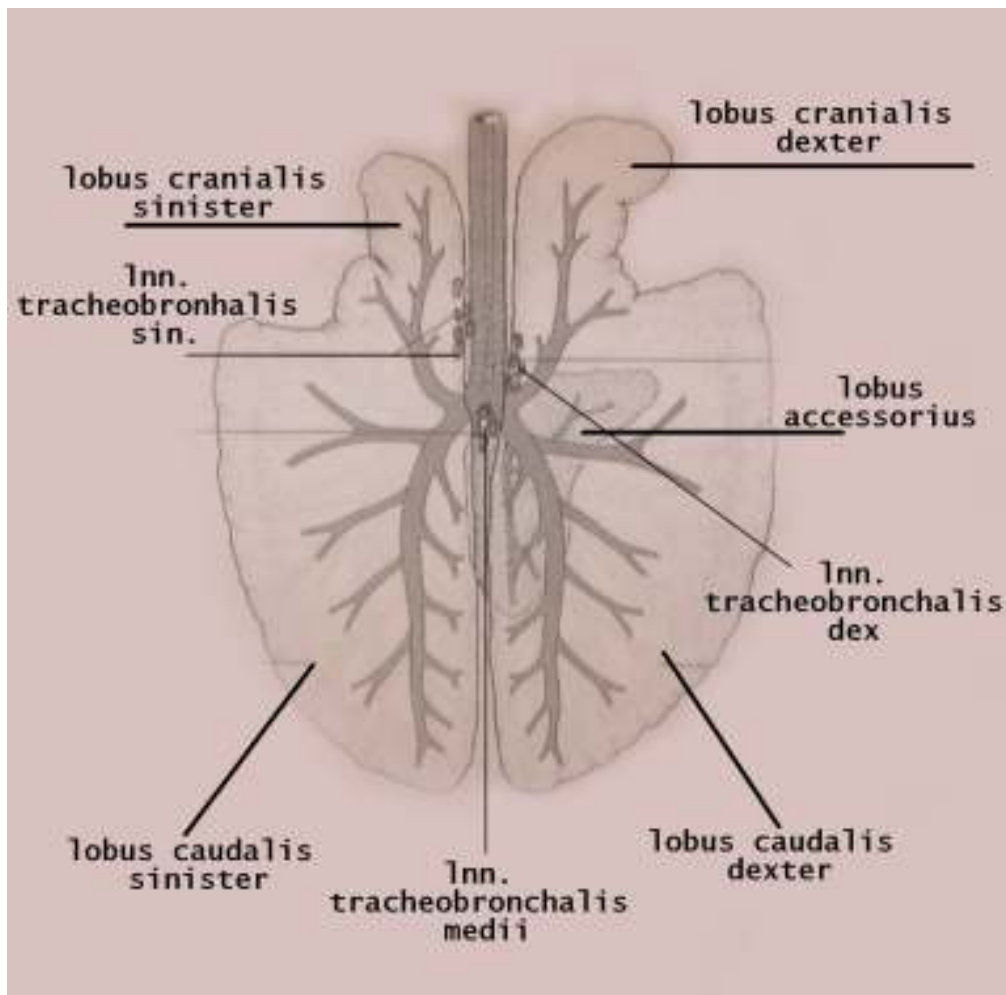
- Grudna žlezda – THYMUS
  - sastoji se od grudnog režnja koji ima levi i desni deo
  - može se naći i vratni režanj dug 3-4cm; između ušća vena jugularis
-

# RESPIRATORNI SISTEM



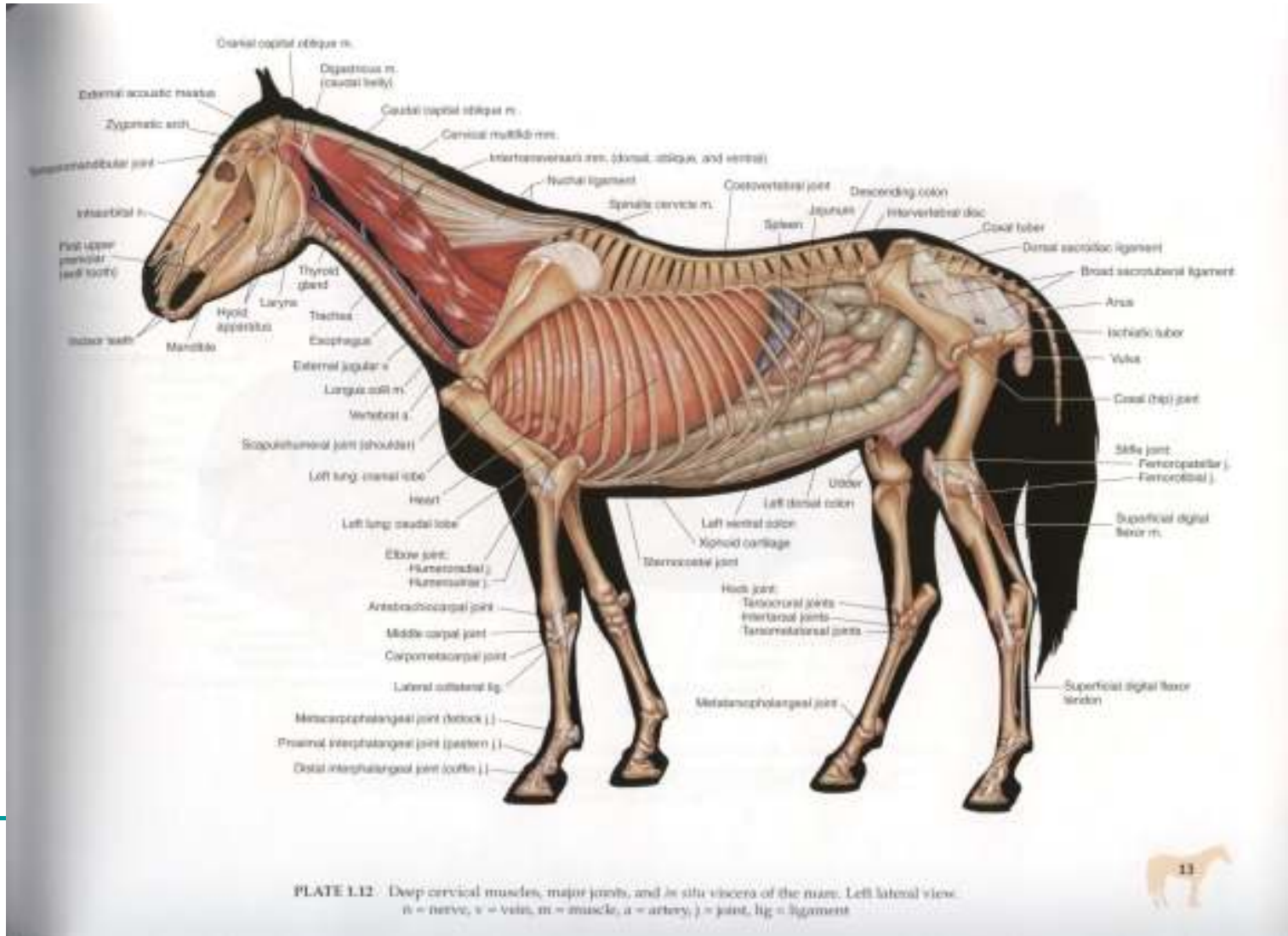
- Dušnik:
  - dužina (zajedno sa vratnim delom) – 70-80 cm
  - 45-59 cartilagine trachealis
  - musculus trachealis – dorzalno, između mukoze i hrskavičavih prstenova

# RESPIRATORNI SISTEM



- Pluća:
- kompaktna i voluminozna
- sastoje se iz levog i desnog kranijalnog lobusa, levog i desnog kaudalnog lobusa i sporednog lobusa

# RESPIRATORNI SISTEM



Univerzitet u Novom Sadu  
Poljoprivredni fakultet  
Departman za veterinarsku medicinu

---

# Seminarski Rad Topografska Anatomija

## Topografska Anatomija trbuha konja

**Mentor: Prof. Dr. Gordana Uscebrka**  
**Asistent: Mr. Slobodan Stojanovic**

**Student: Todorovic Nemanja 6/2008 VM-1**

---

## Regije trbuha (regiones abdominis)

- Trbuh se može podeliti na tri regije koje leže jedna iza druge:
- 1. regio abdominis cranialis seu regio epigastrica
- 2. regio abdominis media seu regio mesogastrica
- 3. regio abdominis caudalis seu regio hypogastrica

### 1. Regio abdominis cranialis seu regio epigastrica

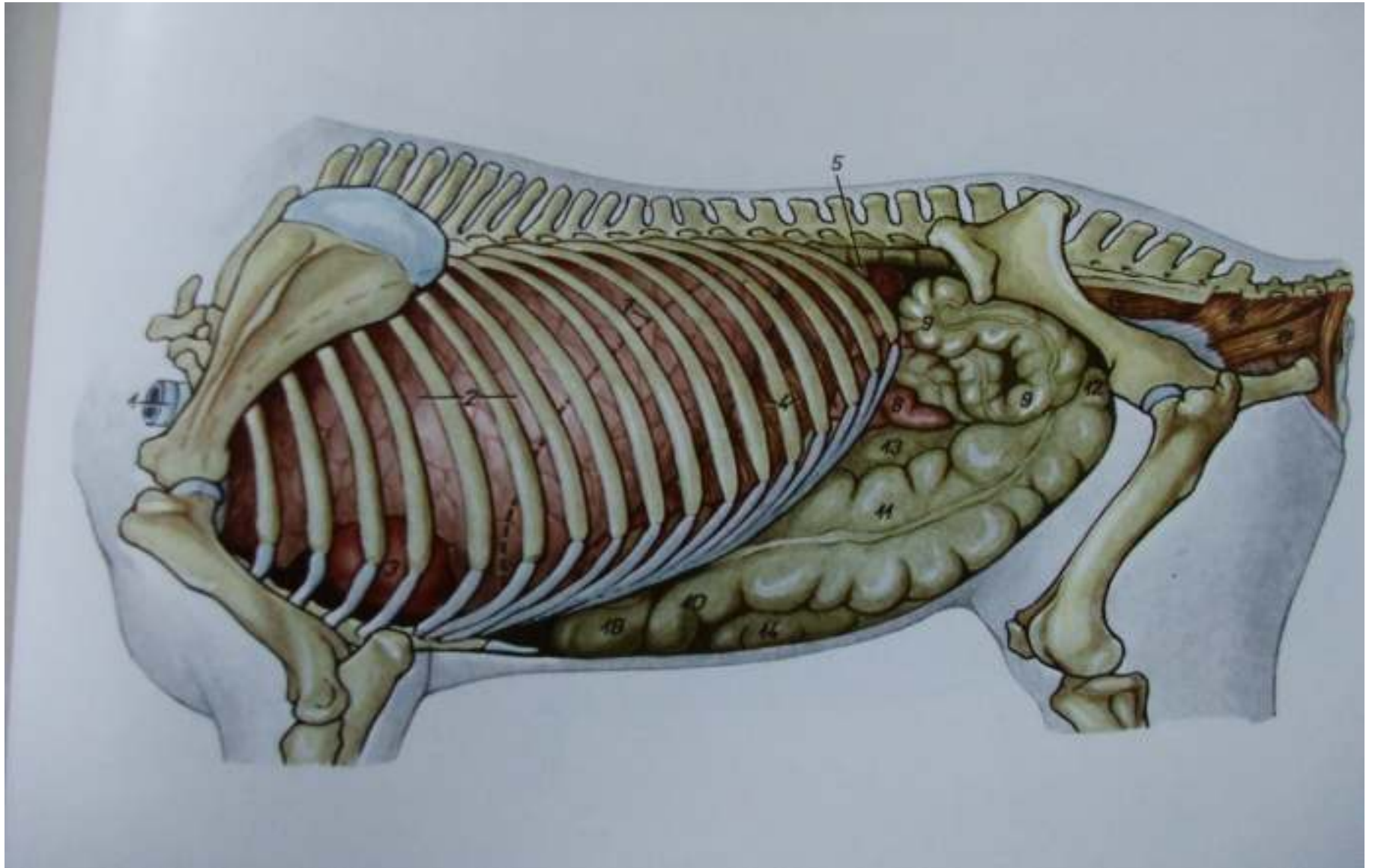
Epigastricni prostor pruža se od dijafragme do transverzalne ravni, koja polazi od slabinskog dela kicme pa dalje, ventralno, pored izbočenih kaudalnih rubova poslednjeg para asternalnih rebara i dopire ventralno do mekanog trbusnog zida. Kod ekvida epigastricni prostor je najduži, zahvaljujući velikom broju asternalnih rebara. Epigastricni prostor se deli na tri manja predela i to:

---

- 
- 1.Regio hypocondriaca sinistra et dextra –parne bilateralno simetricne podrebarne ili hipokondrijacne predele,koji se prostiru duzinom odgovarajucih rebarnih lukova grudnog kosa
  - 2.Regio parachondriaca dextra et sinistra-koji se prostiru svaki na svojoj strani izmedju odgovarajuceg rebarnog luka I medijalne ravni,tako da se u stvari nalaze u prostoru ventralnog mekanog trbusnog zida.
  - 3.Regio xiphoidea-neparni ksifoidni predeo koji se prostire uglavnom u predelu rebarne hrskavice grudne kosti,a delimicno I u prostoru mekanog trbusnog zida oko pomenutehrskavice.
-



# Konj-Utroba,leva strana





---

## 2.Regio abdominis media seu regio mesogastrica

- Mezogastricni prostor trbusne duplje se prostire od kaudalne granice epigastricnog do kranijalne granice hipogastricnog prostora.Ova regija je nesto kraca od epigastricne.Bolje reci,pruza se od transverzalne ravni,koja prolazi kaudalno pored poslednjeg para rebara do mekanog trbusnog zida I transverzalne ravni,koja polazi dorzalno,od lumbalnog dela kicme pa se dalje spusta ventralno,pored tuber coxae-jedne I druge strane karlice-I dopire do mekanog trbusnog zida.Mezogastricni prostor se takodje deli na:
    - 1.Slabinski predeo-regio lumbalis,koji se dorzalno I bocno pruza duzinom lumbalnog dela kicme
    - 2.Dva bocna bilateralno simetricna trbusna predela-regio abdominalis lateralis seu iliaca sinistra et dextra
    - 3.Pupcani predeo-Regio umbilicalis
-

---

### 3.Regio abdominis caudalis seu regio hypogastrica

- Hipogastricni prostor trbusne duplje je po prostranstvu relativno najmanji.Prostire se od kaudalne granice mezogastricnog prostora do kranijalnog ulaza u karlicni duplju.Dorzalno se prostire u nivou duzine poslednjeg lumbalnog prsljena,a ventralno u nivou poslednjeg lumbalnog do prva dva sakralna prsljena.Hipogastricni prostor se deli na:
    - 1.Neparni pubicni predeo-regio pubica
    - 2.Levi I desni ingvinalni predeo-regio inguinalis sinistra et dextra
-

---

## Koza-Integumentum commune

- Koza predstavlja opsti spoljasnji telesni zastitni pokrivac. Ona ima i druge mnogostruke znacaje kao sto je regulacija toplote, kolicina vode itd. Koza i njeni produkti razvijaju se od ektoderma i mezoderma. Ona je komplikovane gradje i sastoji se od:
    - 1. kutisa (Cutis)
      - 1. pokožice (epidermis)
      - 2. krzna (corium seu derma)
    - 2. subkutisa (subcutis) ili potkozno masno tkivo
  - **Epidermis**, dlaka, lojne i klupcaste zlezde razvijaju se iz ektoderma, a corium i subcutis iz mezoderma. Epidermis predstavlja spoljasnji sloj koza. On se deli na duboki sloj koji se stalno razvija i na orozali površinski omotac u kome ne postoje krvni sudovi pa se te celije stalno ljuste.
-

- 
- **Dermis**, predstavlja drugi (duboki) sloj koža i on direktno naleže na mesnato jastuće (panniculus carnosus). U njemu se nalaze 2 osnovna sloja, površinski ili papilarni (stratum papillare) i dublji sloj mrežne strukture (stratum reticulare). U dermisu se nalaze arterije, vene, kapilari, limfni sudovi, završeci nervnih vlakana, koren dlake i znojne i lojne žlezde.
  - **Subcutis (potkozno masno tkivo)**, je karakteristične histološke gradnje. Ono predstavlja površni sloj površnih fascija. Sastoji se od rastresitog i labavog, a u nekim slučajevima manje ili više dobro utkanog vezivnog tkiva u kome se nalaze i elastična isprepletana vlakna. U potkoznom tkivu životinja je manje ili više deponovanom masno tkivo (panniculus adiposum). Kod konja naročito dobre kondicije masnog tkiva ima pod kozom na krivi.
-

---

## Fascije(fasciae)

- Fascije su vezivno tkivne opne razlicite debljine i cvrstine. One se pretežno sastoje od kolagenih i elasticnih vlakana. Fascije imaju srebrnastu, a na mestima gde imaju vise elasticnih vlakana zutu boju. Slabo su snabdevene krvlju i slabo su inervisane. Vezivna vlakna u fascijama su izukrstana i na onim mestima gde sluze za pricvrscenje misica njihova vlakna teku u pravcu dejstava sile pri kontrakciji misica.
  - Fascije oblazu pojedine misice ili delove misica. One povezuju medjusobne grupe misica i stoje u vazi saepimysium-om. Cesto su podeljene u vise listova od kojih pojedini listovi ulaze izmedju misica kao medjumisicne pregrade i prihvataju se za pokosnicu.
  - Prema poloazaju sve fascije smo podelili na povrainske fascije(fascia superficialis) i duboku fasciju(fascia profudna) pa tako i na trbuhu imamo povrnsnu i duboku fasciju.
-

---

## Povrsna fascija trbusnog zida

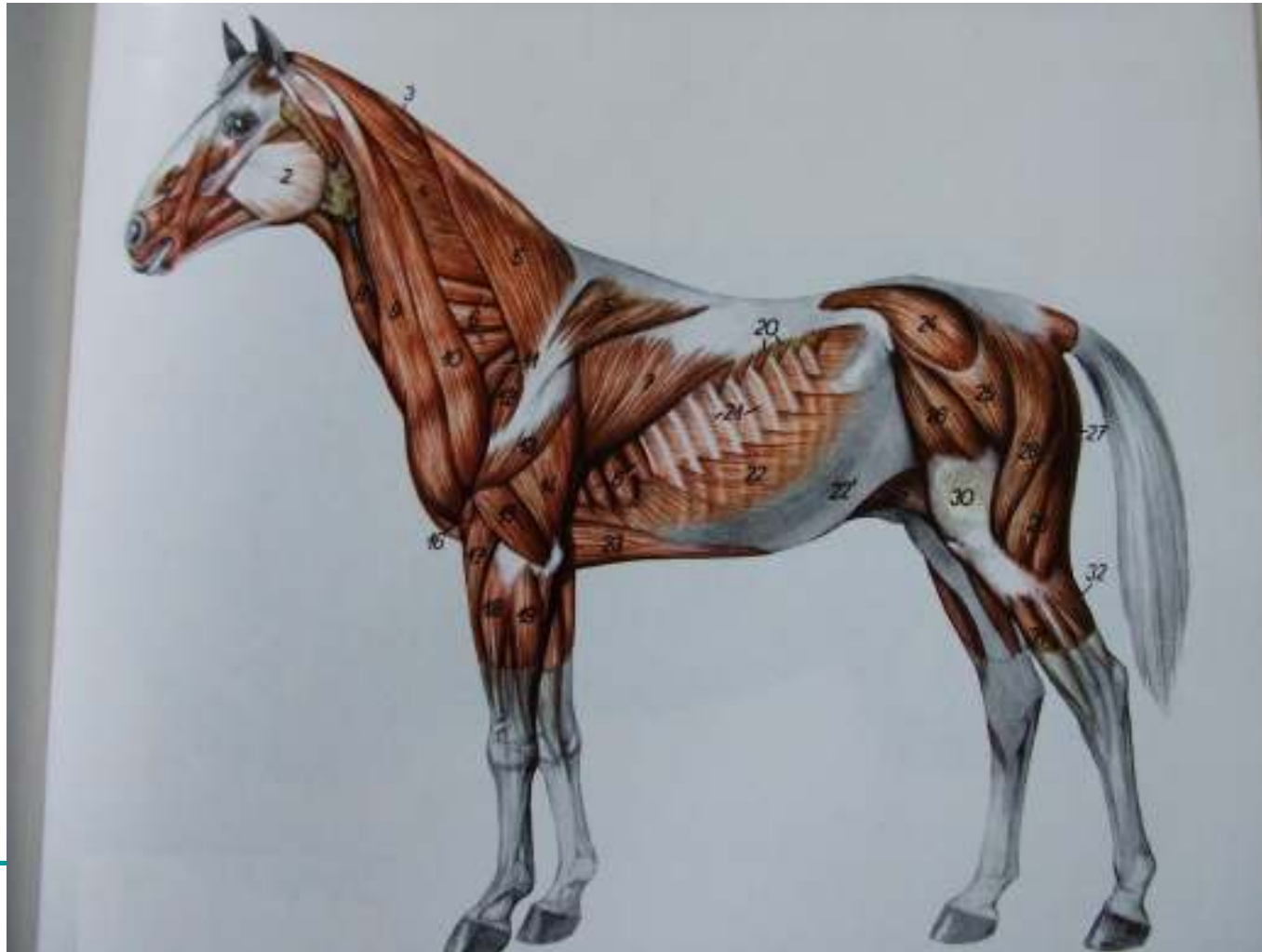- Povrsna fascija se nalazi neposredno ispod koze u predelu trbusnog zida. U povrnskoj fasciji se nalazi veliki kutani misic trupa (m. cutaneus trunci) kome ova fascija sluza kao origo i insertio. Povrsna fascija trbuha kranijalno prelazi u povrnsku fasciju grudnog kosa. Dorzalno povrnska fascija trbusnog zida se pripaja za vrhove trnastih izdanaka ledjnih i slabinskih prsljenovai spaja se sa ledjnoslabinskom fascijom (fascia thoracolumbalis). U predelu penisa u vimena povrnsna fascija se nastavlja u odgovarajuce fascije tih organa. Kaudalno prelazi u povrsnu fasciju zadnjeg ekstremiteta.

- **Duboka fascija trbusnog zida**

- Duboka fascija koja oblaze trbuh je Tunica flava abdominis. Ona pokriva m. obliquus externus abdominis i cvrsto se spaja sa njegovom aponeurozom. Put kranijalno ona prelazi preko m. serratus ventralis thoracis i ucvrscuje je se na rebrima. U tunica flava abdominis nalaze se mnoga elasticna vlakna pa je usled toga ona vise ili manje zuckaste boje. Zato se i naziva tunica flava abdominis.
-

## Površni misici tela, bez koznih misica

- 22.m.obliquus externus abdominis-kosi spoljasnji trbusni misic
- 22'.aponeurosis m.obliqui externi abdominis-aponeuroza kosog spoljasnjeg trbusnog misica



---

## Misici trbusnog zida

- Misici koji spadaju u misice trbusnog zida su:
- **1.M.obliquus externus abdominis**
- **2.M.obliquus internus abdominis**
- **3.M.rectus abdominis**
- **4.M.transversus abdominis**

■

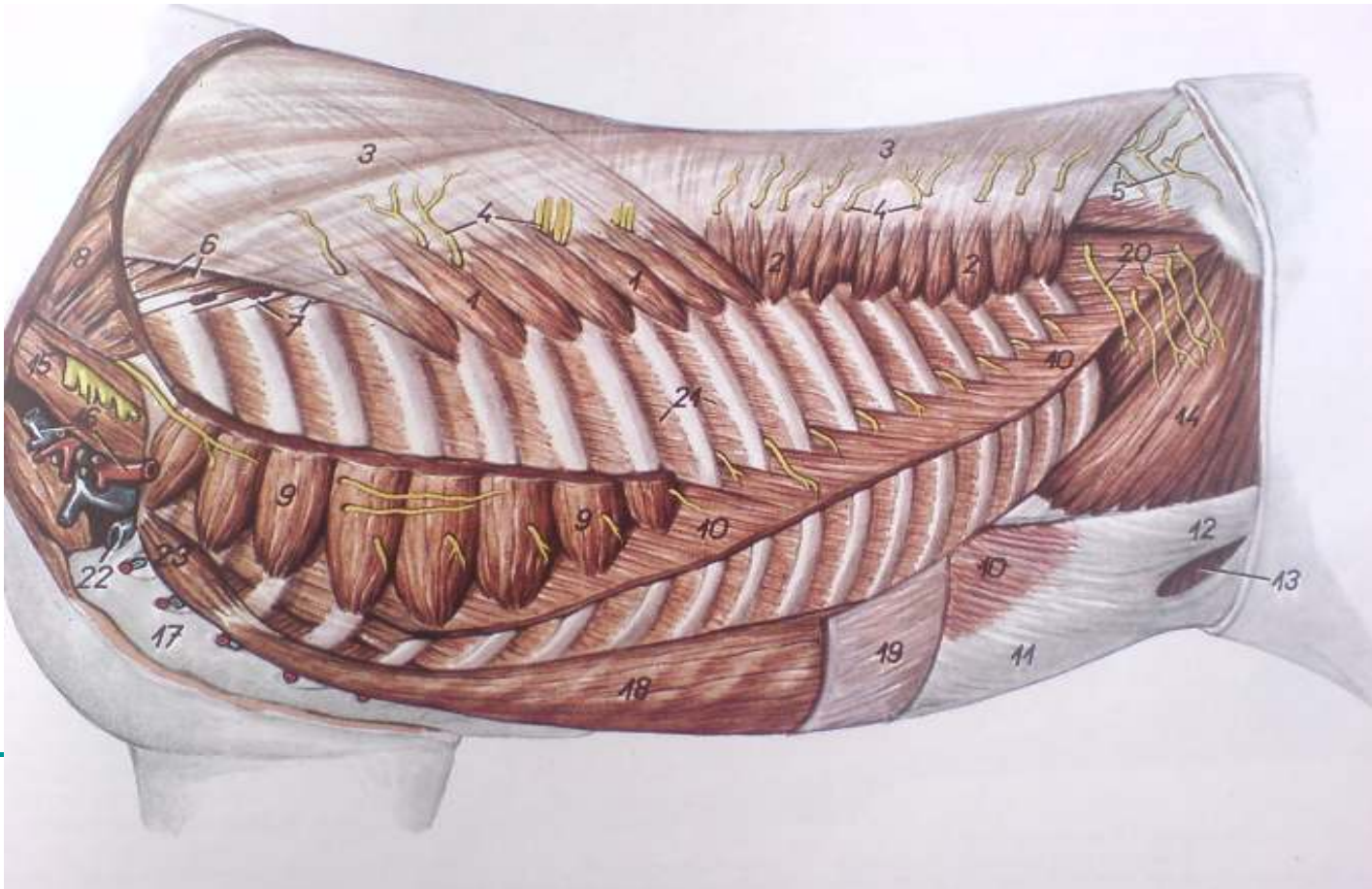
**1.M.obliquus externus abdominis** je veliki plocast misic.Pocinje na lateralnoj strani distalnih delova 4 ili 5 do poslednjeg rebra.Dorzalno I kaudalno od poslednjeg rebra se pripaja za torakolumbalnu fasciju.Misicna vlakna **m.obliquus externus abdominis**-a se pruzaju kaudo ventralno.U visini lateralnog ruba m.rectus abdominis ovaj misic prelazi u plocastu tetivu(aponeurozu) koja se spaja sa aponeurozom m.obliquus internus abdominis.Spojene aponeuroze ova 2 misica na ventralnom trbusnom zidu u beloј liniji(linea alba) na tendo preapubicus I na ligamentum inguinale.

---



## Duboki sloj misica

- 10.m.obliquus externus abdominis 14.m.obliquus internus abdominis
- 11,12.aponeurosis mi. obliqui externi abdominis 18.m.rectus abdominis
- 11.crus mediale-medijalni krak 19.aponeurosis mi. obliqui interni abdom.
- 12.crus laterale-lateralni krak
- 13.anulus inguinalis superficialis-povrsni prep prsten



- 
- **2.M.obliquus internus abdominis** je širok, pločast mišić koji leži ispod m.obliquus externus abdominis u trbušnom zidu. On svojom unutrašnjom stranom naleže na m. transversus abdominis i m. rectus abdominis. Ovaj mišić počinje na tuber coxae. vlakna ovog mišića prostiru se ventro-kaudalno tako da se na pravcu pružanja ukrštaju sa vlaknima m.obliquus externus abdominis. U predelu bočnog ruba m.rectus abdominis ovaj mišić prelazi u široku aponeurozu. Njegova tetiva se tesno spaja sa tetivom od m.obliquus externus abdominis i zajedno završavaju na beloj liniji.
  - **3.M.rectus abdominis** je takođe pločast mišić koji se nalazi u ventralnom delu trbušnog zida. Pruža se od grudne kosti (sternum) do karlice. Sa spoljne strane ovaj mišić naleže aponeurozom M.obliquus internus abdominis, a na njegovu unutrašnju stranu naleže aponeuroza m.transversus abdominis. Njegova mišićna vlakna se pružaju sagitalno. Ovaj mišić počinje na hrskavicama sternalnih rebara od 4 rebra i na grudnoj kosti, a završava se na tendo preapubicus odnosno na os pubis. Ovaj mišić je protkan poprečnim tetivnim prugama (intercostali teninae). Kod konja njegova završna tetiva proizvodi lig.accessorium ossis femoris. Oba m.rectus abdominis povezuju se međusobno u beloj liniji.
-

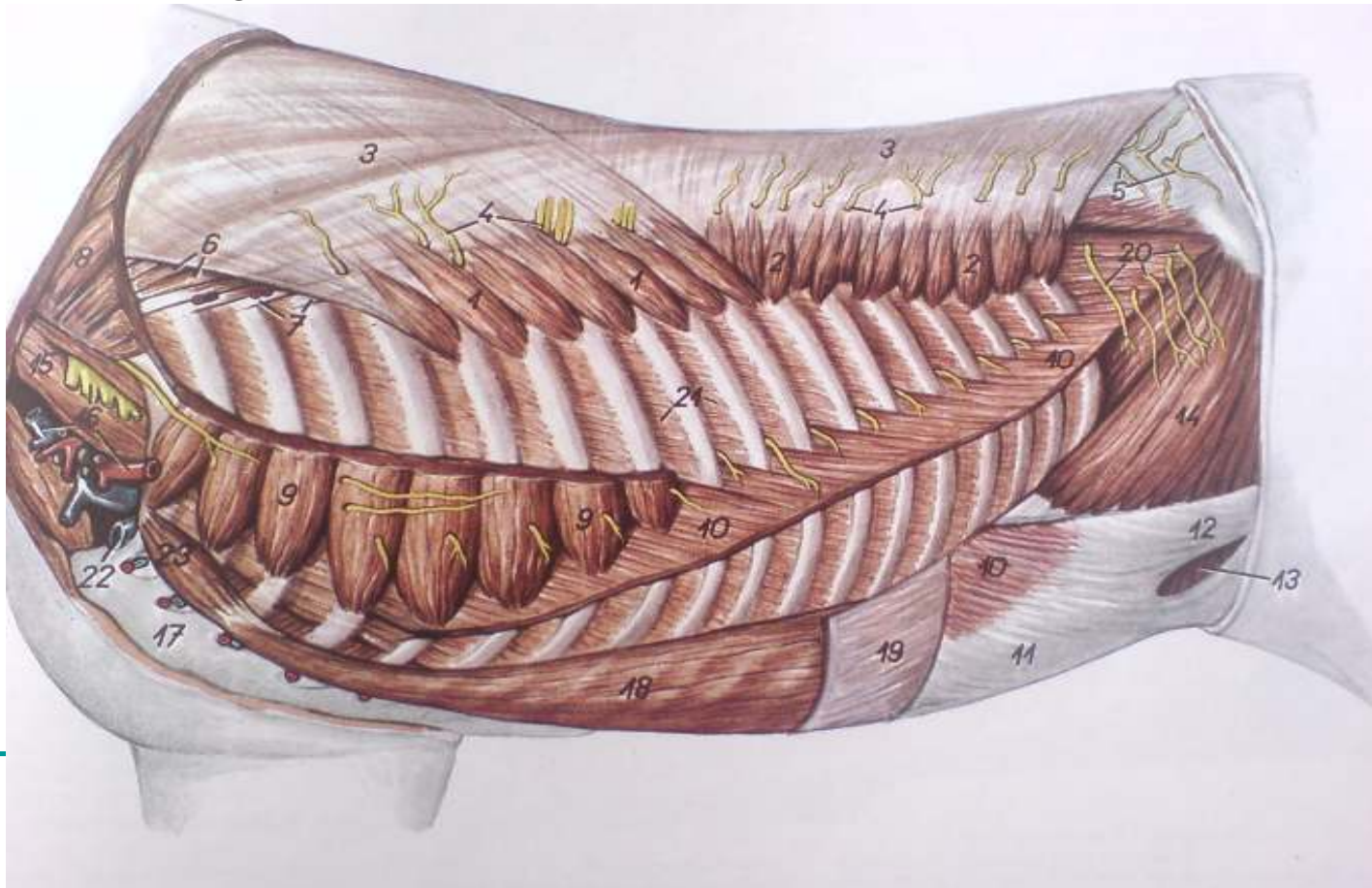
---

## ■ 4.M. transversus abdominis

- Ovaj mišić je najdublji mišić u trbušnom zidu. Na njegovu spoljashnju stranu naležu M. obliquus internus abdominis i M. rectus abdominis, a na unutrašnju stranu naleže **fascia transversa**. Ovaj mišić počinje na transverzalnim izdancima slabinskih prsljenova i na unutrašnjoj strani asternalnih rebara i rebarnih hrskavica duž linija pripoja dijafragme. Njegovi mišićni snopovi se pružaju transverzalno. U predelu lateralnog ruba m. rectus abdominis-a ovaj mišić prelazi u široku aponeurozu koja završava zajedno sa aponeurozom istoimenog mišića suprotne strane u beloj liniji.
  - Funkcija: kontrakcijom svih trbušnih mišića smanjuje se zapremina trbušne duplje i vrši se pritisak na organe u njoj. Oni zatvaraju trbušnu duplju i učestvuju u nošenju organa koji se u njoj nalaze. Ovi mišići deluju i pri predvodjenju zadnjeg ekstremiteta, pokretanju tela nazad i pri povijanju kicme.
  - Inervacija: ventralne grane torakalnih i slabinskih nerava.
-

## Duboki sloj misica

- 10.m.obliquus externus abdominis 14.m.obliquus internus abdominis
- 11,12.aponeurosis mi. obliqui externi abdominis 18.m.rectus abdominis
- 11.crus mediale-medijalni krak 19.aponeurosis mi. obliqui interni abdom.
- 12.crus laterale-lateralni krak
- 13.anulus inguinalis superficialis-povrsni prep prsten



---

## Vaskularizacija trbusnog zida

- Jedan od glavnih krvnih sudova koji dovode krv u regiju trbuha je **aorta abdominalis**. Ona se pruza od Hiatus aorticus na dijafragmi pa do preposlednjeg ili poslednjeg slabinskog prsljena gde se deli na svoje završne grane. Aorta abdominalis lezi uz ventralnu stranu dorzalnog trbusnog zida levo od kaudalne suplje vene (vena cava caudalis) i pruza se izmedju bubrega i nadbubreznih zlezda. Dorzalno naleze na m. psoas minor, a ventralno na zavoje creva. Aorta abdominalis dovodi krv u slabinski predeo i u zidove i organe trbusne duplje. Od trbusne aorte odvajaju se sledece grane:
    - 1. A. abdominalis cranialis
    - 2. aa. lumbalis
    - 3. a. coeliaca
    - 4. a. mesenterica cranialis
    - 5. a. mesenterica caudalis
    - 6. a. renalis
    - 7. a. testicularis
    - 8. a. ovarica
-



# Arterije konja

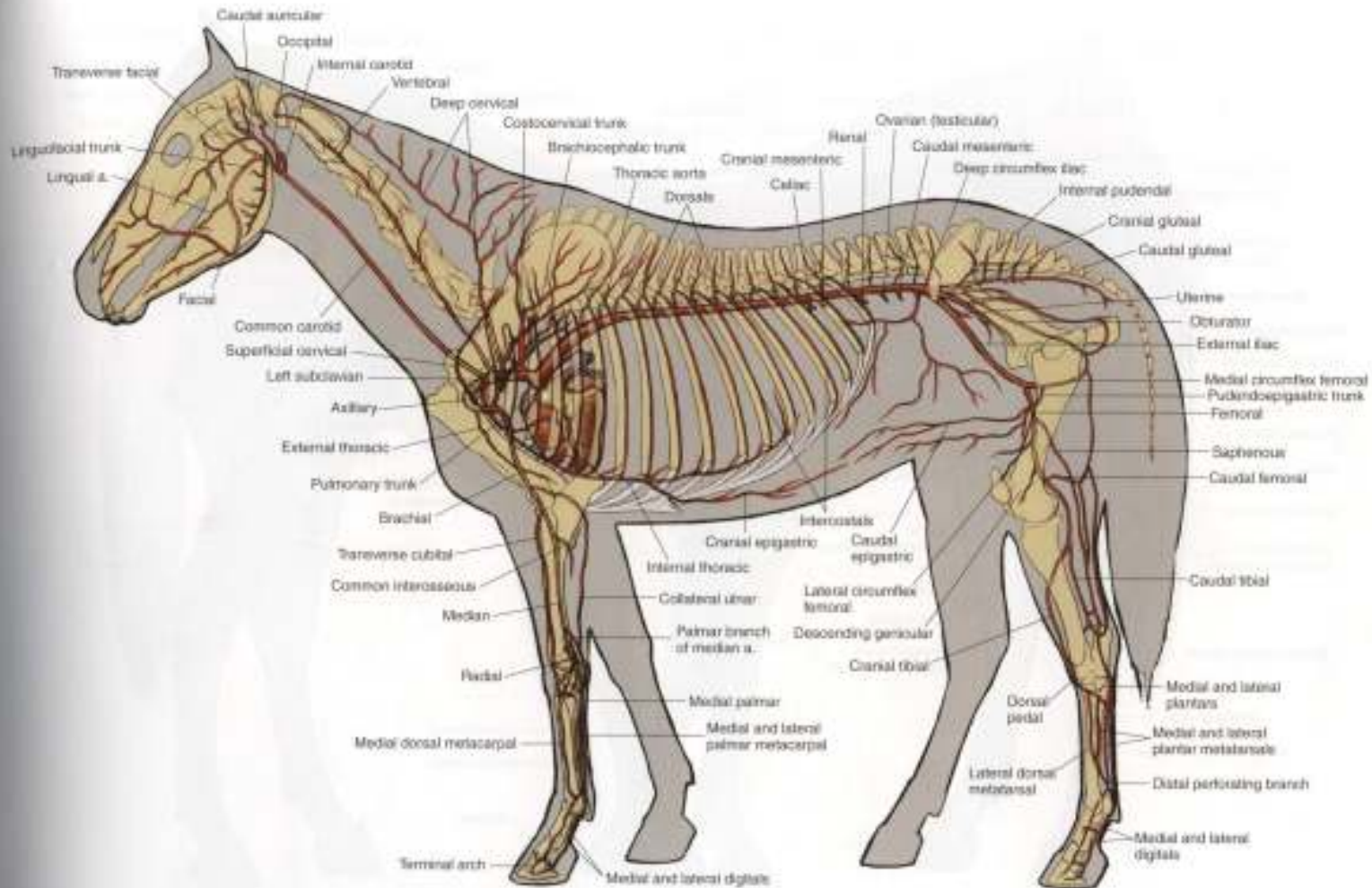


PLATE 1.24 Major arteries of the mare. Left lateral view. a = artery



- 
- Drugi krvni sud koji odvodi krv iz trbusne duplje je kaudalna suplja vena-**Vena cava caudalis**. To je neparan krvni sud i sireg je lumena od kranijalne suplje vene. Vena cava caudalis izlazi iz sinus venosus (ostium v. cavae caudalis) desne pretkomore i pruza se kroz Plica venae cavae caudalis u desnoj pleuralnoj supljini prema foramen venae cavae caudalis, koji se nalazi na centrum tendineum diaphragmae. Kada udje u trbusnu duplju pruza se dalje kaudalno prema izmedju desnog kraka dijafragme i pankreasa prema jetri, kroz ciji parenhim prolazi. Zatim se pruza kaudalno uz ventralnu povrstinu m. psoas minor i uz ventralni zid slabinskih prsljenova. Mesto deobe kaudalne suplje vene kod konja je u visini 5 slabinskog prsljena. Takodje i ovaj krvni sud ima svoje završne grane:
  - -vv. phrenice cranialis, v. phrenica caudalis, v. lumbalis, vv. hepaticae, v. renalis sinistra et dextra, vv. adrenalis, v. testicularis. v. ovarica,
-

# Vene konja

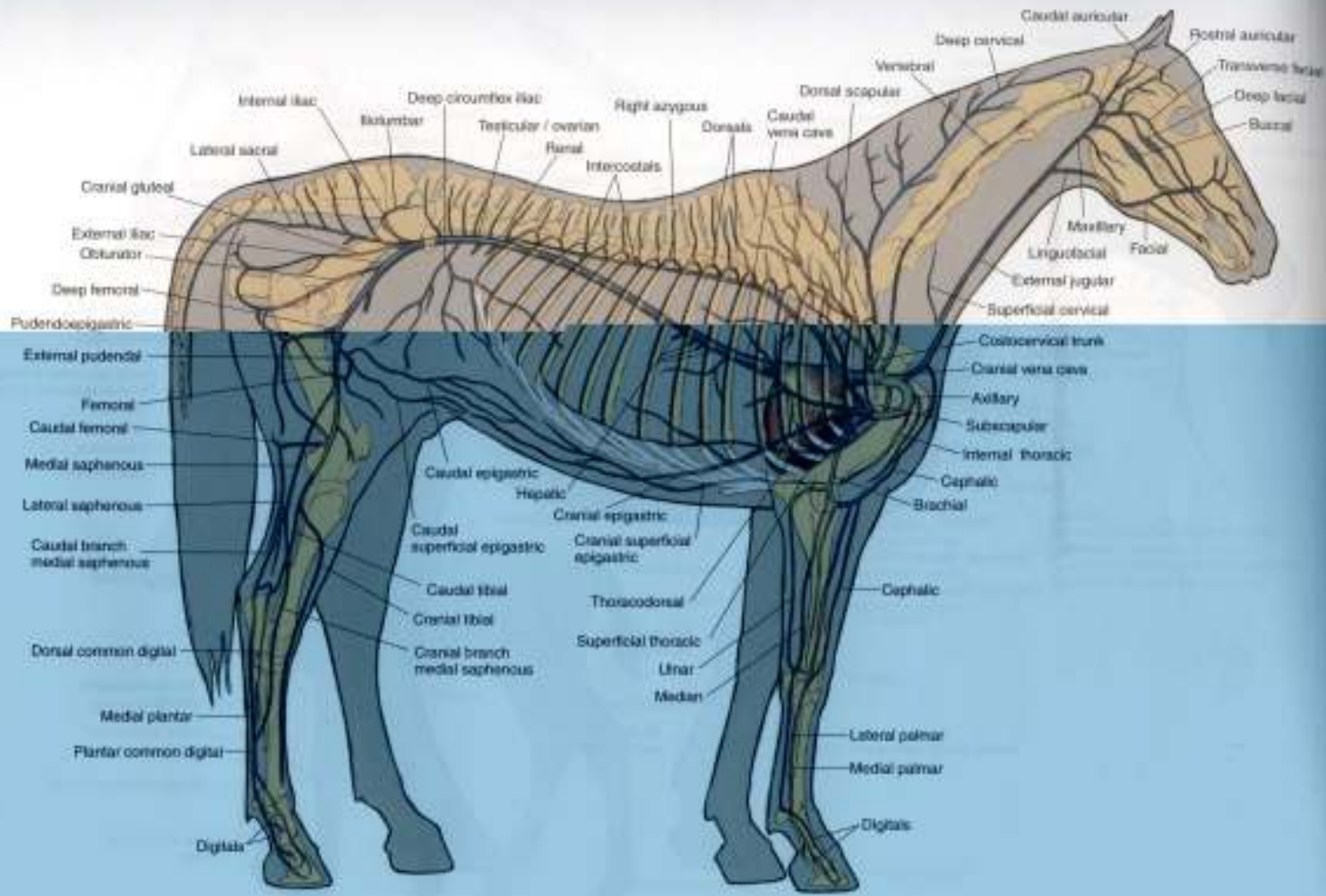


PLATE 1.25 Major veins of the stallion. Portal system excluded. Right lateral view.



---

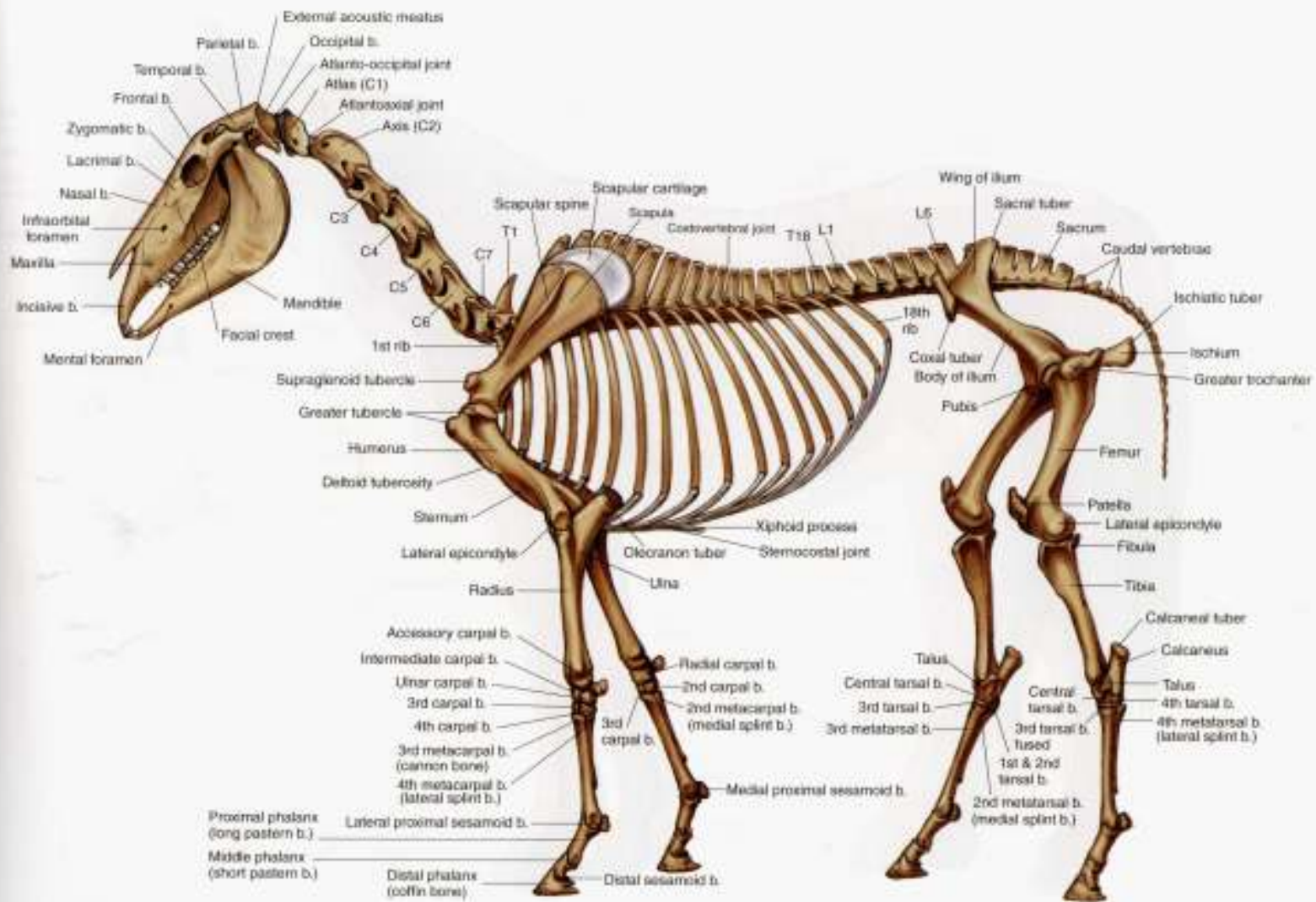
## Inervacija trbusne duplje

- Ceo kaudalni deo konja inervise jedan veliki mozdani nerv Nervus vagus(x). Nervus vagus snabdeva skoro sve visceralne trbusne duplje parasimpatiskusnim vlaknima I to: zeludac, creva (sem zavrsnog dela kolonai rektuma), jetru pankreas, bubrege I pararenalne zlezde. Karakteristicno za nervus vagus je da deluje nadsrazujuce na organe za varenje I njihove zlezde.
  - Trbusnu duplju takodje inervise deo simpatikusnog stabla **Pars abdominalis systematis autonomici**.
  - Od vertebralnih lumbalnih ganglija koji predstavljaju izvorna mesta perifernog simpatikusnog abdominalnog dela nervnog simpatikusnog sistema, izbijaju segmentalno postganglionarna simpatikusna nervna vlakna. Postvertebralna nervna vlakna lumbalnih vertebralnih ganglija obrazuju na zidovima krvnih I limfnih sudova odgovarajuce perivaskularne spletove (plexus perivascularis aorticus abdominalis, plexus perivascularis venae cavae caudalis et perivasorum ductus thoraciscus). Izvesna postvertebralna vlakna ovih ganglija ulaze u sastav malog nerva utrobe, a ona koja izbijaju iz poslednjih lumbalnih ganglija predstavljaju lumbalne splanhicne nerve (nn. splanchici lumbales). Mnoga od njih dopiru I prolaze kroz ganglion coeliacum. Iz ove ganglije pruzaju se dalje kao sekundarna postvertebralna visceralna simp. Nervna vlakna, slicno kao I vlakna velikog I malog nerva utrobe, I inervisu odgovarajuce visceralne organe trbusne duplje
-

---

## Cvrsta osnova abdomena

- Cvrstu osnovu abdomena cini kiscmeni stub ili **columna vertebralis I** to slabinski deo I kaudalni deo ledjnih prsljenova za koje su spojena rebra(lazna I asternalna).U slabinskom delu kod konja ima 6 ,a redje 5 prsljenova.Bocni izdanci se povecavaju do 3 ili 4,a zatim se smanjuju do poslednjeg slabinskog prsljena.Drugi deo kostane osnove trbuha su rebra(asternalnih) kojih ima 10 pari.
-



**PLATE 14** Skeleton of the horse. Left lateral view, C = cervical vertebra, T = thoracic vertebra, L = lumbar vertebra, b = bone



---

## Opne koje obavijaju unutrašnjost trbuha

- Supljina koja se nalazi u regiji trbuha naziva se abdominalna supljina (cavum abdominis). Unutrašnjost abdominalne supljine obavija opna peritoneum koji smo podělili na:
    - **1. peritoneum parietale**
    - **2. peritoneum viscerale**
  - **1. Peritonem parietale** oblaze unutrašnje površine zidova trbusne duplje. Levi i desni list parietalnog peritoneuma povijaju dorzalno prema medijalnoj ravni, gde se sastaju i grade visceralnu peritonealnu duplikaturu koja se spusta i potom oblaze creva.
  - **2. Peritonem viscerale** ova seroza predstvalja širok i prostran svrevni visak ili mezenterijum lepezastog oblika. Ova seroza prelazeci na organe gradi veze ili viskove na kojima vise: zeludac (mesogastrium), debela creva (mesocolon), tanka creva (meso jejunum), bubrezi (mesorenum) i rectum (mesorectum)
-

# Unutrasnjost trbusne duplje I organi koji se nalaze u njoj

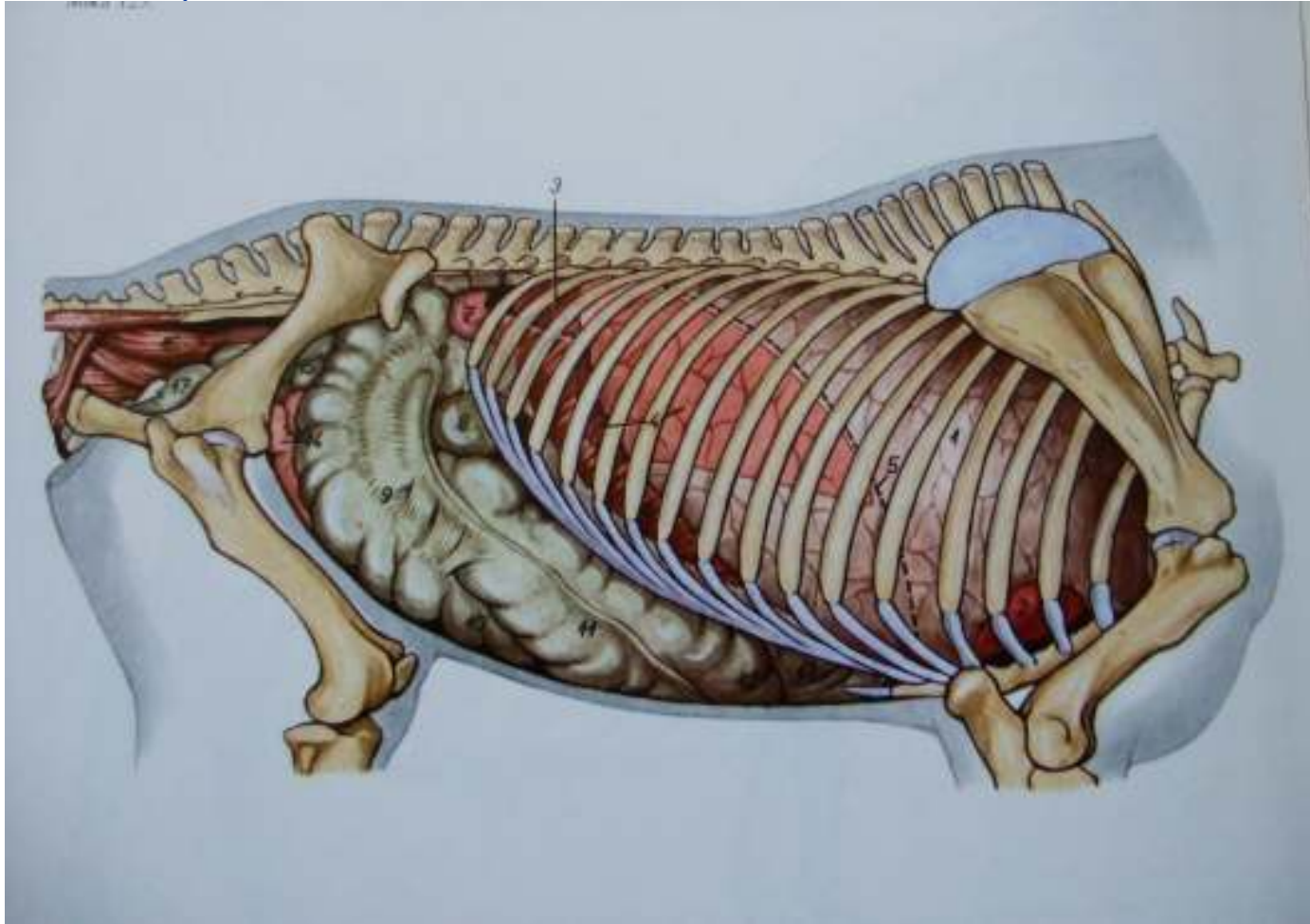
- Abdominalan supljina je jedna od najvaznijih I najvitalnijih delova zivotinje. U njoj se nalaze najvazniji organi bez kojih zivotinja ne bi mogla da funkcioniše.
- Tu se nalazi sistem organa za varenje (organa digestorium) koji se dele na:
  - **-Zeludac (ventriculus)**
  - **-tanka creva (intestinum tenue) koja se dele na:**
    - 1. dvanaestopalacno crevo (duodenum)
    - 2. prazno crevo (jejunum)
    - 3. vito srevo (ileum)
  - **-debela creva (intestinum crassum) koja se dele na:**
    - 1. slepo crevo (cecum)
    - 2. colon
    - 3. pravo svrevo (rectum)
- **-bubrezi (ren)**
- **-jetra (hepar)**
- **-gusteraca (pankreas)**
- **-slezina (lien)**

---

## Lateralna strana trbusne duplje

- Na lateralnom preseku trbusne duplje mozemo zapaziti organe trbusne duplje sa leve strane I to: **jetra(*hepar*)** koja naleze na dijafragmu, caudalno-dorzalno od jetre nalazi se **zeludac(*ventriculus*)**, kaudalno od zeludca nalazi se **slezina(*lien*)**.
  - U kaudalnom delu trbusne duplje nalaze se creva(intestinum). **Tanka creva(*intestinum tenue*)** se nalaze dorzalno odnosno ventralno od lumbalnih prsljenova ,izmedju zeludca I slepog creva,a **debela creva(*intestinum crassum*)** nalaze se ventralno od tankih creva.
-

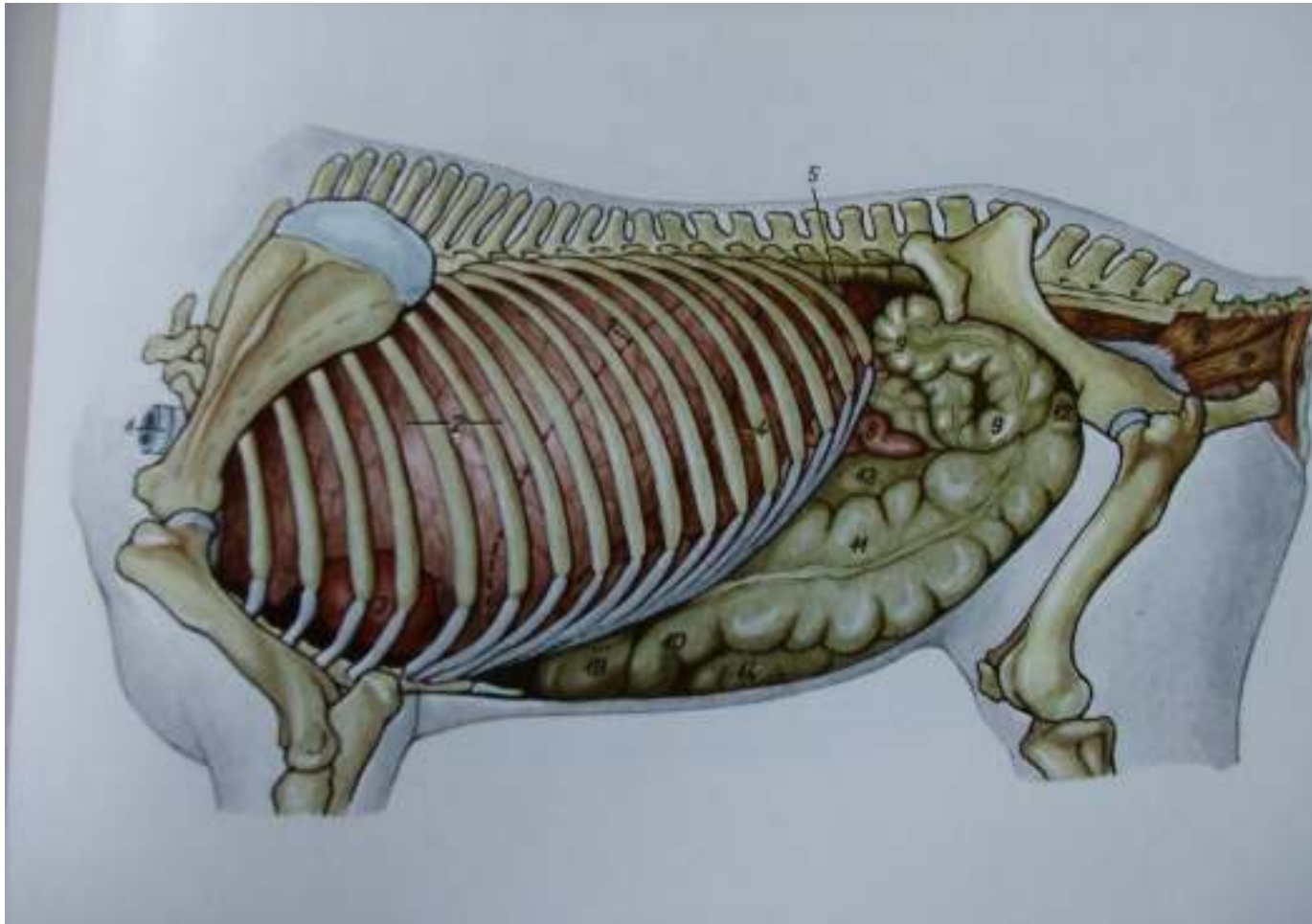
## Konj.Utroba,desna strana



- |                            |               |                                 |                          |
|----------------------------|---------------|---------------------------------|--------------------------|
| 3.ren dexter               | 8.basis ceci  | 11.colon ventrale dextrum       | 14.jejunum               |
| 4.hepar(u projekciji)      | 9.corpus ceci | 12.flexura sternalis coli       | 15.flexura pelvina colli |
| 7.flexura duodeni caudalis | 10.apex ceci  | 13.flexura diaphragmatica colli | 16.rectum                |
|                            |               |                                 | 17.ves. ur               |



## Konj.Utroba,leva strana



- 5.lien(u projekciji)
- 6.ren sinister
- 8.jejunum.
- 9.colon tenue
- 10.flexura sternalis colli
- 11.colon ventrale sinistrum
- 12.flexura pelvina coli
- 13.colon dorsale sinistrum
- 14.apex ceci
- 15.rectum
- 16.m.coccygeus-repni misic
- 17.m.levator ani-podizac supka
- 18.flexura diaphragmatica coli

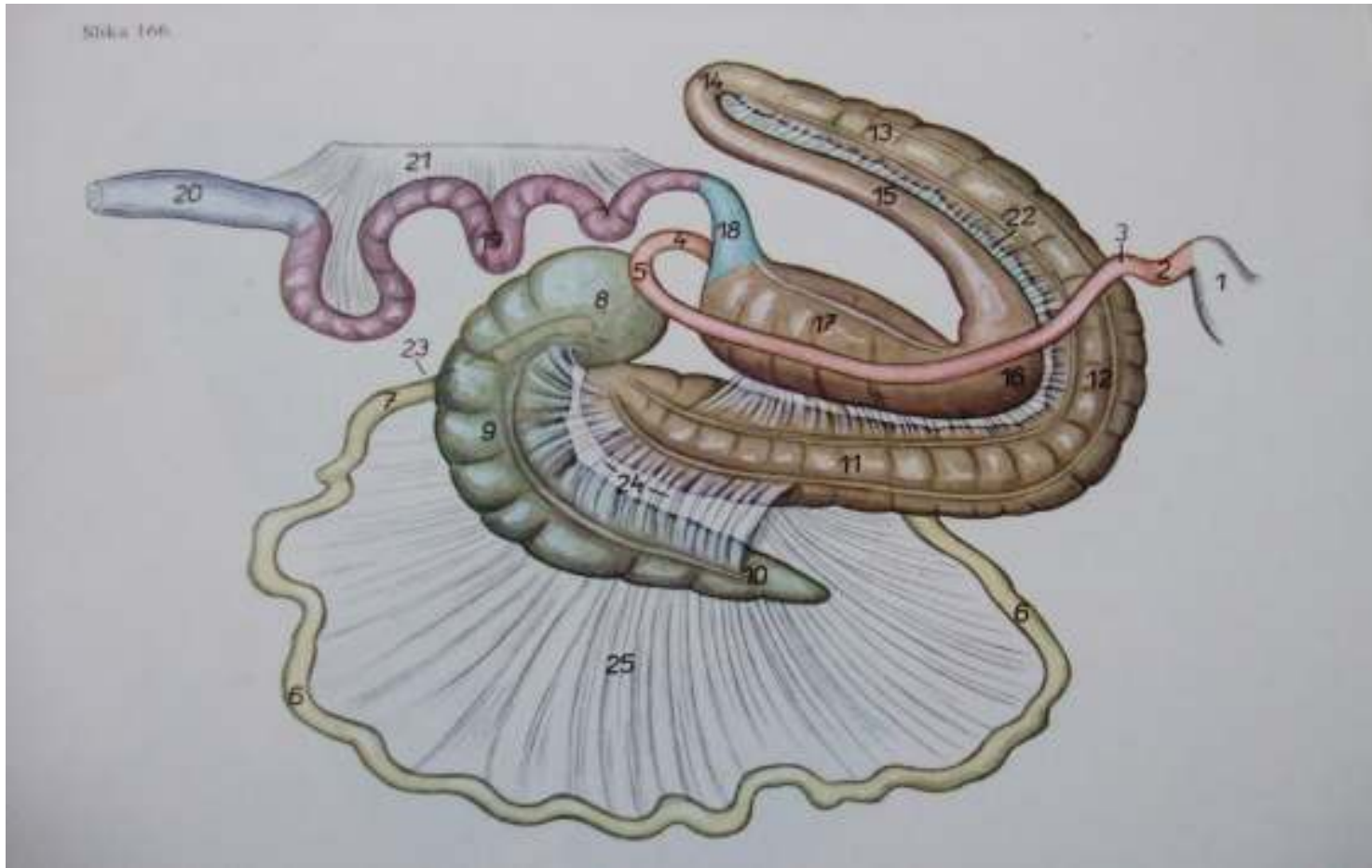


---

## Pravac pružanja organa za varenje u trbusnoj duplji

- Sistem organa za varenje u trbusnoj duplji pocinje zeludcem na koji se nastavlja duodenum pa zatim jejunum i ileum. Zatim se ileum spaja za kolon na koji se nadovezuju slepo crevo, a kolon se završava rectumom.
-

## Creva, desna strana-sematski prikaz



- 1.ventriculus                      6.jejunum                      11.colon ventrale dextrum                      16.flexura diaphragmatica coli
- 2.pars cranialis duodeni                      7.ileum                      12.flexura sternalis coli                      17.colon dorsale dextrum
- 3.flexura duodeni cranialis                      8.basisi ceci                      13.colon ventrale sinistrum                      18.colom transversum
- 4.flexura duodenojejunalis                      9.corpus ceci                      14.flexura pelvina                      19.colon tenue 20.rectum
- 5.flexura duodeni caudalis                      10.apex ceci                      15.colon dorsale sinistrum                      21.mesocolon des et mesorec

## Vaskularizacija organa trbusne duplje

- Glavna arterija koja donosi krv u abdomen je **aorta abdominis** I njene grane, **arteria coeliaca** sa svojim granama:
  - -a.gastrica sinistra et dextra
  - -a.hepatica
  - -a.lienalis
  - -a.gastroduodenalis
  - -a.pancreaticoduodenalis
  - -a.a.gastropiploica
  - -**a.renalis** iz koje izlaze a. adrenales
- Druga grana **aorta abdominis** je arterija **mesenterica cranialis** sa svojim granama:
  - -**a.jejunalis**
  - -**a.ileocolica** sa svojim granama:
    - -ramus colicus, a.caecalis lateralis, a.caecalis medialis
  - -**a.colica dextra**
  - -**a.colica media**
- Takodje imamo I arteriju **mesenterica caudalis** sa granama:
  - -**a.colica sinistra**
  - -**a.rectalis cranialis**
  - -**a.colica sinistra**
  - -**a.rectalis cranialis**

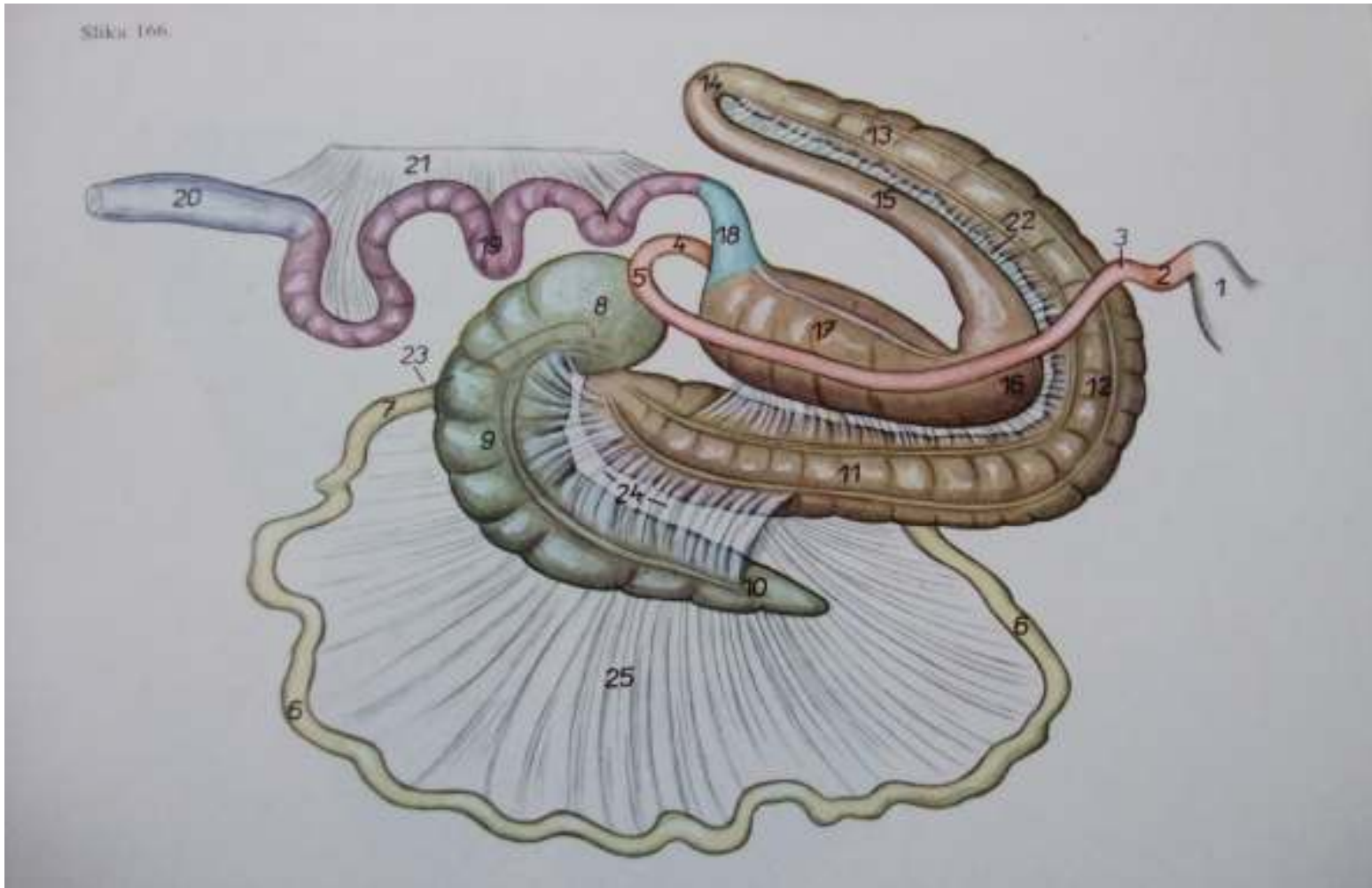- 
- Glavni krvni sud koji odvodi krv iz trbusne duplje je ***vena cava caudalis*** sa svojom granom ***Venom porte*** koja je karakteristicna po tome sto pocinje I završava se kapilarima.Njene grane su:
  - -v.Rami pancreatici
  - -v.gastrica dextra
  - -v.gastroduodenalis
  - -v.pancreatico duodenalis cranialis et caudalis
  - -v.lienalis
  - -v.mesenterica cranialis et caudalis
  - -v.jejunalis
  - -v.ileocolici
  - -v.cecalis media et lateralis
  - -v.colica media et sinistra
  - -v.rectalis cranialis
-

---

## Organi trbusne duplje

- **Tanko crevo** konja visi na mezenterijumu, ciji se koren nalazi u predelu kicmenog stuba oko a.mesenterice cranialis. Duzina tankog creva iznosi oko 19-30 m, precnik njegove supljine iznosi 5-7 cm a pri punoj kontrakciji njegova sirina se znatno smanjuje.
  - **Dvanaestopalacno crevo (duodenum)** konja je dugo oko 1 -1,5 m. **Pars cranialis duodeni** pocinje na pilorusu desno od medijalne ravni, pruza se transverzalno do desnog trbusnog zida I naleze na visceralnu stranu jetre. Od ovog dela pruzajuci se kaudo-dorzalno duodenum obrazuje ventrlano od desnog bubrega **flexuru cranialis duodeni** I prelazi u **pars descendens duodeni**. Kaudalno od desnog bubrega I baze slepog creva duodenum se povija levo obrazijuci **flexuru caudalis**. Zatim se kao **pars ascendens duodeni** pruza kranijalno I ventralno od levog bubrega I prelazi u jejunum.
-

## Creva, desna strana-sematski prikaz



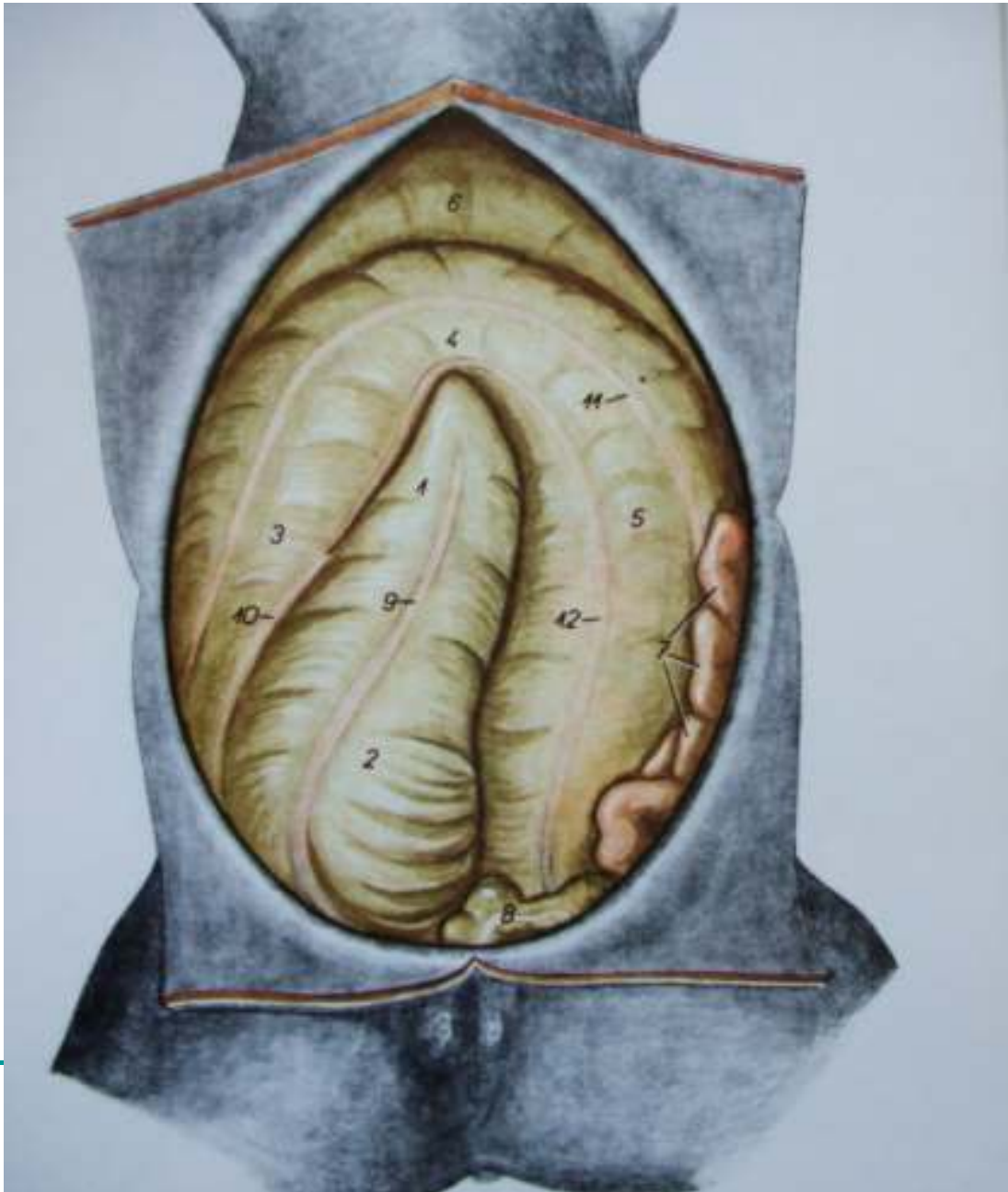
- 1.ventriculus
- 2.pars cranialis duodeni
- 3.flexura duodeni cranialis
- 4.flexura duodenojejunalis
- 5.flexura duodeni caudalis
- 6.jejunum
- 7.ileum
- 8.basis ceci
- 9.corpus ceci
- 10.apex ceci
- 11.colon ventrale dextrum
- 12.flexura sternalis coli
- 13.colon ventrale sinistrum
- 14.flexura pelvina
- 15.colon dorsale sinistrum
- 16.flexura diaphragmatica coli
- 17.colon dorsale dextrum
- 18.colom transversum
- 19.colon tenue
- 20.rectum
- 21.mesocolon des et mesorec

- 
- **Jejunum** je kod konja dug oko 25m. Visi na kranijalnom delu mezenterijuma-mezojejunumu. Jejunum konja obrazuje mnoge vijuge ili **ansa jejunalis**. Lezi u dorzalnom delu leve polovine trbusne duplje I dorzalno od velikog colona. Kranijalni zavoji jejunuma nalezu na slezinu, jetru, zeludac, pancreas I zavojе debelog creva. Jejunum se nastavlja na duodenum u predelu kranijalnog ruba plica **duodenocolica seu lig, duodenocolicum**. Kod zivotinja posle iskrvavljenja I vadjenja creva iz trbusne duplje, zid pojedinih delova praznog creva moze biti kontrahovan. Zbog toga je na tim mestima prazno crevo znatno tanje, njegov zid deblji, tvrdji I svetlije boje. U drugim delovima jejunuma nalazi se manja kolicina sadrzaja. Zid tih delova jejunuma je znatno tanji, a sadrzaj u tim delovima jejunuma daje mu karakteristicnu boju.
  - **Ileum** konja je dug oko 70 cm do 80 cm I pri jakoj kontrakciji njegova duzina se znatno smanjuje. Granicu izmedju jejunuma I ileuma oznacava kranijalni rub od **lig. ileocaecale** odnosno **plica ileocaecale**. Ileum pocinje u levoj gladnoj jami (fosa paralumbalis sinistra), pruza se desno, prelazi medijalnu ravan u predelu 3-4 slabinskog prsljena. Posle toga se pruza skoro vertikalno I uliva u slepo crevo na maloj krivini njegove baze u predelu **ostiuma ileocaecale**. Ileum predstavlja najkraci deo tankog creva.
-

- **Debelo crevo(intestinum crassum)** predstavlja kaudalni deo alimentarno digestivnog kanala, koji se pruza od tankog creva do cmara. Debelo crevo lezi u trbusnoj duplji, a samo njegov najkaudalniji deo rectum u karlicnoj duplji. Debelo crevo je pricvrsceno za dorzalni trbusni zid preko mezenterijuma u kome se nalaze krvni i limfni sudovi, nervni i limfni cvorovi. Debelo crevo se sastoji iz tri dela:
  - **1.slepo crevo(caecum)**
  - **2.kolon(colon)**
  - **3.pravo ili smarno crevo(rectum)**
  
- **Slepo crevo(caecum)** kod konja je dobro razvijeno. Ono je dugo oko 0.80 do 1.3m, a moze da primi oko 335l sadrzaja. Na slepom crevu razlikujemo: glava(basis seu caput caeci), telo(corpus caec) i vrh (apex caeci). Preko ostiuma caecocolicum spaja se sa colon-om. Slepo crevo lezi u desnoj polovini trbusne duplje. Njegova baza i veci deo tela leze u dorzalnom delu desne polovine trbusne duplje, a manji deo tela i vrh slepog creva spustaju se u ventralni deo desne polovine trbusne duplje. Baza slepog creva lezi u desnoj gladnoj jami(fosa paralumbalis dextra) a njegov vrh naleze na ventralni trbusni zid u predelu cartilago xiphoidea. Svojom desnom stranom baza kolona naleze na desni trbusni zid, a dorzalnom stranom svoje velike krivine naleze na visceralnu stranu jetre.



## Utroba, ventralna strana

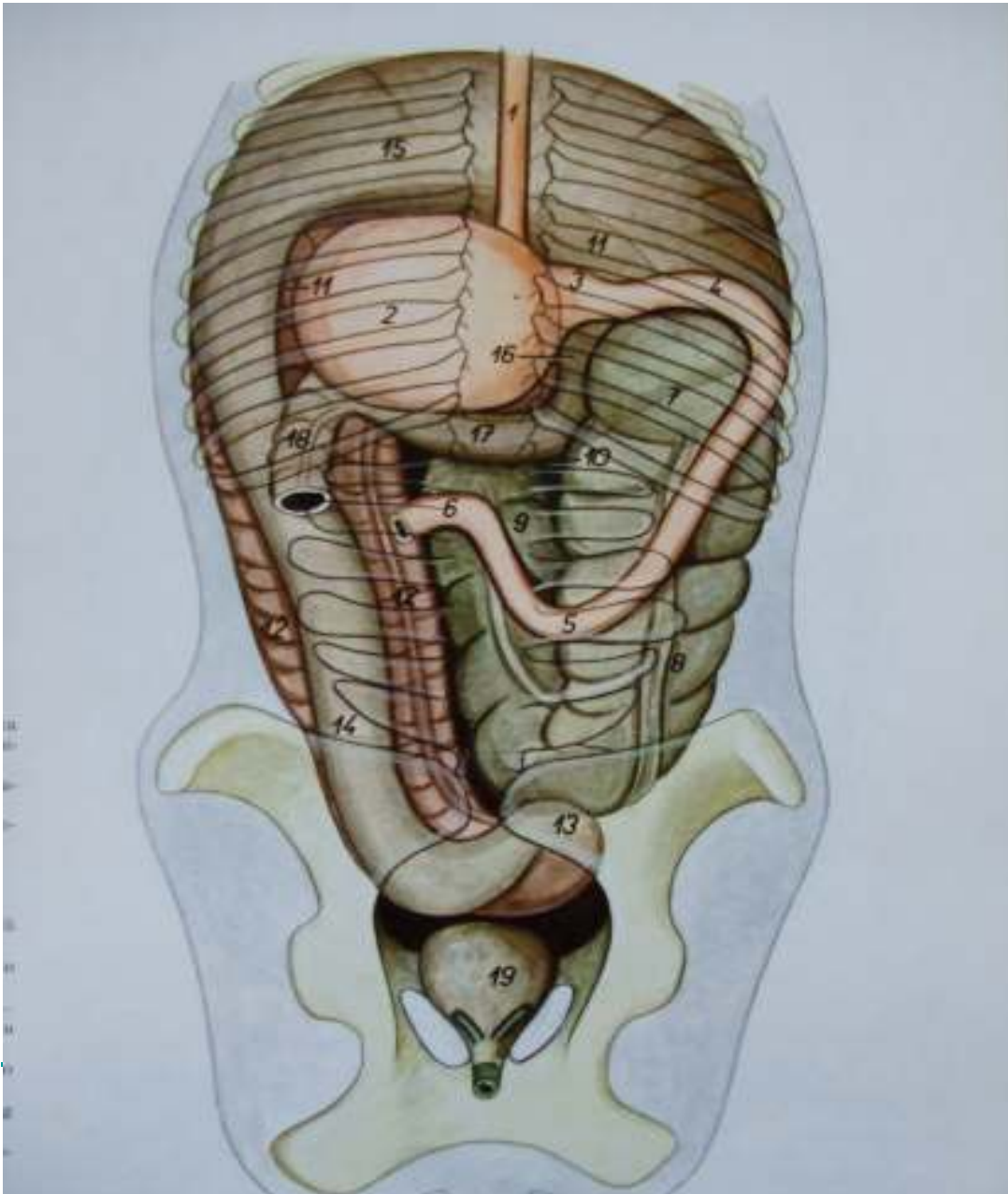


- 1.apec ceci
- 2.corpus ceci
- 3.colon ventrale dextrum
- 4.flexura sternalis coli
- 5.colon ventrale sinistrum
- 6.flexura diaphragmatica coli
- 7.jejunum
- 8.colon tenue
- 9.tenia ventralis ceci
- 10.tenia lateralis ceci et plica cecocolica
- 11.tenia libera lateralis coli
- 12.tenia libera medialis coli

- **Colon** konj je najveći i najduži deo njegovog debelog creva i zauzima najveći deo trbušne duplje. Dug je oko 5-7,7m. On može da primi oko 65 do 147 litara sadržaja. Na kolonu se mogu razlikovati njegova 3 dela: colon ascendens, colon transversum i colon descendens. Colon ascendens se odlikuje specifičnim oblikom, položajem, a naročito svojom velikom supljinom zbog čega je i nazvan debelim colonom (colon crassum). Colon descendens je kod konja duži od ostalih ziv. i tanji je od colona ascendens iz čega se tankim ili malim colonom (colon tenue).
- **Debeli kolon** je dug oko 3 -4 m a može da primi oko 55-128 litara sadržaja. Prema položaju u životinjskom telu on leži na sve potkoviце koje leže jedna iznad druge sa kracima okrenutim kaudalno. Prema položaju pružanja na kolonu razlikujemo: ***colon ventrale dextrum, flexura sternalis seu flexura diaphragmatica ventralis, colon ventrale sinister, flexura pelvina, colon dorsale sinister, flexura diaphragmatica i colon dorsale dextrum.***
- Debeli kolon se pruža od svog početka na ostium caecocolicum na slepom crevu kranijalno prema diafragmi po ventralnom trbušnom zidu, desno od medijalne ravni kao colon ventrale dextrum. U predelu cartilago xiphoidea grudne kosti desni ventralni kolon se povija levo i pruža se transverzalno prema levom trbušnom zidu kao **flexura sternalis**. Po prelasku u levu polovinu trbušne duplje on se povija kaudalno i pruža se prema karličnoj duplji kao **colon ventrale sinister**. Pred ulasku u karličnu duplju levi ventralni colon se povija dorzalno i obrazuje **flexuru pelvinu**.

- 
- Od tog mesta on se dalje pruza po dorzo-medijalnoj strani levog ventralnog kolona kao colon dorsale sinister. On se u predelu dijafragme I jetre pruza transverzalno prema desnom trbusnom zidu kao flexura diaphragmatica, a zatim se u desnoj polovini trbusne duplje povija kaudalno I pruza se prema karlicnoj duplji kao Colon dorsale dexter. Desni ventralni colon pocinje na ostium-mu caecocolicum.
  - **Tanki ili mali kolon(colon tenue)** je dug oko 3-4 m I moze da primi oko 15 litara sadrzaja. On je znatno tanji nego debeli kolon I visi na dugackom mezenterijumu(mesocolon descendens). On lezi u desnoj polovini trbusne duplje, dorzalno od levog dorzalnog kolona, pomesan sa ansama jejunuma. Na tankom kolonu postoje dve tenije I izmedju njih dva reda haustre. Pocetni deo malog kolona je pricvrscen za duodenum preko lig. Duodenocolicum seu plica duodenocolica.
  - **Pravo crevo(rectum)** konja je dugo oko 30-40 cm. Pruza se pravo I lezi ventralno od poslednjeg slabinskog. krsnih I prvih repnih prsljenova. Njegov veci deo lezi u predelu intraperotonalnog dela karlicne duplje I visi na duplikaturi seroze(mesorectum) koja predstavlja produzetak mezenterijuma tankog kolona. Rectum na svom kaudalnom kraju obrazuje jedno prosirenje **ampulla recti**. U predelu drugog ili treceg repnog prsljena rectum prelazi u cmar. Na pravom crevu kod konja ne postoje ni tenije ni haustre.
-

## Trbusni organi, dorzalna strana



- 1.esophagus
- 2.ventriculus
- 3.pars pylorica ventriculi
- 4.pars cranialis duodeni
- 5.flexura duodeni caudalis
- 6.flexura duodenojejunalis
- 7.basis ceci
- 8.corpus ceci
- 9.apex ceci
- 10.colon ventrale dextrum
- 11.flexura sternalis coli
- 12.colon ventrale sinistrum
- 13.flexura pelvina coli
- 14.colon dorsale sinistrum
- 15.flexura diaphragmatica
- 16.colon dorsale dextrum
- 17.colon transversum
- 18.colon tenue
- 19.vesica urinaria

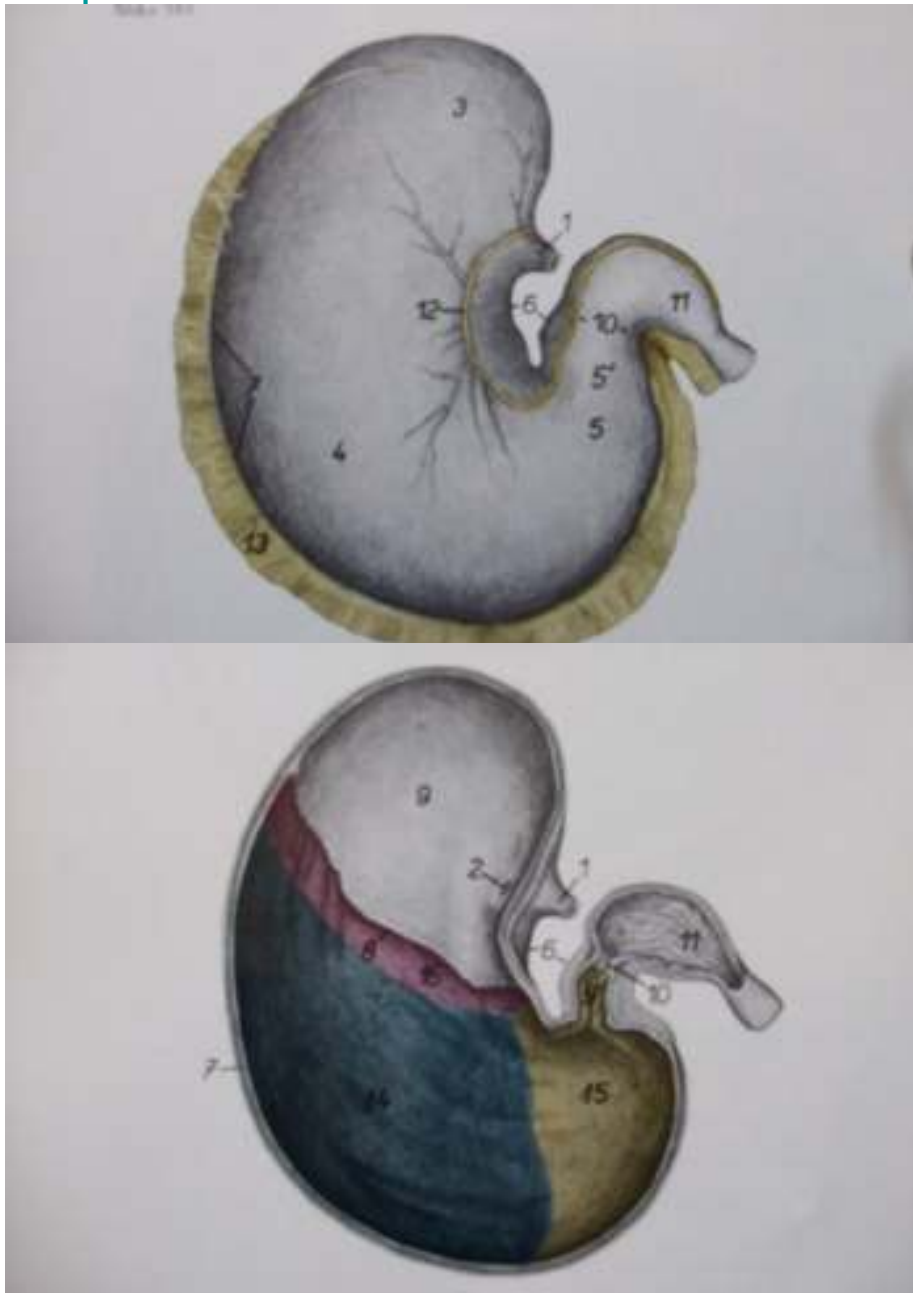
---

## Zeludac(ventriculus)

- Zeludac(ventriculus) konja je složen jednokomorni i oblika povijene kese čija se uzdužna osovina pruža transverzalno. On je relativno slabo razvijen i može primiti oko 8-15 l sadržaja. Masa praznog želudca iznosi oko 1.5 kg. Njegova mala krivina (curvatura ventriculi minor) je konkavna, pa usce jednaka u želudac leži blizu pilorusa. Levo od usca jednaka u želudac dorzalno se uzdiže slepo izbočenje zida želudca (saccus caecus ventriculi). Velika krivina želudca (curvatura ventriculi major) je konveksna. Na njenom levom delu se nalazi ulegnuće na granici između pars nonglandularis (proventricularis i pars glandularis) i želudca. Zeludac je povezan za dijafragmu pomoću jednaka i lig. gastropfrenicum. Sa slezinom je povezan pomoću lig. gastrolienale, a lig. hepatogastricum povezuje želudac za jetru. To je duplikatura seroze koja se pruža od male krivine želudca do predela portalnog zleba na jetri. Lig. gastroduodenale povezuje saccus caecus ventriculi sa pylorusom i duodenumom. To je široka duplikatura seroze u kojoj se nalazi pankreas.
-



## Zeludac konja



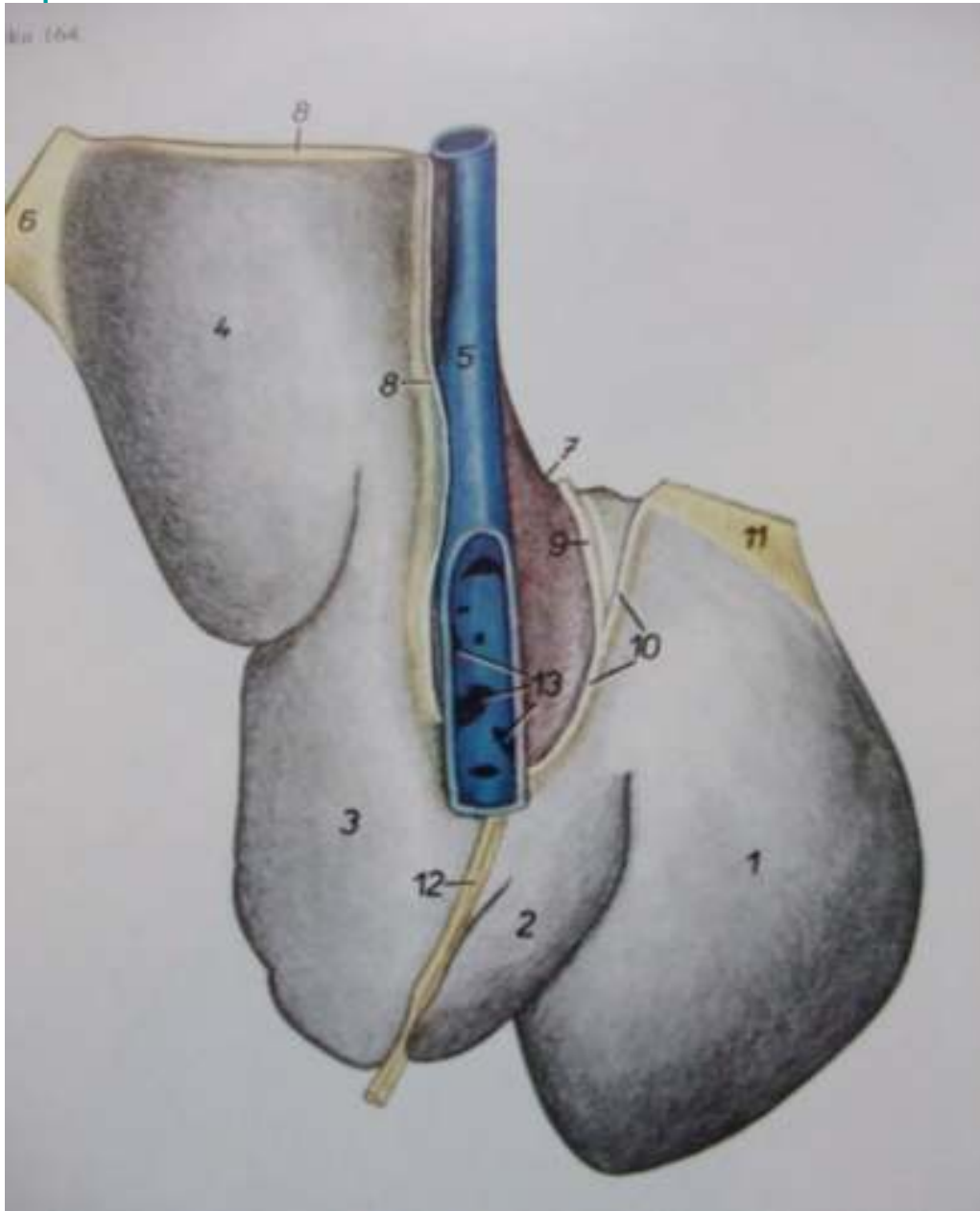
- 1.oesophagus
- 2.ostium cardiacum-kardijalni otvor
- 3.saccus caeci ventriculi-slepa zeludcana vreca
- 4.corpus ventriculi-telo zeludca
- 5.pars pylorica-piloricni deo
- 6.curvatura minor-mala krivina
- 7.curvatura major-velika krivina
- 8.margo plicatus-nabrani rub
- 9.pars proventricularis tunicae mucosae-predzuldacni deo sluznice
- 10.pylorus-pilorus
- 11.pars cranialis duodeni-prednji deo dv.
- 12.omentum minus-mala trbusna maramica
- 13.omentum majus-velika trbusna maramica
- 14.Galndulae gastricae(propriae)
- 15.Glandulae pyloricae-piloricne zlezde
- 16.glandulae cardiacaekardijacne zlezde

---

## Jetra(hepar)

- Jetra konja je svetlije ili zatvorenije smeđe crvene boje. Masa je oko 2,5-7 kg ili 1,2-1,5 % tel mase. U mladjih životinja je relativno veća nego kod starijih. Jetra konja leži u regio epigastica sa svoje dve petine levo, i tri petine desno od medijalne ravni. Njen levi deo leži više ventralno nego desni deo. Parijetalna(kranijalna) površina jetre je konveksna, a visceralna(caudalna) je konkavna. Na visceralnu stranu jetre naležu želudac, pancreas, duodenum, colon i slepo crevo, a ponekad i zavoji jejunuma i stvaraju udubljenja na visceralnoj strani jetre (impressio gastrica, impressio pancreatica, impressio duodenalis, impressio colica, impressio caecalis). Impressio oesophagea na tupom rubu jetre je dobro izrazen. Relativno dobrim izrazenim usecima jetra konja je podeljena na levi lateralni rezanj-lobus **hepatis sinister lateralis**, levi medijalni rezanj-lobus **hepatis sinister medialis**, kvadratni rezanj-lobus **quadratus**, zatim desni rezanj-lobus **hepatis dexter** i repati rezanj-lobus **caudatus** na kome je dobro izrazen njegov repati izdanak **proc. caudatus lobi caudati**. Na jetri konja nema žučne kese.
-

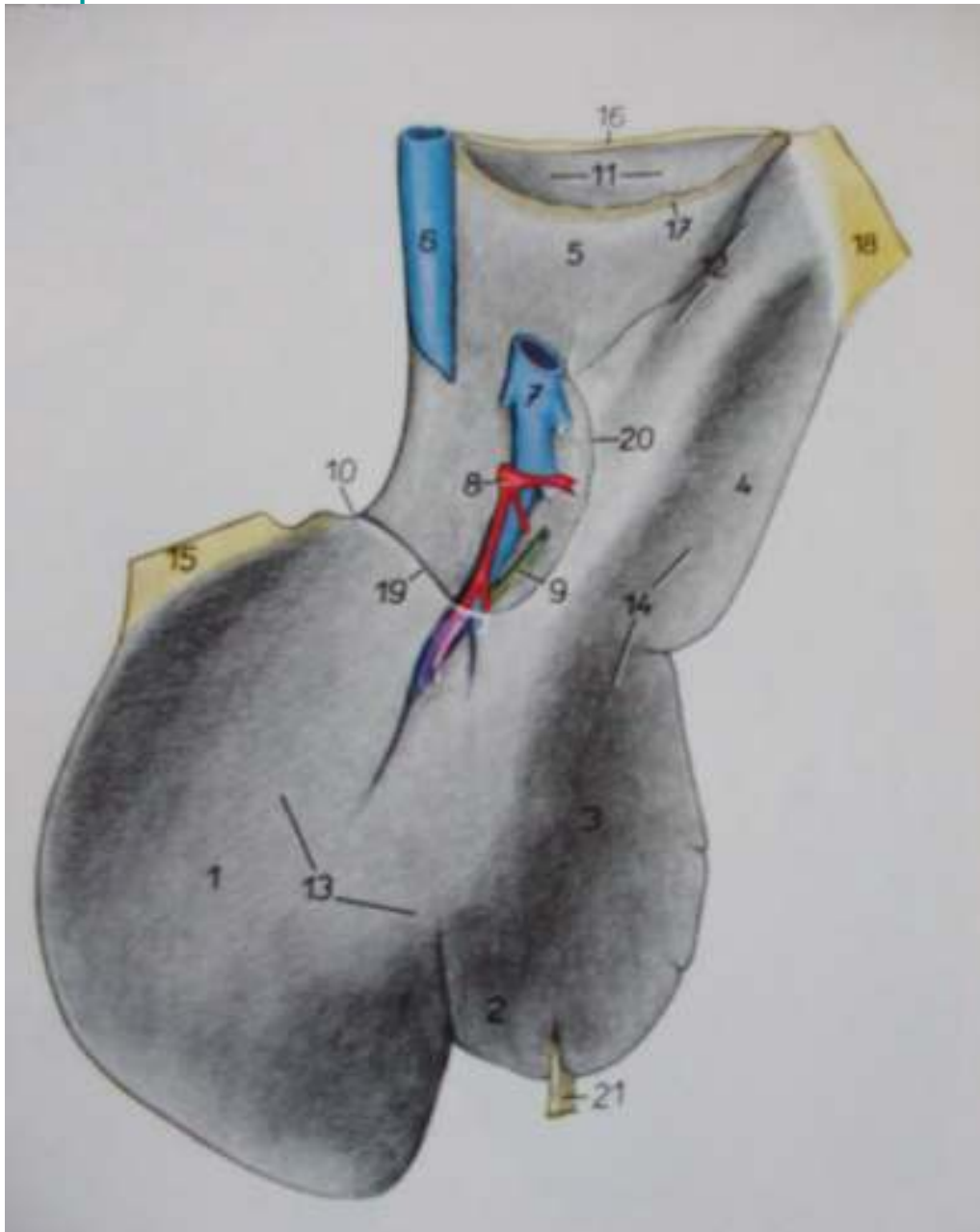
## Jetra konja



- 1.lobus sinister lateralis-levi lat. Rezanj
- 2.lobus sinister medialis-levi med. Rezanj
- 3.lobus quadratus-cetveroliki rezanj
- 4.lobus dexter-desni rezanj
- 5.v.caca caudalis-kaudalna suplja vena
- 6.lig.triangulare dextrum-desna trokusta sveza
- 7.impesio esophagea-otisak jednjaka
- 8.lig. Coronarium dextrum-desna krunasta ligament
- 9.lig.coronarium intermedium-medukrunasti ligament
- 10.lig.coronarium sinistrum-levi krunasti lig.
- 11.lig.triangulare sinistrum-levi trokutasti lig
- 12.lig.falciforme et lig.teres
- 13.vv.hepaticae-jetrene vene



## Jetra konja, utrobna površina



- 1.lobus sinister lateralis
- 2.lobus sinister medialis
- 3.lobus quadratus
- 4.lobus dexter
- 5.processus caudatus lobi caudati
- 6.v.cava caudalis
- 7.v.portae
- 8.a.hepatica
- 9.ductus hepaticus
- 10.impresio oesophagea
- 11.impresio renalis
- 12.impresio duodenalis
- 13.impresio gastrica
- 14.impresio colica
- 15.lig.triangulare sinistrum
- 16.lig.coronarium dextrum
- 17.lig. Hepatorenale
- 18.lig.triangulare dextrum
- 19.lig.hepatogastricum
- 20.lig.hepatoduodenale
- 21.lig.teres et lig. falciforme

---

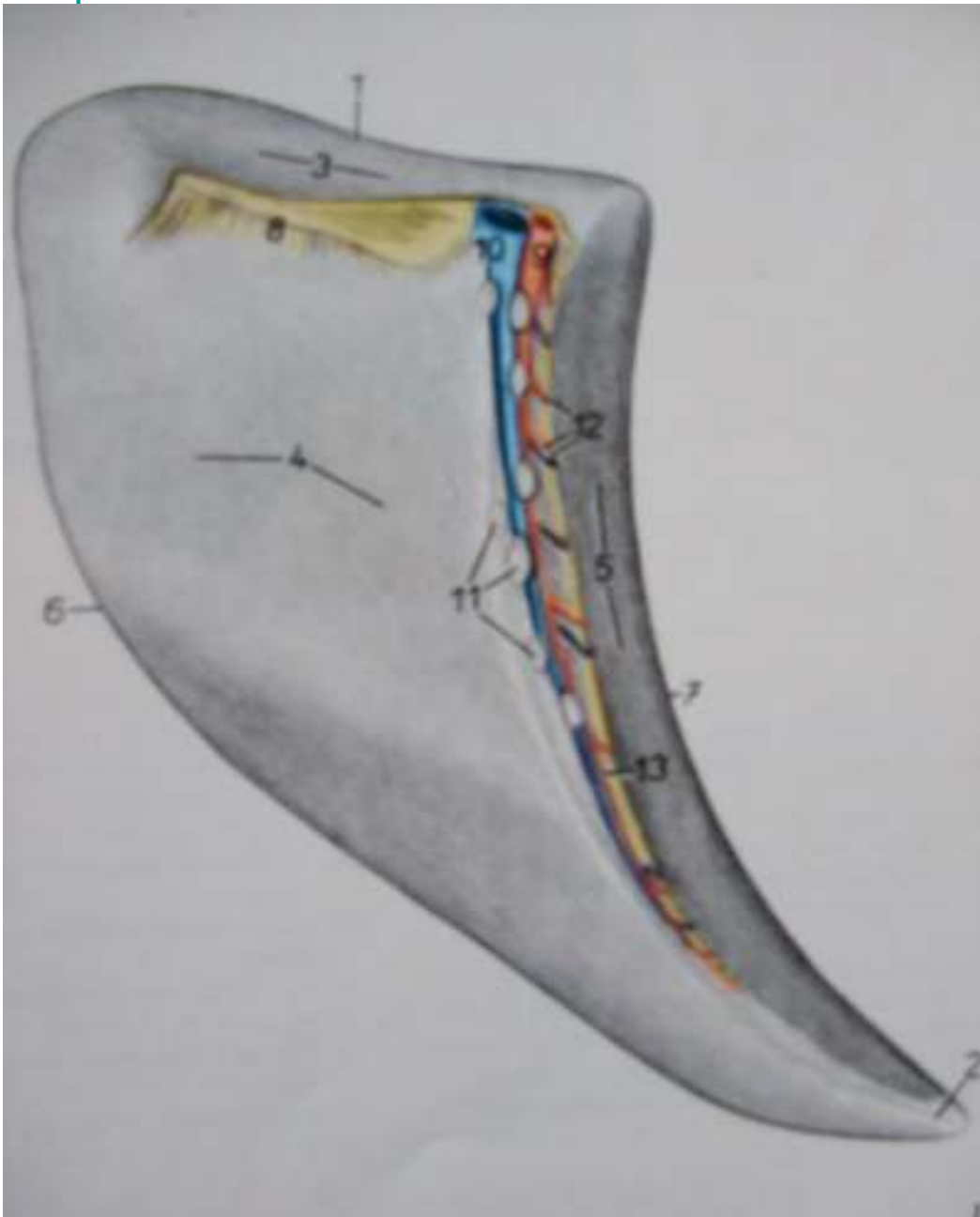
## Pankreas, gusteraca (pancreas)

- Pankreas konja je crveno zuckaste ili crvenkastosive boje. Masa mu je oko 250-350 gr. On lezi u dorzalnog delu regio epigastica u predelu torakalnog prsljena, izmedju visceralne strane zeluca i jetre, s jedne strane, i baze slepog creva i desnog dorzalnog i transverzalnog kolona, s druge strane.
-

## Slezina(lien)

- Slezina je limfopoezni organ složene gradnje. Pored limfocita i slezini se diferencijuju plazma celije i makrofage tako da slezina kao deo reticulo-endotelnog sistema učestvuje u odbrani organizma. Fagocitnom sposobnošću retikuloendotelnih celija u slezini se razgrađuju eritrociti pri čemu se iz hemoglobina oslobađa krvni pigment koji preko v. portae dospeva u jetru i gvozdje koje se u obliku hemosiderina gomila u retikularnim celijama slezine i u formi feritina usmerava ka kostanoj srži. Slezina ima ulogu rezervoara krvi jer se u sinusima ovog organa može da nakupi krv i u slučaju potrebe predaje krvotoku. I pored navedenih funkcija slezina nije neophodna za život jer u slučajevima odstranjenja slezina drugi organi preuzimaju njene funkcije. Na svakoj slezini postoje dve površine: **Facies parietalis** kojom naleže na dijafragmu i **facies visceralis** na koju naležu trbušni organi (želudac, creva, bubreg). Na slezini se ističu dva ruka margo cranialis i ostar margo caudalis, i jedan dorzalni i ventralni kraj extremitas dorsalis et ventralis. Na visceralnoj strani slezine nalazi se hilus lienis koji se pruža kao jedna udubina dužinom organa. U hilus lienis se nalaze krvni sudovi, a. et v. lienalis, nervi (grane n. vagus i n. sympaticus) i limfni čvorovi Inn. lienales. Slezina se nalazi većim delom ili potpuno u regi hypocondriaca sinistra sasvim blizu želudca.

## Slezina(lien)



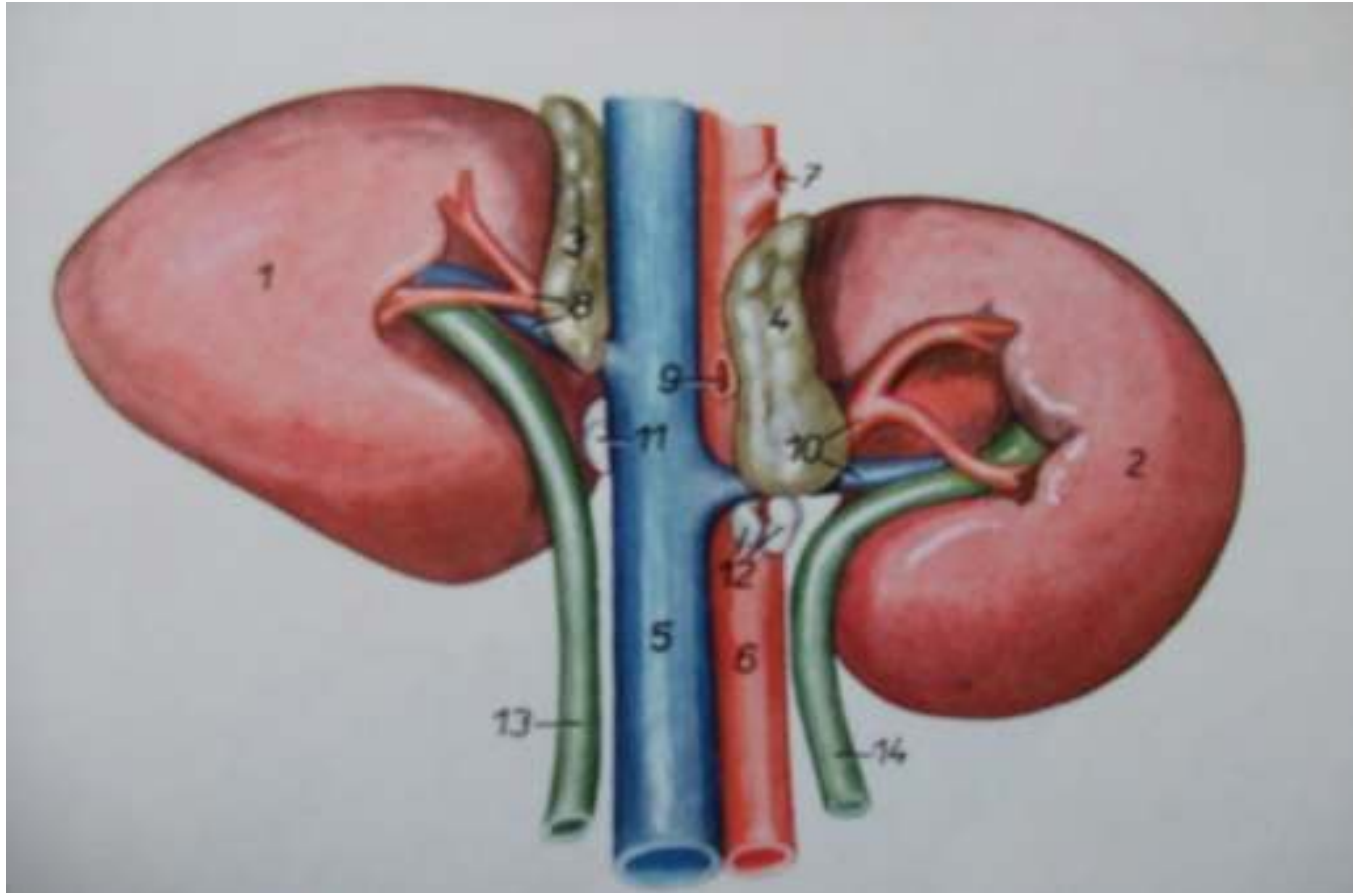
- 1.extremitas dorsalis
- 2.extremitas ventralis
- 3.facies renalis
- 4.facies intestinalis
- 5.facies gastrica
- 6.margo caudalis
- 7.margo cranialis
- 8.lig.phrenicolienale et lienorenale
- 9.a.lienalis
- 10.v.lienalis
- 11.Inn.lienales
- 12.aa. Et vv. Gastricae breves
- 13.lig.gastrolienale

---

## Bubrezi(renes)

- Bubrezi konja spadaju u grupu glatkih, a unutra jednobradavicastih-unipapilarnih bubrega. Izgradjeni su od nekoliko desetina potpuno medjusobno sraslih renkula (lobi renales seu renculi) koji se na preseku bubrega dobro zapazaju. U sjedinjenoj masi bubeznih zona renkule je moguće raspoznati i po njihovoj subkortikalnoj zoni tamno-crvene boje, piramidalnog oblika, u kojoj su prisutni obilni krvni sudovi. Izmedju lukova subkortikalne zone ukljestli su se klinasti stubovi (columnae renales Bertini) sivo ruzicaste kortikalne zone, pomocu kojih se takodje mogu primetiti granice sraslih retikula. Bradavice ovako medjusobno sraslih retikula (papillae renales seu reniculi) sjedinile su se i obrazove zajednicku –jedno bradavicnu-unipalparnu bubreznju bradavicu (papillae renales communis) koja je prilicno velika, karakteristicnog polumesecastog oblika. Na njenom slobodnom rubu nalazi se resetkasto polje (area cribrosa) koji predstavlja sitni otvori bradavicastih provodnih cevi (foramina papilaria ductus papilaris) odnosno usca završnih delova kolektora mokrace. Preko ovog resetkastog polja spusta se morkaca u bubreznju karlicu (pelvis renalis) iz najveceg-srednjeg dela bubrega konja. Bocno od bubrezne karlice, nalazi se po jedan 2-5 mm uzan i 4-8 sc dugacak slepi kanal (recessus terminalis).
-

## Bubrezi(renes)



- 1.ren dexter
- 2.ren sinister
- 3.glandula suprarenalis dextra
- 4.glandula suprarenalis sinistra
- 5.v.cava caudalis
- 6.aorta
- 7.a.celiaca
- 8.a. et v.renalis sinistra
- 9.a. mesenterica cranialis
- 10.a. et v. renalis sinistra
- 11,12.lnn.renales
- 13.ureter dexter 14.ureter sinister

---

## Literatura

- **-Anatomija domacih zivotinja(Osteologija I Miologija)**
  - Prof.dr.Zivorad Jankovic
  - Prof.dr.Sreten Popovic
  
  - **-Nervni sistem I cula domacih sisara**
  - Prof.dr. Vladeta Simic
  
  - **-Anatomija domacih zivotinja sisara**
  - Prof.dr.Zivorad Jankovic
  - Prof.dr.Gragojla Stanojevic
  - Prof.dr.Zivka Miladinovic
  
  - **-Anatomija domacih zivotinja sisara(Splanchnologia)**
  - Prof.dr.Vladeta Simic
  - Prof.dr.Zivorad Jankovic
-

---



***Kraj***

---



Univerzitet u Novom Sadu, poljoprivredni fakultet  
Departman za veterinarsku medicinu

---

## **Seminarski rad**

### **Topografska anatomija Karlicna duplja I rep konja (~~cavum pelvis et cauda equi~~)**

---

**Student: Todorovic Nemanja, VM-1, 6/2008**

**Mentor: Prof. dr. Gordana Uscebrka**

**Asistent: Mr. Slobodan Stojanovic**

---

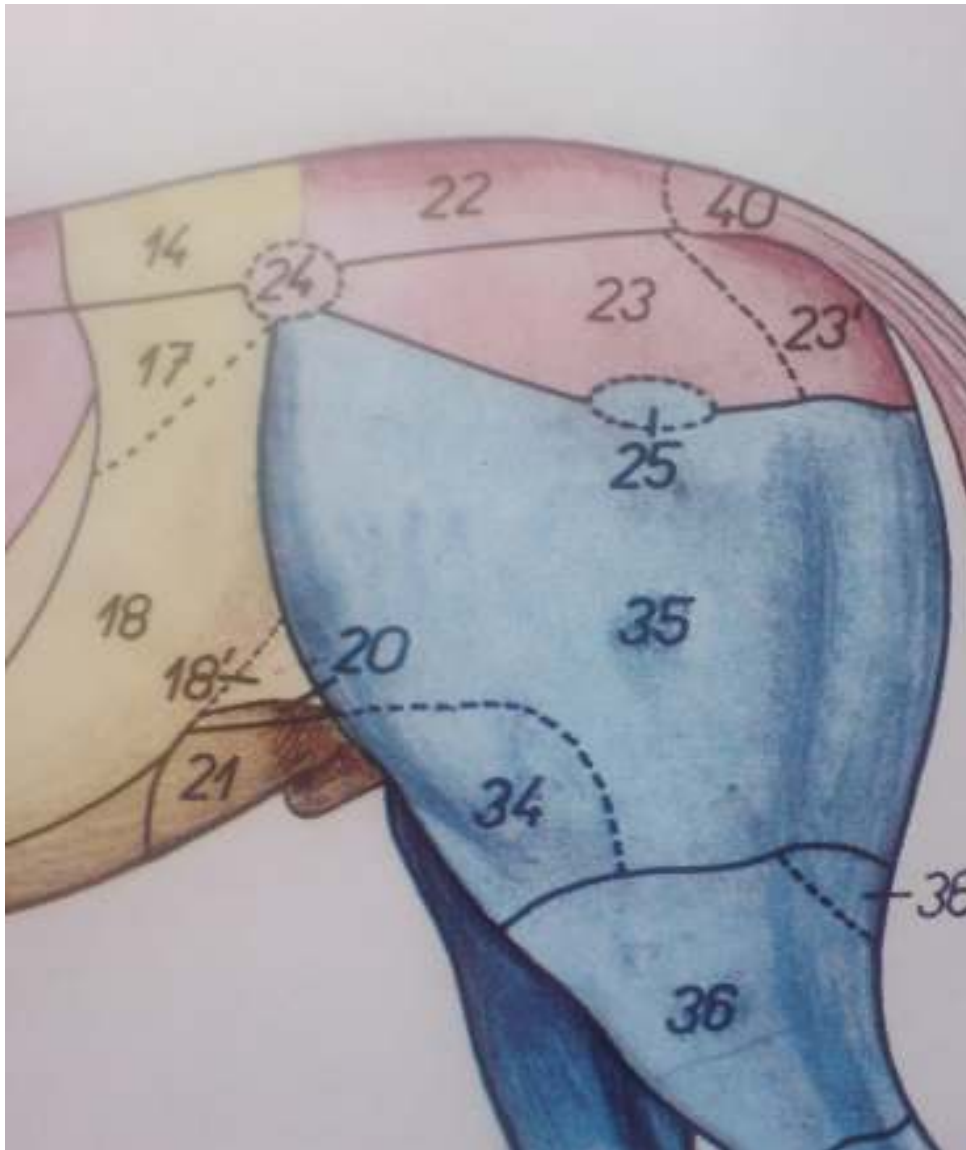
## Karlicna duplja konja-Cavum pelvis

- Relativno mala karlicna duplja predstavlja, kao što je receno, kaudalni deo velike trbusne duplje. Prostire se od **linea terminalis**, tj. Od kranijalnog ulaza u karlicnu duplju (apertura pelvis cranialis) do kaudalnog otvora ove duplje (apertura pelvis caudalis). Zidovi karlicne duplje, za razliku od zidova trbusne duplje su znatno deblji i cvrsci, zato što se u njima, sem mišićne mase nalaze kosti karlicnog skeleta. Na dorzalnoj strani karlice se nalazi krsna kost i dva do tri repna prsljena. Dorzalno i bocno pružaju se krila i tela crevnih kostiju, a ventralno preponske i sedne kosti karlice, koje predstavlja čvrsto dno karlicne duplje.
-

---

## Regije karlice

- Regio sacrales
  - Regio glutea
  - Regio tuberis coxae
  - Regio clunis
  - Regio tuberis ischiadici
  - Regio caudalis
  - Regio perinealis
  - Regio scrotalis
  - Regio supramammaria
-



- 20, regio inguinalis
- 21. regio pubica
- 22. regio sacralis
- 23. regio glutea
- 23'. regio clunis
- 24. regio tuberis coxae
- 25. regio trochanterica
- 40. regio caudalis

---

## Fascije karlicne duplje

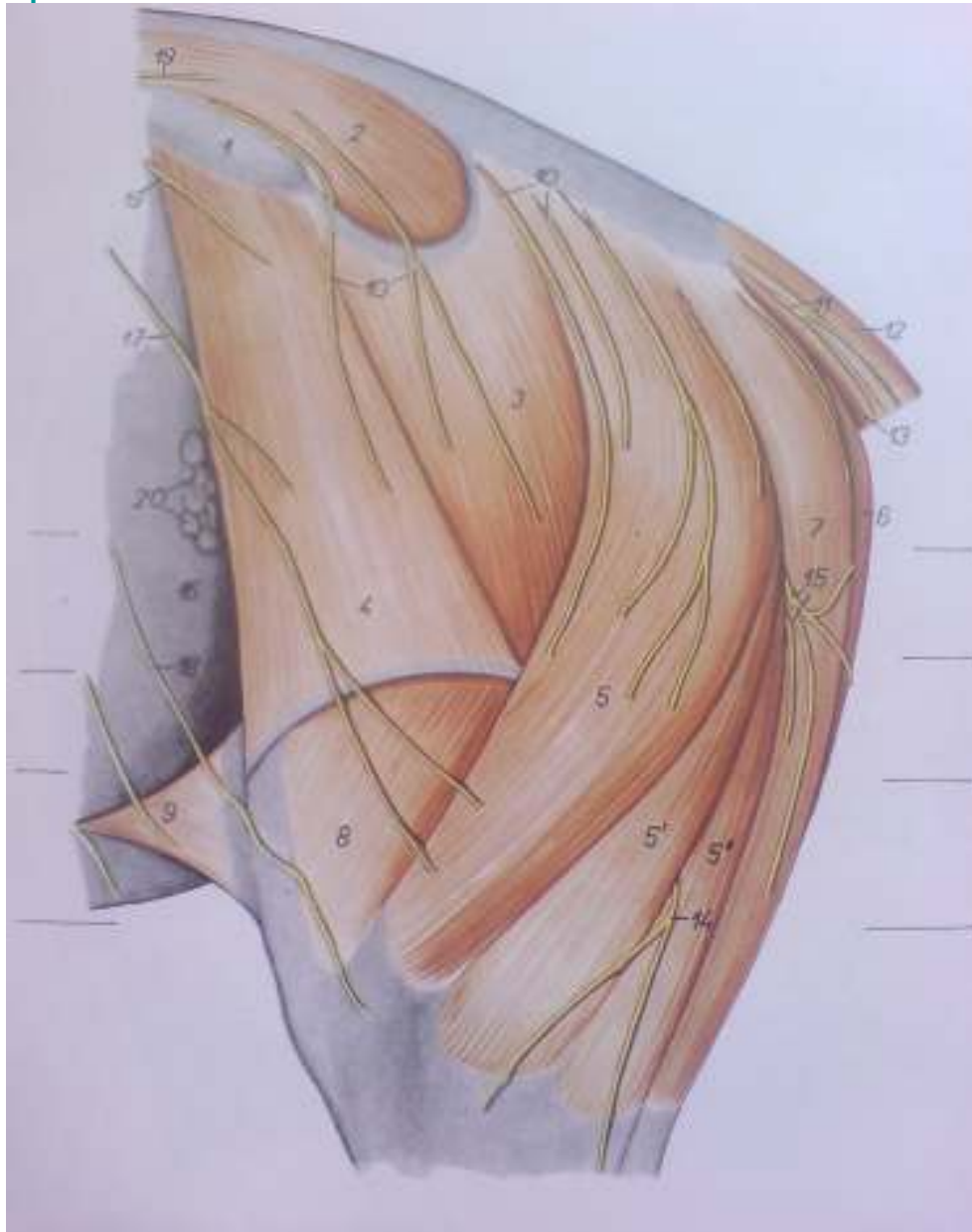
- U strukturi zidova karlicne duplje nalazi se kaudalni produzetak poprecne trbusne fascije(fascia transversa abdominis),fascia iliaca,fascia pelvina.Preko njih prelazi parijetalni peritoneum.Peritonem koji prelazi I obuhvata organe karlicne duplje je visceralni peritoneum.On prelazi u vidu duplikature na rektum I predstavlja mesorectum.Ventralna I bocna strana karlicne duplje nisu obavijene peritoneumom I vec vezivnim tkivom koje predstavlja njihovu adventiciju.
-

---

# Misici

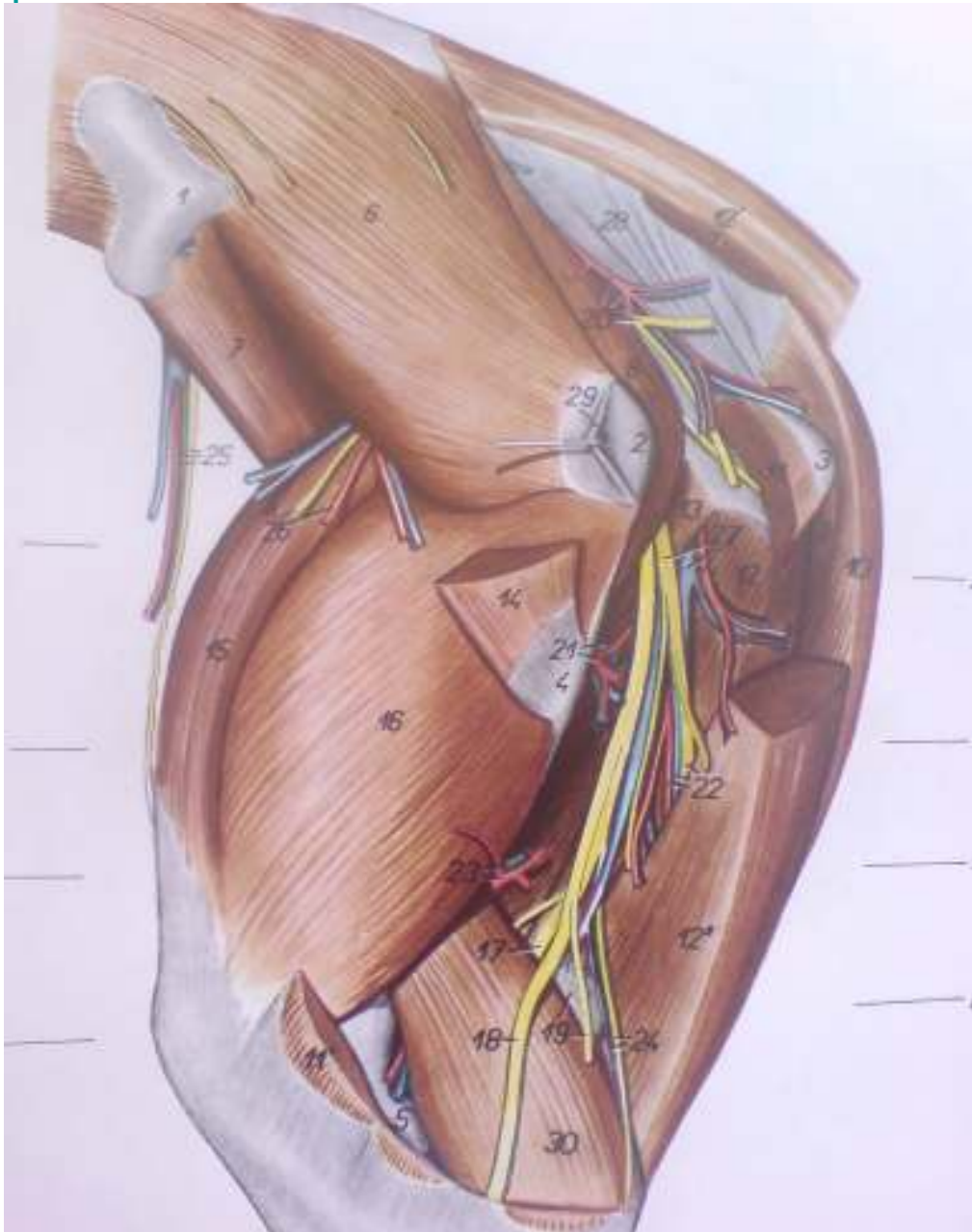
- **1.Misici karlicnog pojasa**
  - m.psoas minor
  - m.iliopsoas
  - m.psoas major
  - m.iliacus
  - m.quadratus lumborum
  - **2.Misici karlicne kosti I sapi**
  - **m.gluteus superficialis**
  - **m.gluteus medius**
  - **m.gluteus profundus**
  - **m.tensor fasciae latae**
  - **3.Duboki misici koksalnog zgloba I karlice**
  - m.obturator internus
  - m.obturator externus
  - m.quadratus femoris
  - **4.Misici repa**
  - m.sacrocaudales ventrales
  - m.sacrocaudales dorsales
  - m.coccygeus
-

## Misici ,leterna strana,povrsni sloj



- 1.tuber coxae
- 2.m.gluteus medius
- 3.m.gluteus superficialis
- 4.m.tensor fasciae late
- 5.m.biceps femoris
- 6.m.semimembranosus
- 7.m.semitendinosus
- 8.m.vastus lateralis
- 12.m.sacrocaudalis dorsalis lateralis
- 13.m.sacrocaudalis ventralis lateralis
- 20.Inn.subiliaci

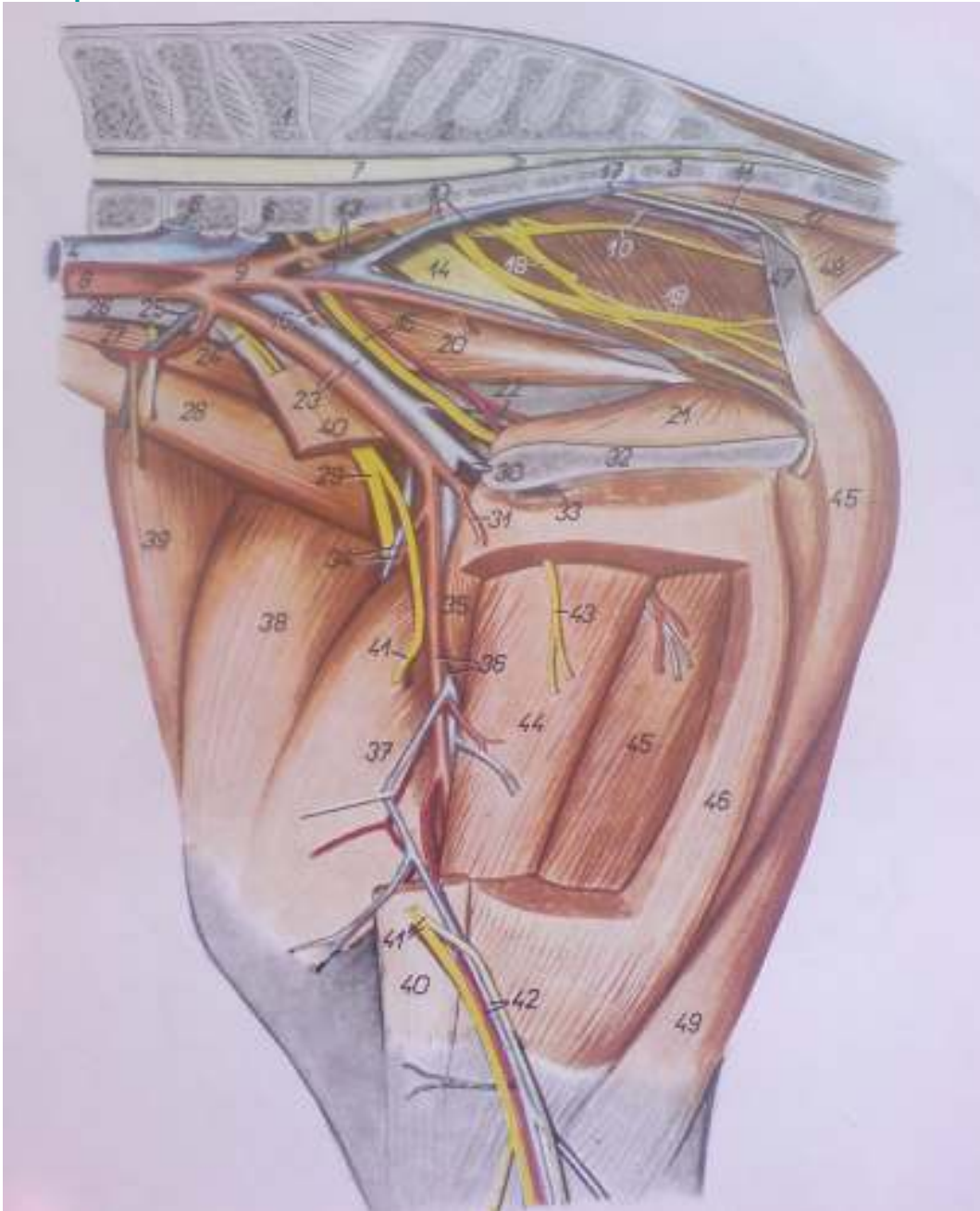
## Misici,letralna strana,duboki sloj



- 1.tuber coxae
- 6.m.gluteus medius
- 8.m.piriformis-kruskasti misic
- 14.m.gluteus superficialis
- 15.m.rectus femoris
- 16.m.vastus lateralis
- 19.In.popliteus
- 20.a. et v. glutea caudalis



## Medijalna strana



- 1.vertebrae lumbales VI
- 2.os sacrum
- 4.v.cava caudalis
- 5.v.iliaca externa sinistra
- 6.v.iliaca interna sinistra
- 8.aorta
- 9.a.iliaca interna dextra
- 10.a. et v.gluteus caudalis
- 12.m.sacrocaudalis ventralis medialis
- 13.v.iliaca interna
- 18.n.pidendus
- 20.m.obturatorius internus-pars iliac
- 21.m.obt. Internus-pars ischiopubica
- 26.m.psoas minor
- 27.m.psoas major
- 35.m.pectineus
- 40.m.sartorius
- 44.m. adductor
- 46.m.gracilis
- 48.m.coccygeus
- 49.m.semitendinosus

---

## Vaskularizacija karlicne duplje

- A.iliaca interna
  - A.pudenda interna(za organe karlicne duplje)
  - A.umbilicalis
  - A.progastrica
  - A.vaginalis
  - A.glutea caudalis(za zidove karlicne duplje)
  - A.glutea cranialis
  - A.obturatoria
  - A.iliolumbalis
- 
- V.iliaca interna
  - V.pudenda interna
  - V.progastrica
  - V.vaginalis
  - V.perinealis ventralis
  - V.penis
  - V.clitoridis
  - V.glutea caudalis
-

## Limfni sistem

- **Lc.iliosacrale**
- Lnn.iliaci medialis
- Lnn.iliaci laterales
- Lnn.sacrales
- Lnn.anorectales
- **Lc.inguinale profundum**
- Lnn.iliofemoralis
- Lnn.inguinales profundi
- **Lc.inguinale superficiale**
- Lnn.inguinale superficiales
- Lnn.subiliaci
- Lnn.scrotales
- Lnn.mammari
- **Lc.ischiadicum**
- Lnn.ischiadici
- Ln.gluteus

---

## Nervi

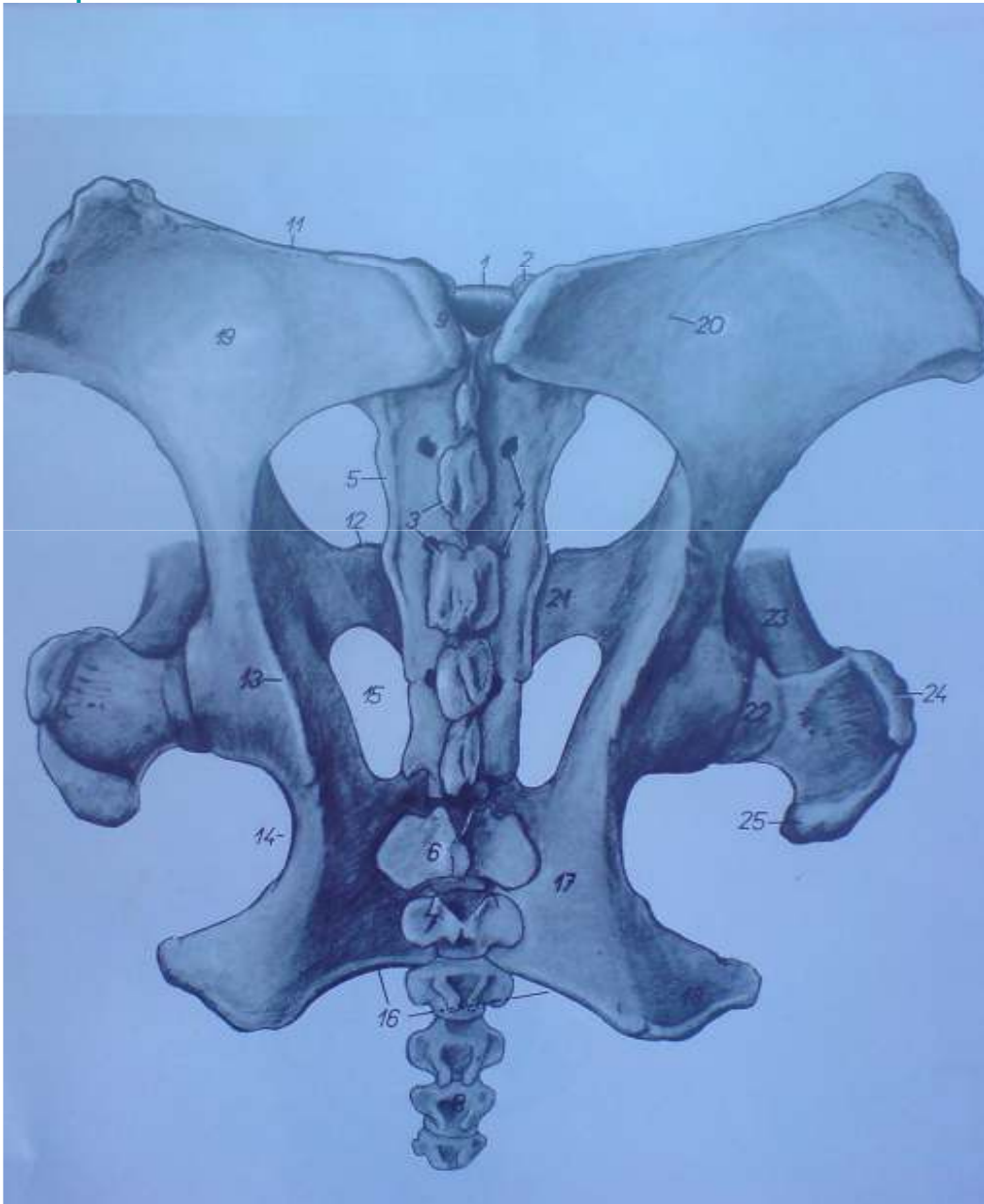
- **Plexus lumbosacrales**
  - n.spermaticus externus
  - n.obturatorius
  - n.gluteus cranialis
  - n.gluteus caudalis
  - n.pudendus
  - n.ischiadicus
  - **Krsni spinalni nervi-nn.spinales sacrales**
  - n.clunim medii
  - nclunium caudalis
  - n.clunium cranialis
-

---

## Karlicna kost

- Karlicnu duplju grade: os coxae, os sacrum, dva do tri repna prsljena.
  - Karlicnu kost (os coxae) cine os ilium, os pubis, os ischii. Karlicna kost je parna kost. Dve karlicne kosti kod mladih zivotinja su povezane hrskavicom, a kod starijih ta veza je srasla. Na karlicnoj kosti se nalazi karlicna zglobna casica u kojoj se zglobljava sa butnom kosti.
-

## Kostur karlice, dorzalna strana



- 1.promontorium
- 2.processus articularis cranialis
- 3.crista sacralis mediana
- 4.foramina sacralia dorsalia
- 5.crista sacralis lateralis
- 9.tuber sacrale
- 10.tuber coxae
- 11.crista iliaca
- 12.eminentia iliopubica
- 13.spina ischiadica
- 14.incisura ischiadica minor
- 15.foramen obturatum
- 16.arcus icshiadicus
- 19.ala ossis ilium
- 20.linea glutea
- 21.ramus cranialis ossis pubis
- 22.caput ossis femoris
- 23.corpus ossis femoris
- 24.pars cranialis trochanteris majoris
- 25.pars caudalis trochanteris majoris

---

## Organi u karlicnoj duplji

- **Reproduktivni trakt**
  - **Urinarni trakt**
    - Ureter
    - Vesica urinaria
  - **Digestivni trakt**
    - Rectum-pravo crevo
    - Deo kolona
-

- 
- Rectum je dug 30-40 cm. Njegov veći deo leži u predelu intraperitonealnog dela karlične duplje i visi na duplikaturi sezore mesorectum. Pravo crevo pri svom kaudalnom kraju obrazuje ampulasto proširenje ampulla recti.
  - Cmar konja leži ispod korena repa u predelu četvrtog repnog prsljena. Kada je zatvoren ima kupast oblik sa zadebljanim vrhom na čijoj se sredini nalazi otvor cmara orificum ani.
  - Mokraćna besika je kruskolikog oblika, njen položaj zavisi od kolicine morkace.
  - Urethra je relativno kratka, dužine 5-9cm. Postoji pars pelvina urethrae i pars penina urethrae kod muskih jedinki.
-



---

## Polni organi konja

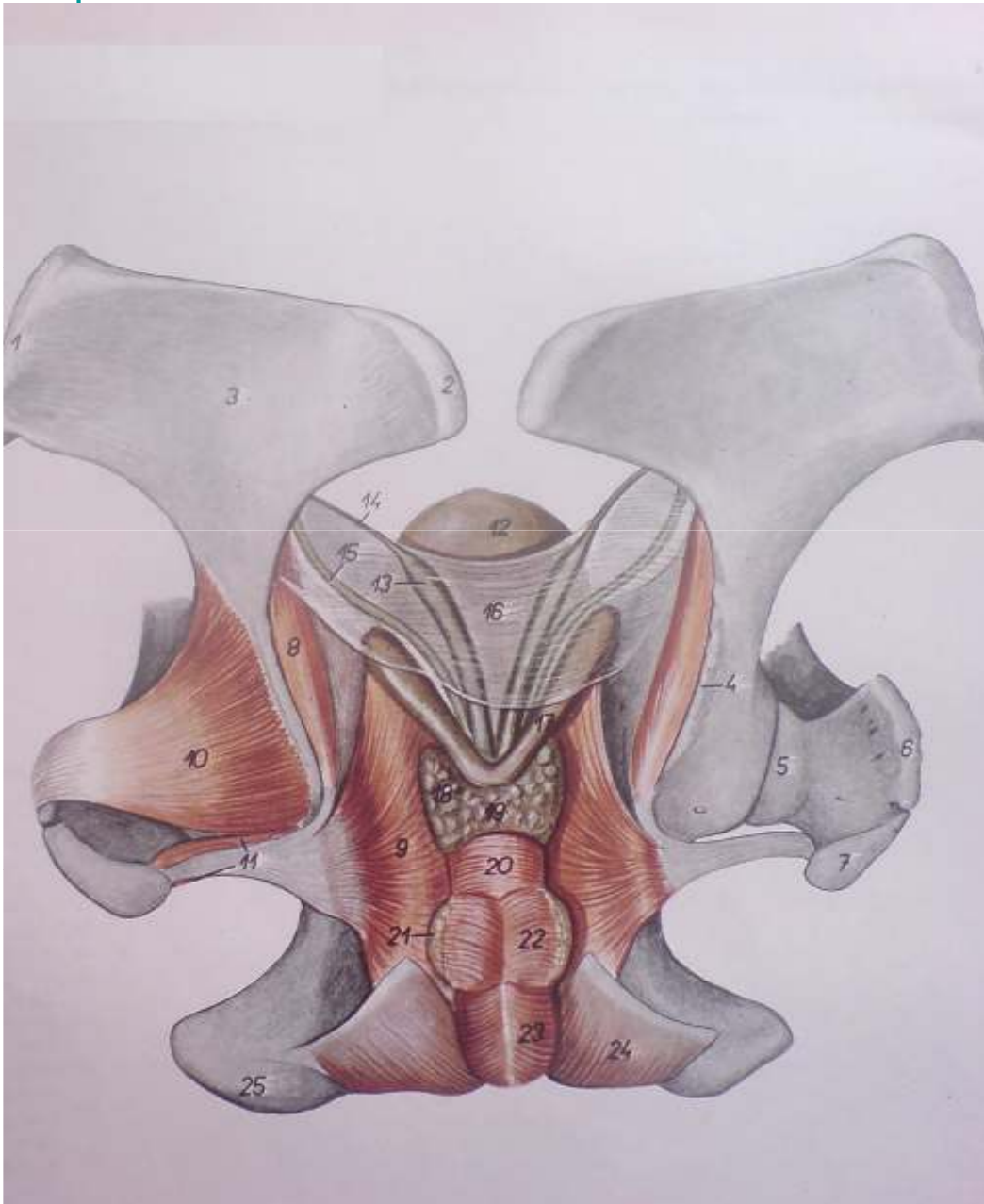
- Mosnice(scrotum) su srednje razvijenosti,loptastog oblika.Nalaze se na ventralnom zidu trbusne duplje,gde vise upreponskoj regiji(regio inguinales).
  - Semenici(testes) su slicno kao I mosnice,srednje razvijeni,okruglo-jajastog oblika,koji pojedinacno mogu da budu teski od 150 do 300g.Semenici vise na svom prilicno dugackom semenisckom visku(mesorchium).
  - Semevod(ductus deferens)
  - Semene kesice(vesiculae seminales)
  - Predstojna zlezda(prostata)
  - Bulbouretralne zlezde(glandulae bulbourethrales cowperi)
  - Kopulacioni organ(penis)
-

---

## Polni organi kobile

- Kobila je poliestricna zivotinja. Ona radja jedno, a retko vise zdrebadi. Njen seksualni ciklus kod 40% kobile traje 21 dan, a kod ostalih 15 do 33 dana. Bremenistost kobile traje oko 11 meseci.
  - Jajnici(ovaria)
  - Jajovod(tuba uterina)
  - Materica(uterus)
  - Usmina(vagina)
  - Predvorje vagine(vestibulum vaginae)
  - Stidnica(vulva)
-

## Karlicni organi pastuva, dorzalna strana



- 1.tuber coxae
- 2.tuber sacrale
- 3.ala ossis ilium
- 4.spina ischiadica
- 8.pars iliaca m.obturatorii interni
- 9.pars ischiopubica m.obturatorii interni
- 10.m.gluteus profundus
- 11.mm.gemelli
- 12.vesica urinaria
- 13.ampula ductus deferentis
- 14.ductus deferens
- 15.ureter
- 16.plica urogenitalis
- 17.vesicula seminalis
- 18.lobus sinister prostatae
- 19.istmus prostatae
- 20.m.urethralis
- 21.glandulae bulbourethrales
- 22.m.bulboglandularis
- 23.m.bulbospongiosus
- 24.m.ischiocavernosus
- 25.tuber ischiadicum

# Polni organi konja

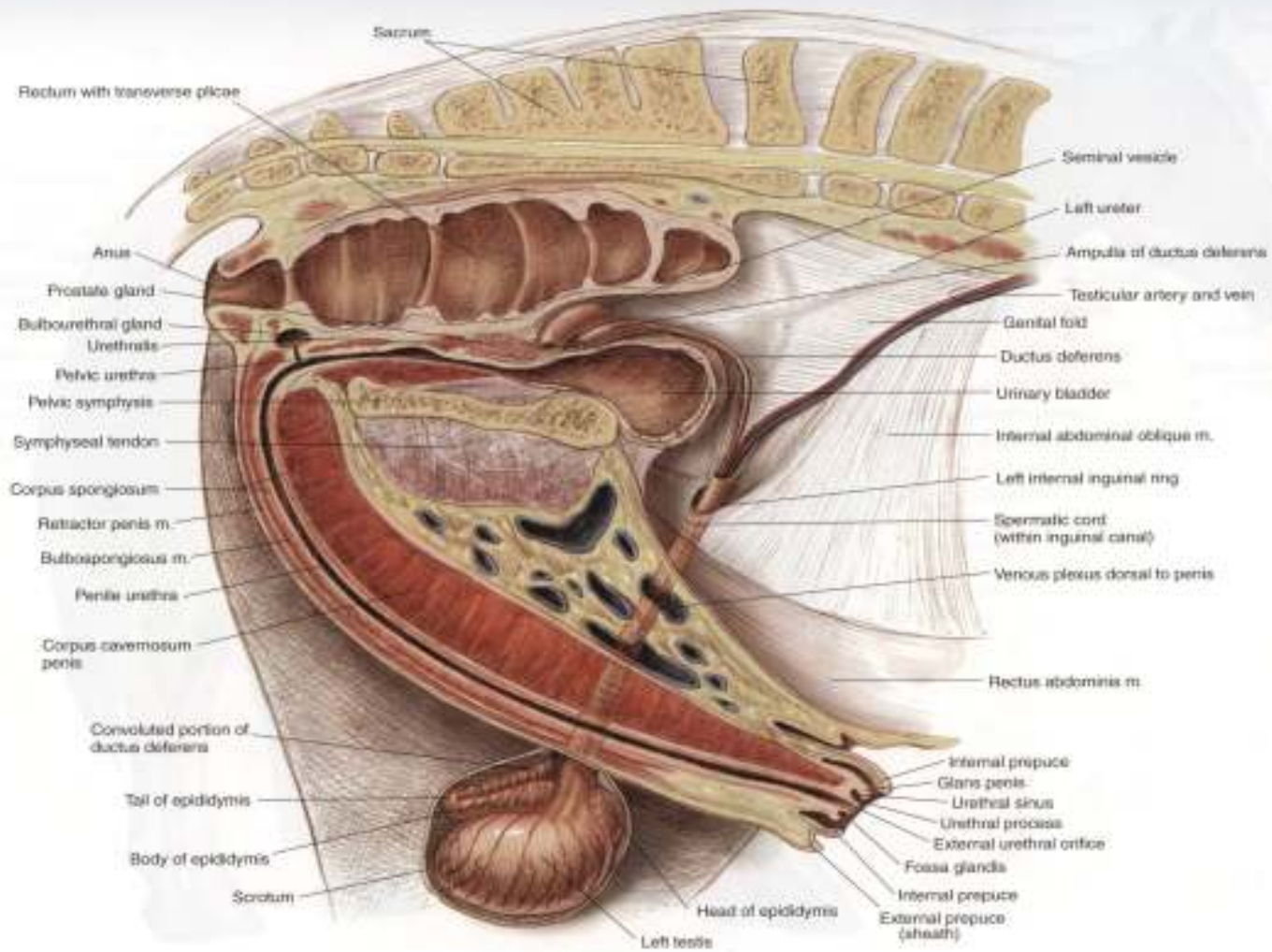


PLATE 1.21 Relations of the reproductive organs of the stallion.  
Median section, right lateral view. m = muscle

# Polni organi kobile

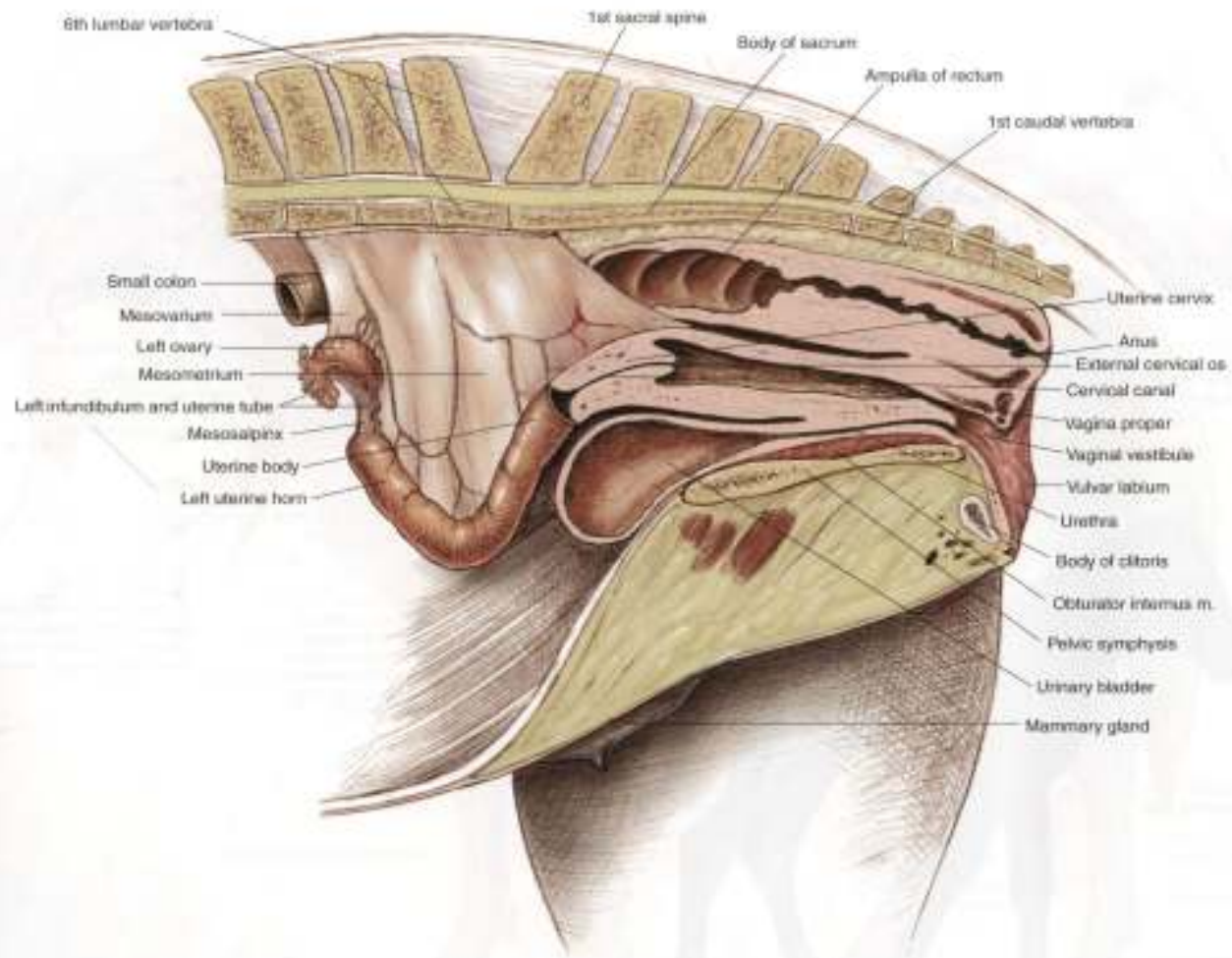


PLATE 1.22 Relations of the reproductive organs of the mare. Partial median section.  
Left lateral view, m = muscle

---

## Literatura

- **-Anatomija domacih zivotinja(Osteologija I Miologija)**
    - Prof.dr.Zivorad Jankovic
    - Prof.dr.Sreten Popovic
  
  - **-Nervni sistem I cula domacih sisara**
    - Prof.dr. Vladeta Simic
  
  - **-Anatomija domacih zivotinja sisara**
    - Prof.dr.Zivorad Jankovic
    - Prof.dr.Gragojla Stanojevic
    - Prof.dr.Zivka Miladinovic
  
  - **-Anatomija domacih zivotinja sisara(Splanchnologia)**
    - Prof.dr.Vladeta Simic
    - Prof.dr.Zivorad Jankovic
-

---



**KRAJ**

---



Seminarski rad

Topografska anatomija

---

**PREDNJI EKSTREMITETI**

**KONJA**

**(OSSA MEMBRA THORACICA)**

Student: *Andrea Paroci*

---

Mentori: prof. *dr Gordana Ušćebrka;*

*mr Slobodan Stojanović*

Datum: 22.04.2009.

Novi Sad



# KOSTI PREDNJEG EKSTREMITETA

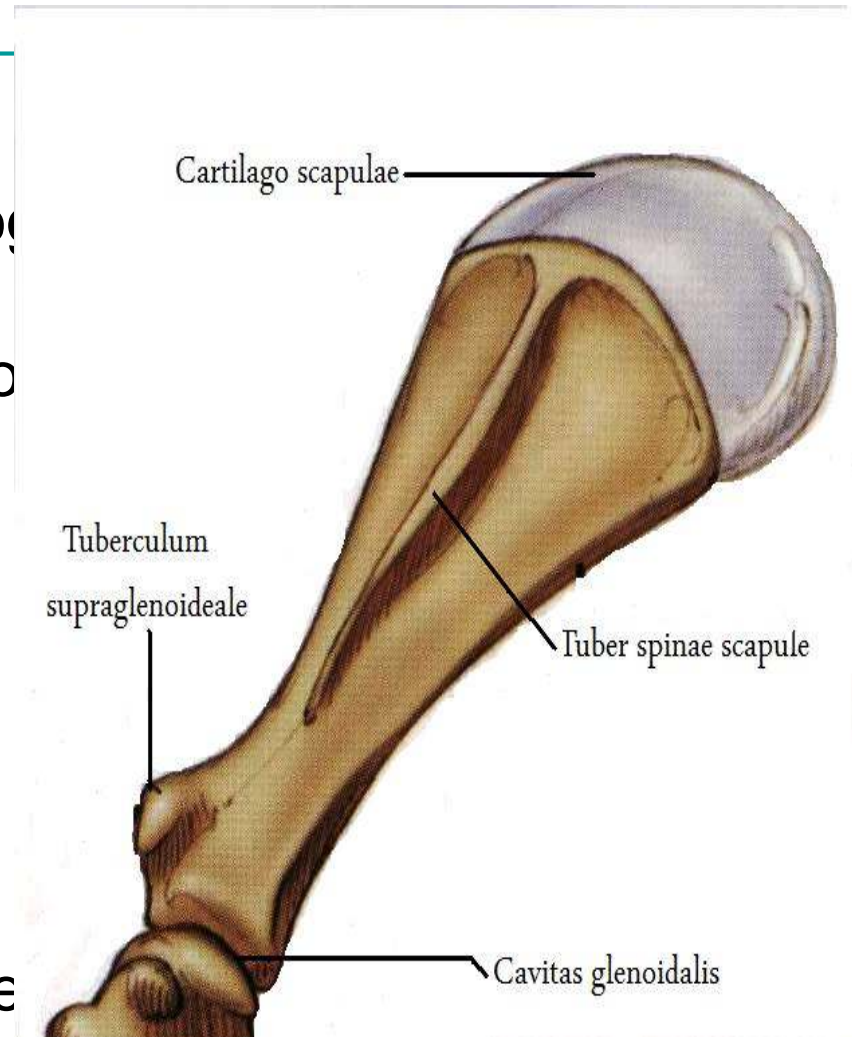
---

- 1. Lopatica (Scapula)**
- 2. Ramena kost (Humerus)**
- 3. Podlakatne kosti (Ossa antebrachi)**
- 4. Kosti prednjeg nožja (Ossa carpi)**
- 5. Kosti prednjeg donožja (Ossa metacarpi)**
- 6. Članci prstiju (Ossa digitorum manus)**

# I. LOPATICA

## (SCAPULA)

- Lopatica je pljosnata kost nepravilnog oblika trougla.
- Lopatica kod konja svojom medijalnom stranom naleže na kranijalnu trećinu bočnog zida grudnog koša.
- Tuber spine scapulae-povijena kaudalno
- Cavitas glenoidalis- na kranio-medijalnom rubu nalazi se *incisura glenoidealis*.
- Ostali istaknuti delovi lopatice: *Facie lateralis et medialis*; *margo cranialis et caudalis et dorsalis*; *collum scapulae*; *cartilago scapulae*; *angulus cranialis et caudalis*; *incisura scapulae et vasorum*; *cartilago scapulae*...



## 2. RAMENA KOST (HUMERUS)

---

- je cevasta i duga kost koja spada u najjače kosti skeleta.
  - Na ramenoj kosti se razlikuju: corpus; extremitas proximalis i extremitas distalis.
  - Između tuberculuma majus-a i tuberculuma minusa-a postoji i treća kvrga-tuberculum intermedium.
  - Sulci intertuberculares za razliku od drugih životinja gde ima samo jedan žleb.
  - Tuberculum su podeljeni na kranijalni i kaudalni deo.
-

### 3. ~~PODLAKATNE KOSTI (OSSA ANTEBRACHII)~~

- Sastoje se iz žbice (**RADIUS**) i lakatne kosti (**ULNA**) koje se pružaju skoro paralelno i vezane su nepokretnom vezom.
- Spatium interosseum antebrachii- prostor između radiusa i ulne.
- **Žbica (RADIUS)**- je duga i cevasta kost koja je malo kranio- kaudalno spljoštena. Caput i tuberositas radii su dobro izraženi.
- Lakatna kost (ULNA)**- telo je trouglasto i kod konja je kraća i slabije razvijena nego radius. Processus olecrani seu olecranon je najdeblji deo ove kosti. Incisura trochlearis-za zglobljavanje sa ramenom kosti. ~~Distalni deo se potpuno stopio sa radiusom i gradi proccessus styloideus lateralis.~~

## 4. KOSTI PREDNJEG NOŽJA ILI KARPALNE KOSTI (OSSA CARPI)

---

- Kratke kosi koje su poređane u proksimalni i distalni red.

-Proximale:

-Distale:

1.Os carpi radiale (Cr)  
(C2)

1. Os carpale secundum

2.Os carpi intermedium (Ci)

2. Os carpale tertium (C3)

3.Os carpi ulnare (Cu)  
(C4)

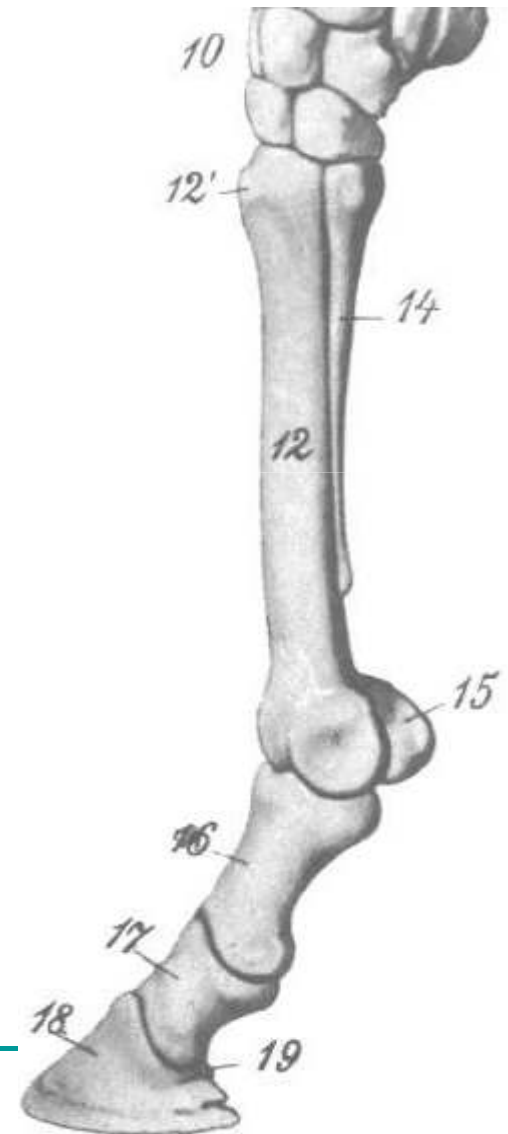
3. Os carpale quatum

4.Os carpi accessorium (Ca)

---

## 5. KOSTI PREDNJEG DONOŽJA ILI METAKARPALNE KOSTI (OSSA METACARPI)

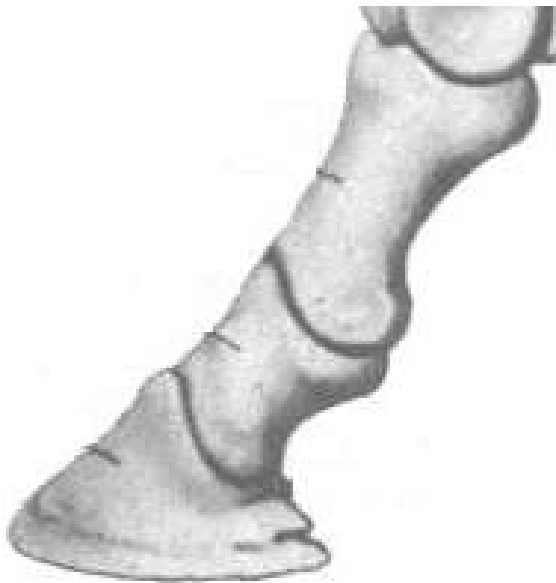- Konj ima tri metakarpalne kosti od kojih je samo treća tj. srednja potpuno razvijena, a dvuga i četvrta su zakržljale.
- Os metacarpale tetrium-duga i cevasta kost.
- Uz distalni deo metakarpalne kosti leže dve sezamoide koščice- ossa sesamoidea proximalia seu ossa sesamoidea bina.



## 6. ČLANCI PRSTIJU (OSSA DIGITORUM MANUS- PHALANGES DIGITORUM)

- Konj ima razvijen samo treći prst sa tri članka i tri sezamoidne koščice.
- Prvi članak- kičična kost (os compedale)
- Drugi članak- krunska kost (os coronale)
- Treći članak- kopitna kost (os ungulare)

Sezamoidna kost trećeg članka prsta ili žabična kost- *os sesamoideum distale* koja je pljosnata i duguljasta koščica. Distalno- zglobna površina za zglobljavanje sa kopitnom kosti, a dorsalno-veća zglobna površina za zglobljavanje sa krunskom kosti.



# VEZE KOSTIJU PREDNJE EKSTREMITETA

- Ne postoji direktna veza između kostiju prednjih ekstremiteta i trupa.
- **Scapulo-humeralni, rameni zglob (ARTICULATIO HUMERI)**
  - zglob koji povezuje distalni kraj lopatice sa proksimalnim krajem ramene kosti.
  - cavitas glenoidealis
  - caput humeri
  - capsula articularis
  - ligg. Glenohumeralia



- **Lakatni zglob (ARTICULATIO CUBITI)**- grade distalni deo ramene kosti i proksimalni deo radiusa i ulne.

-capsula articularis- pripaja za rubove zglobnih površina ramene i podlakatne kosti.

- ligamentum collaterale laterale
- ligamentum collaterale mediale

- **Karpalni zglob (ARTICULATIO CARPI)**- Sastoji se iz četiri zglobova:

1. Articulatio antebrachioacarpea

2. Articulationes intercarpeae

3. Articulationes carpometacarpeae

4. Articulatio ossis carpi accessorii

## ■ **-Dugi ligamenti:**

---

1. Ligamentum collaterale carpi laterale
2. Ligamentum collaterale carpi mediale
3. Ligamentum carpi palmare profundum
4. Ligamentum radiocarpeum dorsale
5. Ligamentum carpi palmare transversum

## ■ **-Kratki ligamenti:**

1. Ligamenti koji povezuju kosti dva susedna reda
2. Ligamenti koji povezuju susedne kosti u istom redu

**Veze OS CARPI ACCESSORIUM-A**-ligamenti koji ga povezuju sa susednim kostima su:

1. Lig. Accessorioulnare
  2. Lig. Accessoriocarpoulnare
  3. Lig. Accessoriometacarpeum
-

# FASCIJE PREDNJIH

---

## EKSTREMITETA

- **Površinska fascija prednjeg ekstremiteta (FASCIA SUPERFICIALIS)**-Ona je tanka koja pokriva mišiće lateralne lopatičnoramene regije.
  - **Duboka fascija prednjeg ekstremiteta (FASCIA PROFUNDA)**- . Duboka fascija se prema mestu pružanja deli na:
    1. *Fascia axillaris et brachii seu omobrachialis medialis*
    2. *Fascia omobrachialis lateralis*
    3. *Fascia antebrachii*
    4. *Fascia pedis*
-

# MIŠIĆI PREDNJE EKSTREMITETA (MUSCULI

**MEMBRI THORACICI)**  
■ Mišići koji povezuju prednji ekstremitet za trup

- 1.M. Trapezius
- 2.M. Brachiocephalicus
- 3.M. Omotransversarius
- 4.M. Latissimus dorsi
- 5.M. Pectoralis superficialis
- 6.M. Pectoralis profundus
- 7.M. Rhomboideus
- 8.M. Serratus ventralis

## ■ Mišići ramenog zgloba

**-Mišići na lateralnoj strani lopatice i ramene kosti- To su mišići:**

1.m. supraspinatus

2.m. infraspinatus

3.m. deltoideus

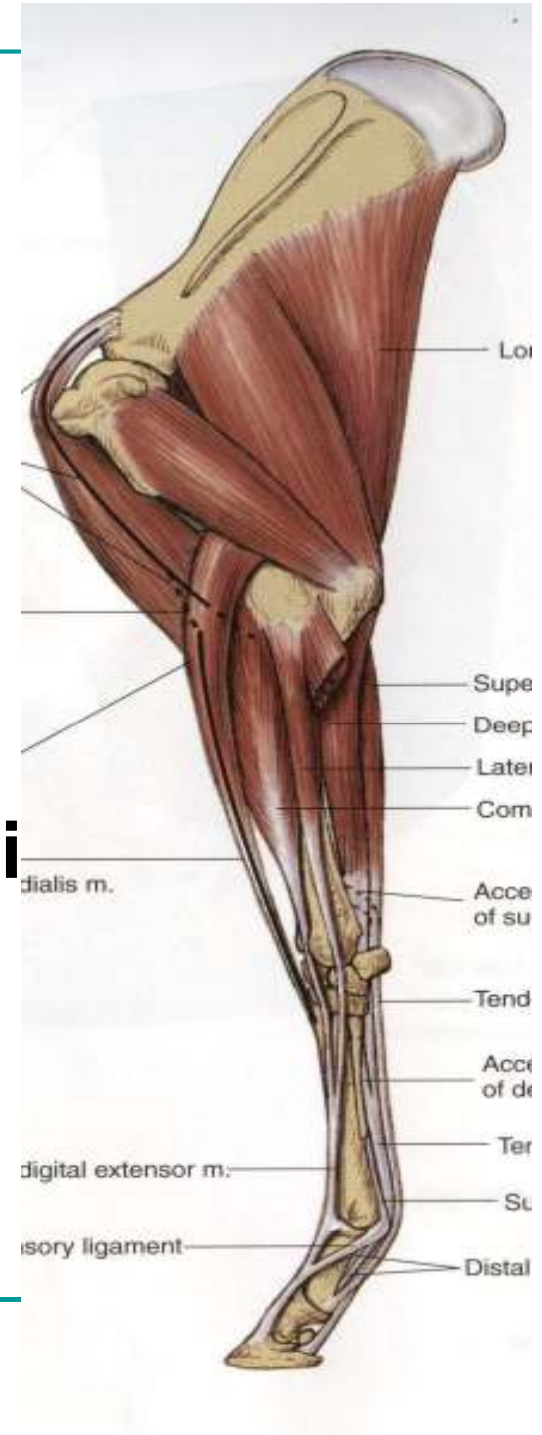
4.m. teres minor

**-Mišići na medijalnoj strani lopatice i ramene kosti- To su mišići:**

1.m. subscapularis

2.m. teres major

3.m. coracobrachialis



## ■ **Mišići lakatnog zgloba**

---

1.m. triceps

2.m. tensor fasciae

3.m. anconeus

4.m. biceps brachii

5.m. brachialis

## ■ **Mišići na kranijalnoj i lateralnoj strani u REGIO ANTEBRACHII**

Mišići ove regije su:

1.M. extensor carpi radialis

2.M. extensor digitalis communis

3.M. extensor digitalis lateralis

4.M. extensor carpi ulnaris

5.M. abductor policis longus

---

## ■ Mišići na kaudalnoj strani u REGIO ANTEBRACHII

---

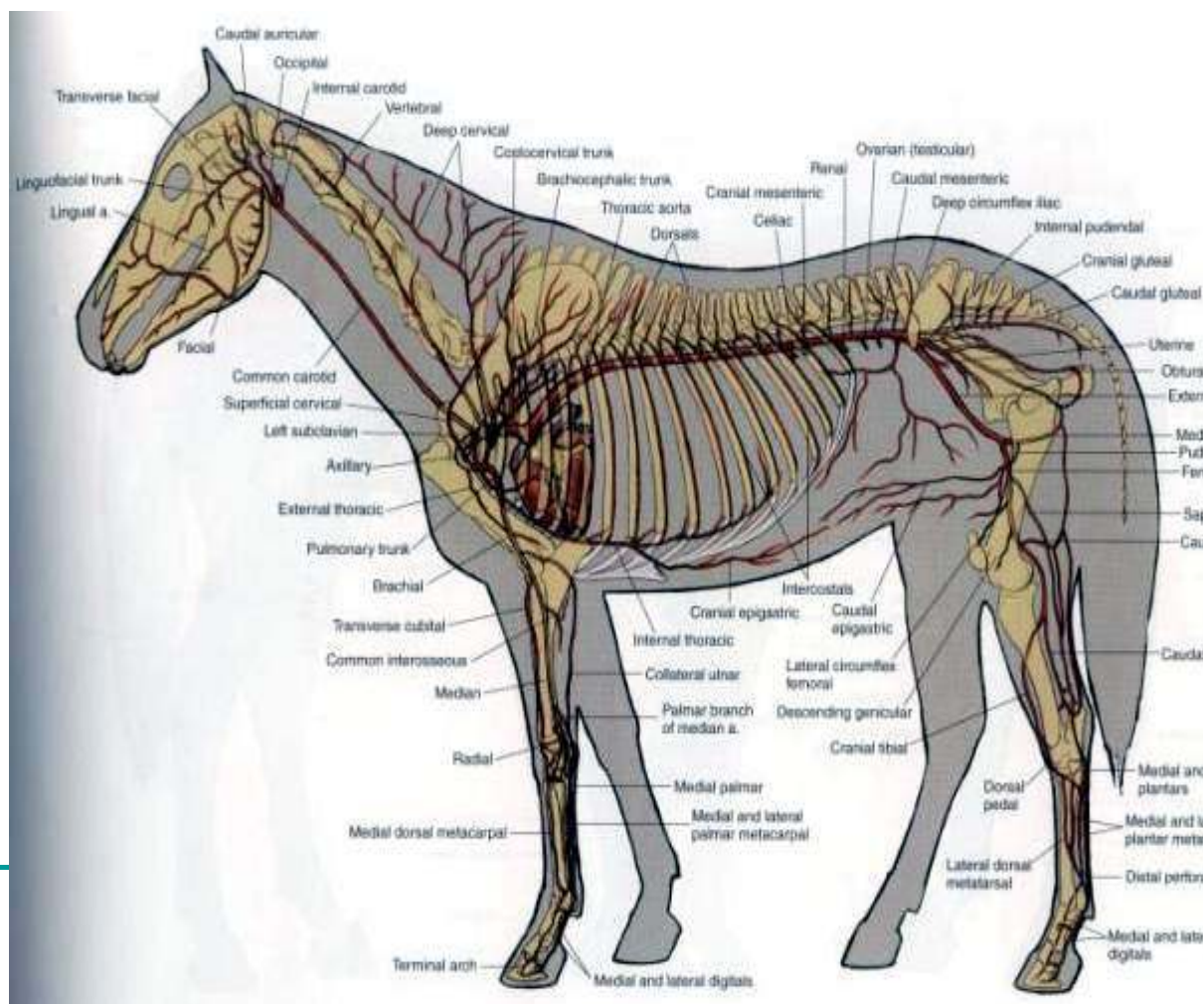
Mišići ove regije su:

1. M. flexor carpi radialis
  2. M. flexor carpi ulnaris
  3. M. flexor digitalis superficialis
  4. M. flexor digitalis profundus
-

# ARTERIJE PREDNJE EKSTREMITETA

-U arterije prednjih  
ekstremiteta  
spadaju:

1. Arteria axillaris  
(pazušna  
arterija)
2. Arteria brachialis  
(nadlaktna  
arterija)
3. Arteria mediana  
(središnja  
arterija)





- 1. Arteria axillaris-dovodi krv u ceo prednji ekstremitet.  
Grane ove arterije su:
    - a) Arteria thoracica externa
    - b) Arteria suprascapularis
    - c) Arteria subscapularis
    - d) Arteria circumflexa humeri cranialis
  - 2. Arteria brachialis- je produžetak od pazušne arterije i pruža se distalno prema lakatnom zglobu. Ova arterija daje sledeće grane:
    - a) A. profunda brachii
    - b) A. bicipitalis
    - c) A. collateralis ulnaris
    - d) A. transversa cubiti
    - e) A. interossea communis
-

- 3. Arteria mediana- se pruža distalno zajedno sa istoimenim nervom i venom, a pokrivena je m. flexor carpi radialis. Grane ove arterije su:
    - a) A. profunda antebrachii
    - b) A. radialis proximalis
    - c) A. radialis
    - d) Ramus palmaris
-

# VE NE PREDNJE G

---

## EKSTREMITETA

- Vensku krv iz prednjeg ekstremiteta odvede vene koje mogu biti površinske i duboke.

-Površinska vena je V. Cephalica i nju ne prate arterije.

-Duboka vena je V. Subclavia i nju prate arterije, a ova vena se uliva u V. cave cranialis. Vene prednjeg ekstremiteta su:

1.V. cephalica

2.V. subclavia

3.V. axillaris

4.V. brachialis

5.V. mediana

---

■ 1.V. cephalica-izlazi iz početnog dela spoljašnje V. jugularis externa.

-Njene grane su:a)V. mediana cubiti

b)V. cephalica accessoria

2.V.subclavia-je grana od V. cave cranialis

-Od nje se pruža V. thoracica externa.

3.V. axillaris- Je nastavak vene Subclavia.

-Grane ove vene su:

a)V. thoracica externa

b) V. thoracica superficialis

c) V. thoracica lateralis

d) suprascapularis;

e) subscapularis

f) V. thoracodorsalis

---

4. V. brachialis - Je distalni nastavak V. axillaris. Grane ove vene su:

- a) V. profunda brachii
- b) V. bicipitalis
- c) V. collateralis ulnaris
- d) V. transversa cubiti
- e) V. interossea communis

5. V. mediana - Je nastavak v. brachialis. Pruža se uz istoimenu arteriju. Kod konja se v. mediana u predelu iznad karpusa deli na dve završne grane: Ramus palmaris i v. radialis.

Grane ove vene su :

- a) V. profunda antebrachii;
- b) Ramus palmaris je vena koja postoji samo kod konja i jedna je od završnih grana v. mediane. U proksimalnom delu metakarpusa deli se na Ramus profunda i Ramus superficialis;

# LIMFNI SISTEM PREDNJE EKSTREMITETA

- *Lymphocentrum axillare*

- *–Ovaj centar obuhvata:*

1. *Lnn. Axillare proprii*- su 12-20 čvorova koji grade paket dugačak od 4-7 cm

2. *Lnn. Cubitales*- su od 5-20 čvorova koji grade paket dugačak od 5 a širok do 4 cm

---

# PERIFERNI CEREBROSPINALNI NERVNI

## **SISTEM Periferni cerebrospinalni nervni sistem**

- **Plexus brachialis nervosum-** je rameni nervni splet koji postaje od C6 do Th2 nerva. Iz ovog spleta izlaze sledeći nervi:
  - N. Thoracicus longus
  - N. Suprascapularis
  - N. Musculocutaneus
  - Nn. Subscapularis
  - Nn. Thoracici cranialis et caudalis
  - N. Axillaris
  - N. Radialis
  - N. Medianus
  - N. Ulnaris

---

# DLAKA (PILI)

- Dlake su proizvod epidermisa
    - koren dlake (radix pili)
    - stabljika dlake (scapus pili)
    - vrh dlake (apex pili).
  - Kod konja su specifične *dugačke dlake*.
    - na kičicama nogu odnosno cirrhus pedis.
-



# ORGAN PRSTA (ORGANUM DIGITALIS)

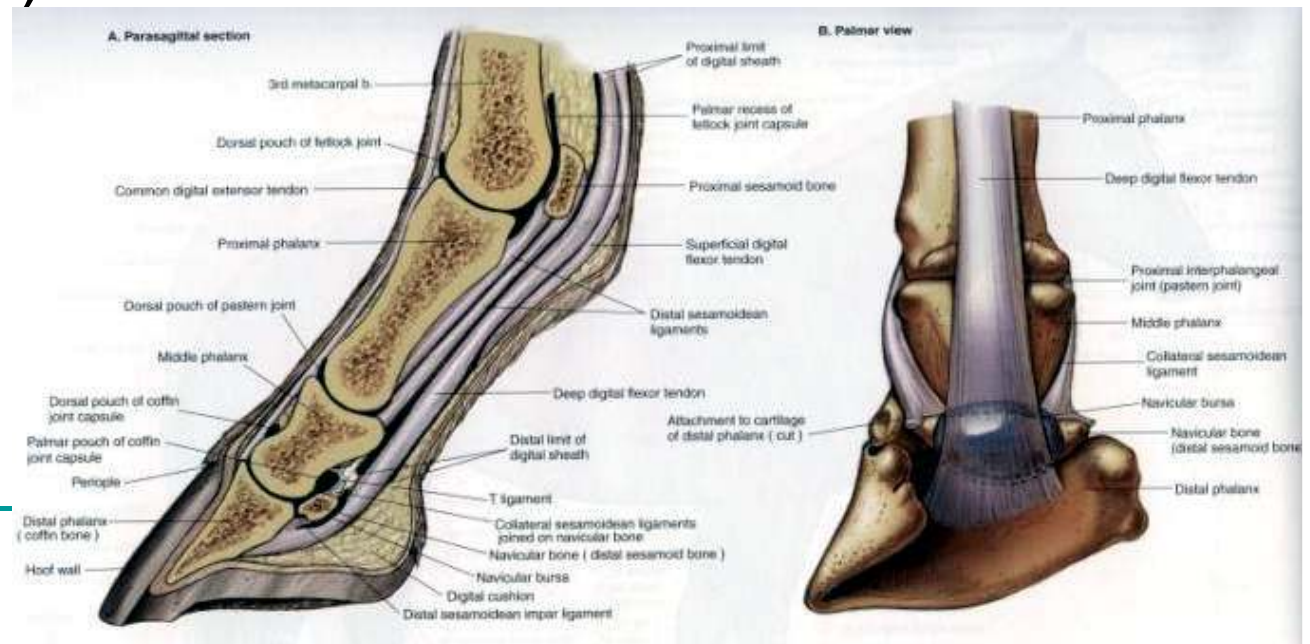
-Na krajevima prstiju javlja se kopito.

## ■ Kopito (UNGULA)

Kopito se sastoj iz:

- a)Čvrstih delova
  - b)Čvrsto-elastičnih delova
  - c)Elastičnih delova
  - d)Mekanih delova
  - e)Tečnih delova
-

- ~~Kopito u užem smislu predstavlja modifikovana koža i potkožno tkivo. Na rožnatoj čauri se razlikuje:~~
  - a) Zidni ili parijetalni deo rožne čaure, koji predstavlja kopitni nokat (*paries capsulae unguulae*)
  - b) Tabanski deo rožne čaure (*solea capsulae unguulae*)
  - c) Rožni deo kopitne pete (*torus capsulae unguulae*)
  - d) Rožna žabica ili rožni jastučić kopita (*cuneus corneus capsulae unguulae*).




# KLINIČKI ZNAČAJ

- Kod konja je veoma bitan pravilan stav nogu jer može doći do deformacije kičme koja smanjuje ocenu eksterijera kod izložbenih konja.





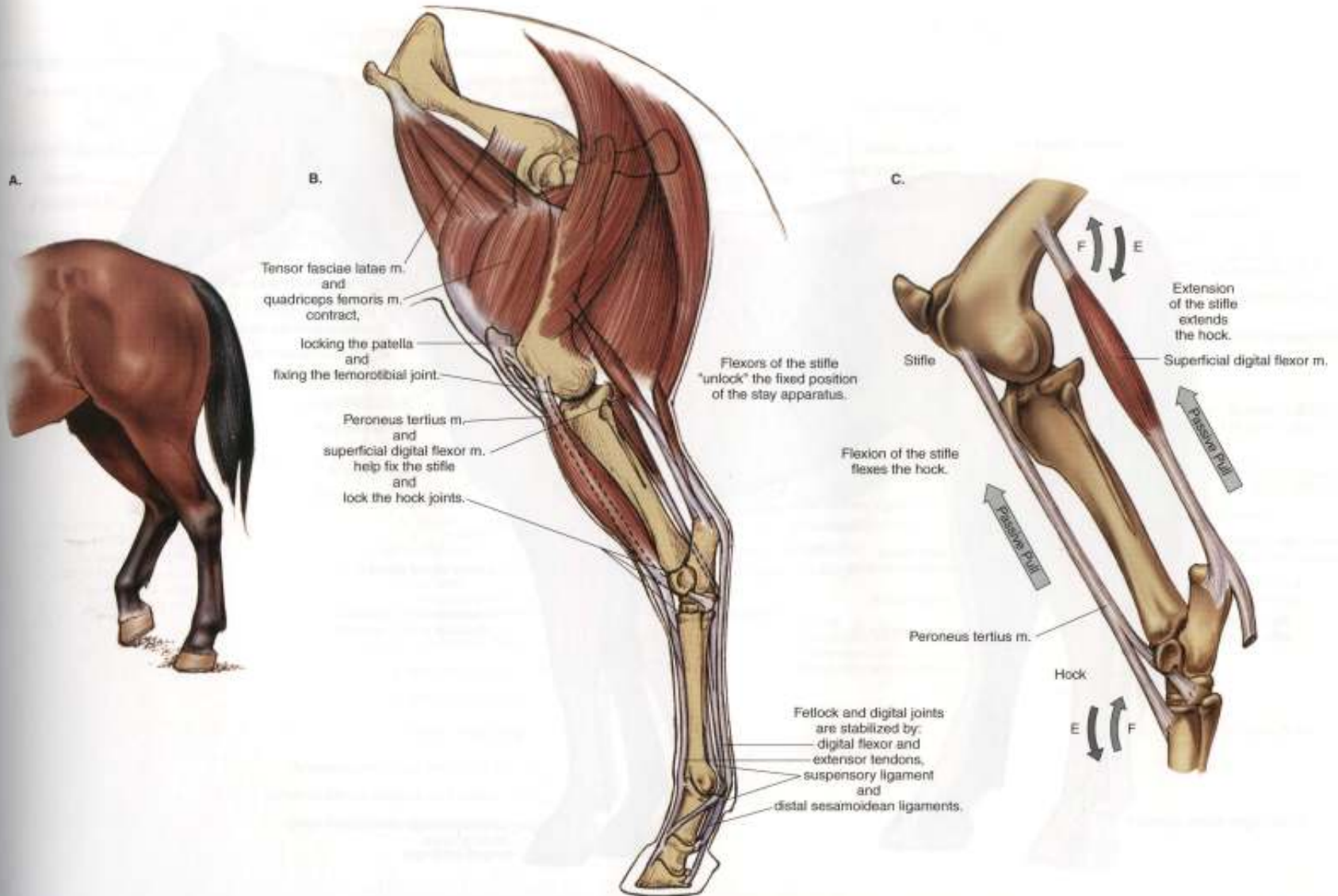
- Veoma je bitna pravilna higijena kopita zbog preventive mnogih bolesti i upala



---

*Topografija zadnjih  
ekstremiteta konja*

---



**PLATE 1.10** Stay apparatus and reciprocal apparatus of the hindlimb. **A.** One hindlimb partly flexed with its toe on the ground, and the foot of the opposite limb fixed with minimal muscular activity by the stay apparatus. **B.** Stay apparatus of the hindlimb. **C.** The reciprocal apparatus. m = muscle

- 
- *Kosti zadnjih ekstremiteta predstavljaju poporu organizmu, a zajedno sa mišićima grade deo lokomotornog trakta.*
-



# *Regiones membri pelvini*

- -Regio articulationis coxae
- -Regio femoris
- -Regio genua cranialis et lateralis et medialis
- -Regio poplitea
- -Regio cruris
- -regio tendinis clacenei communis
- -Regio tarsi
- -regio calcanei
- -Regio metatarsi
- -regio metatarsophalangea
- -Regio phalanges proximalis
- -Regio compedis
- -regio interphalngea
- -Regio phalanges mediae
- -Regio coronalis



---

# *Integumentum communae-koza*

- *Na površini zadnjih ekstremiteta nalazi se koza.*
- *Koza se sastoji od: - kutisa(cutis) - subkutisa(subcutis)*
- *Derivati kože koji su karakteristični kod konja:*
- *1.pilli – dlake 2. gl.Cutis-kozne zlezde 3.Ungula-kopito*

*Na kopitu razlikujemo: 1.glazura caure-stratum tectorium*

*2.kopitna caura-capsula unguare seu epidermis*

*3. . krzno –corium unguare*

---

---

## *Delovi kopita su:*

*rub kopita-limitans*

- *kruna kopita-corona*
  - *zid kopita-paries*
  - *taban-soela unguulae*
  - *petni deo-torrus unguulae*
  - *zabica-cunes unguulae*
  - *donji rub-margo solearis*
  - *gornji rub-margo coronaries*
- 
- *Koza zadnjih ekstremiteta kod Equida je prekrivena pokrovinim dlakama*
-

---

## *Fascie zadnjih ekstremiteta*

- *Ispod kože na zadnjim ekstremitetima nalaze se površna i duboka fascija.*
  - *Na zadnjim ekstremitetima razlikuju se:*
    - a) fascija koja pokriva zidove karlične duplje i misice karličnog pojasa*
    - b) fascije spoljne površine ekstremiteta*
  - *Fascije spoljashnje površine zadnjih ekstremiteta pokriva površne misice na sapima i u femoralnoj regiji, produžava se kaudalno i prelazi površnu fasciju repa-fascia glutea superficialis*
-

- 
- *Fascia femoralis superficialis*-povrsna fascija butnog predela, pokriva mišice u predelu butne kosti. Kaudalno prelazi u površnu preinealnu fasciju-fascija perinea superficialis
-

## *Duboka fascia zadnjih ekstremiteta*

*Stoji u vezi sa fascijom trupa. Ona služi za pričvršćavanje mišica, prema mesta prostiranja može se podeliti na:*

- *1. fascia glutea-vrlo je jaka I prostire se preko spoljasnjih karličnih mišica s kojima je na nekim mestima čvrsto povezana, kao I za trnaste krsne kosti I bedrenu kurgu. Služi za pričvršćivanje početnog dela m. gluteus superficialis-a.*
- *2. fascia lata-distalni produžetak glutealne fascije. Ona pokriva mišice na lateranoj strani butne kosti*
- *3. fascia femoralis medialis-jaka fascija ima dva lista*
- *4. fascia cruris-vrlo je jaka I ima više listova. ona obuhvata sve tetive I mišice kruralne reije, pa se distalno pruža preko skocnog zgloba na metatarsusu*

---

- *5. fascia pedis-je istalni produžetak kruralne fascije*

---

## *Misici zadnjih ekstremiteta*

### *-Misici karličnog pojasa-*

- *Misici karličnog pojasa leže na ventralnoj strani kicme*
  - *\*M. psoas minor* –
  - *\*M. iliopsoas* –
  - *M. psoas major.*
  - *M. iliacus*
  - *ima dve glave: m. iliacus lateralis*
  - *m. iliacus medialis*
  
  - *Svi se završavaju na trochanter minor femoris*
-

---

- Misici koxsalnog zgloba

- M. semimbranosus

- M. gluteus profundus

- M. biceps femoris

- M. semitendinosus

- M. gluteus superficialis

---

---

- Misici u medijalnoj femoralnoj regiji

- M.sartorius

- M.gracialis

- M. quadratus femoris

- M. adductor

- M. pectineus

---



---

- Misici kolenog zlgoba

- M. popliteus

- M. quadriceps femoris

- m. rectus femoris

- m. vastus lateralis

- m. vastus intermedius

---

- 
- Misici tarzalnog zgloba
  - M. gastrocnemius
  - M. tibialis cranialis
  - M. peroneus tertius
  - M. peroneus longus, nedostaje kod konja....
-

---

- Misici ekştenzori prstiju

- *m. extensor digitorum(digitalis) pedis longus*

- *m. extensor digitorum(digitalis) pedis lateralis*

- Misici flekşori prstiju

- *m. flexor digitorium (digitalis) pedis superficialis*

- *m. flexor digitorium (digitalis) pedis profundus*

---

---

## *Arterije zadnjih ekstremiteta*

- *A. iliaca externa*-to je glavni arterijski sud za zadnje ekstremitete
  
  - *grane a. iliaca externa:*
  - 1. *A. circumflexa ilium profunda*
  - 2. *A. cremasterica*
  - 3. *A. profunda femoris*
-

- 
- *Posle odvajanja duboke butne arterije spoljanjsa bedrena arterija ulazi u butni kanal(canalis femoris) i nastavlja put distalno kao a. femoris*
  - *-grane a. femoris: 1. a. circumflexa femoris profunda*
    - 2.a. saphena*
    - 3.a. genu descendens*
    - 4.a. caudalis femoris*
  - *poplitea je produzetak butne arterije*
  - *Od a. poplitea odvaja se a.tibialis caudalis i a.tibialis cranialis koja kasnije prelazi u a. dorsalis pedis.*
-

# Vene zadnjih ekstremiteta

Vensku krv dovodi spoljasnja bedrena vena v. iliaca externa.

- V. iliaca externa se pruza uz medijalnu stranu tela crevne kosti kaudoventralno sa istoimenom arterijom prema canalis femoris i kad udje prelazi u v. femoralis.

- Pre nego sto postane v. femoralis grana se na :

- 1.v. ductus deferens

- 2.v. iliacofemoralis

- 3.v. uterina

- 4.v. obturatorius

- 5.v. abdominales caudales

- 6.v. pudendo epigastrica

- 7.v. profunda femoralis

- ~~V. femoralis se nastavlja distalno kao v. poplitea~~

- Završne grane v. poplitea su : vv. tibialis cranialis et medialis

## *Nervi zadnjih ekstremiteta*

- 1. n. cutaneus femoris lateralis-kozu femoralnog predela do kolena
- 2. n. femoralis inervise:
  - -m. quadriceps femoris
  - -m. gracialis
  - -m. sartorius
  - -m. pectineus
- 3. n. obturatorious inervise :
  - -m. obturator externus
  - -m. adductor
  - -m. pectineus
  - -m. gracialis
- 4. n. gluteus cranialis et cudalis inervise:
  - -m. gluteus medialis et profundus
  - -m. semitendinosus et biceps femoris
- 5. n. cutanes femoris caudalis
- 6. n. ischiadicus koji se grana na 2 nerva-n. fibularis superficilais i n. fibularis profundus
- 7. n. hemorrhoidalis inervise:
  - -m. sphincter externus
  - -m. semimbranosus
- 8. n. spermaticus externus-kod muzjaka
- 9. n. cremaster externus-kod zenskih zivotinja animalne delove i kozu vimeta

---

## Limfni sistem Eq

- Limfni cvorovi zadnjih ekstremiteta i karlice:
  - Inn.iliaca mediales et laterales
  - Inn.sacrales
  - Inn.iliofemorales
  - Inn.inguinales profundi et superficiales
  - Inn.femorales
  - Inn.subiiaci
  - Inn.scrotales
  - Inn.mammari
  - Inn.poplitei superficialis seu profundi
-



---

## Ossa membri pelvini

- Sastoji se iz:
  - Karlicna kost (os coxae)
  - Butna kost (os femoris)
  - Podkolene kosti (ossa cruris)
  - Kolena casica (patella)
  - Kostii zadnjeg nozja (ossa tarsi)
  - Kostii zadnjeg donozja (ossa metatarsi)
  - Clanci prstiju (phalanges digitorium)
  - Sezamoidne kosti clanaka
-